
Akutt epistaksisbehandling

KLINISK OVERSIKT

OLE KRISTIAN LOBEKK

olobekk@gmail.com

Kjeve- og ansiktskirurgisk avdeling

Oslo universitetssykehus

Forfatterbidrag: initiativ, idé, utforming og design, litteratursøk, fremstilling og redigering av videomateriell, utarbeiding og revisjon av selve manuset og godkjenning av innsendte manusversjon.

Ole Kristian Lobekk er tannlege og lege i spesialisering i maxillofacial kirurgi.

Forfatteren har fylt ut ICMJE-skjemaet og oppgir ingen interessekonflikter.

HENRIK MATHIAS LOBEKK

Plastikk- og håndkirurgisk avdeling

Stavanger universitetssjukehus

Forfatterbidrag: fremstilling og redigering av videomateriell, utarbeiding og revisjon av selve manuset og godkjenning av innsendte manusversjon.

Henrik Mathias Lobekk er sykepleier.

Forfatteren har fylt ut ICMJE-skjemaet og oppgir ingen interessekonflikter.

JON AAMBAKK

Øre-nese-halsavdelingen

Stavanger universitetssjukehus

Forfatterbidrag: utarbeiding og revisjon av selve manuset og godkjenning av innsendte manusversjon.

Jon Aambakk er spesialist i øre-nese-halssykdommer og overlege.

Forfatteren har fylt ut ICMJE-skjemaet og oppgir ingen interessekonflikter.

RUBEN SANDVIK FISKÅ

Øre-nese-halsavdelingen

Stavanger universitetssjukehus

Forfatterbidrag: utarbeiding og revisjon av selve manuset og godkjenning av innsendte manusversjon.

Ruben Sandvik Fiskå er spesialist i øre-nese-halssykdommer og overlege.

Forfatteren har fylt ut ICMJE-skjemaet og oppgir ingen interessekonflikter.

VEGARD HAUGE STEINBAKK

Øre-nese-halsavdelingen

Stavanger universitetssjukehus

Forfatterbidrag: utarbeiding og revisjon av selve manuset og godkjenning av innsendte manusversjon.

Vegard Hauge Steinbakk er spesialist i øre-nese-halssykdommer og overlege.

Forfatteren har fylt ut ICMJE-skjemaet og oppgir ingen interessekonflikter.

KARIN ELISABETH SUNDT MJELLE

Øyre-nese-halsavdelinga

Haukeland universitetssjukehus

Forfatterbidrag: utarbeiding og revisjon av selve manuset og godkjenning av innsendte manusversjon.

Karin Elisabeth Sundt Mjelle er spesialist i allmenntilleggsmedisin og i øre-nese-halssykdommer og overlege.

Forfatteren har fylt ut ICMJE-skjemaet og oppgir ingen interessekonflikter.

ANDERS HAUGE STEINBAKK

Øyre-nese-halsavdelinga

Haukeland universitetssjukehus

Forfatterbidrag: idé, utforming og design, fremstilling og redigering av videomateriell, utarbeiding og revisjon av selve manuset og godkjenning av innsendte manusversjon

Anders Hauge Steinbakk er lege i spesialisering i øre-nese-halssykdommer.

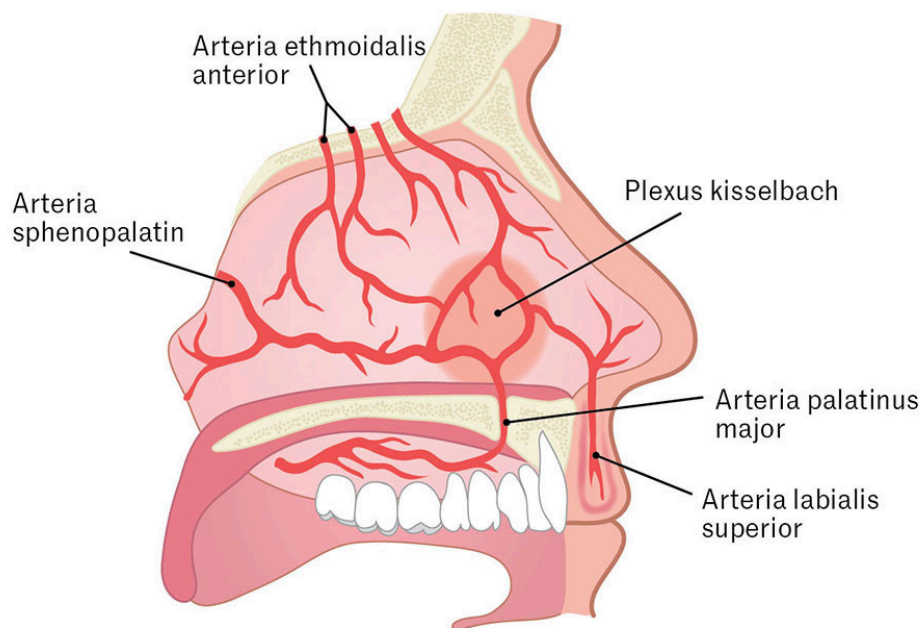
Forfatteren har fylt ut ICMJE-skjemaet og oppgir ingen interessekonflikter.

Epistaksis, eller neseblødning, er en vanlig tilstand både i og utenfor sykehus. De fleste episoder stopper spontant eller kan behandles med enkle tiltak, men i noen tilfeller kan mer avansert behandling være nødvendig. I denne artikkelen gir

vi en klinisk oversikt over håndteringen av akutt neseblødning, med særlig vekt på tiltak som kan utføres av helsepersonell i primærhelsetjenesten og i prehospitaltjenester.

Epistaksis omfatter blødning fra nesebor, nesehulen og/eller nasofarynx (1). Livstidsprevalens i USA er estimert til opp mot 60 %, hvorav omtrent 6 % oppsøkte medisinsk behandling (2). Ifølge tall fra Kommunalt pasient- og brukerregister er det årlig i snitt over 5 000 kontakter med norske legevakter grunnet neseblødning (3). I 2025 ble det i Helse Vest registrert 116 akuttinnleggelser med hoveddiagnose epistaksis og 480 akutte polikliniske konsultasjoner (upubliserede tall fra Rapportportalen, personlig meddelelse til Anders Hauge Steinbakk).

Nesen er rikt vaskularisert med grener fra a. carotis interna og a. carotis externa. De fleste blødninger oppstår anteroinferiort på septum, i et område som forsynes av plexus kiesselbach (2, 4). Dette pleksuset er et karnøste bestående av grener fra a. ethmoidalis anterior, utgående fra a. carotis interna, og grener fra a. sphenopalatina, a. palatinus major og a. labialis superior, utgående fra a. carotis externa (figur 1).



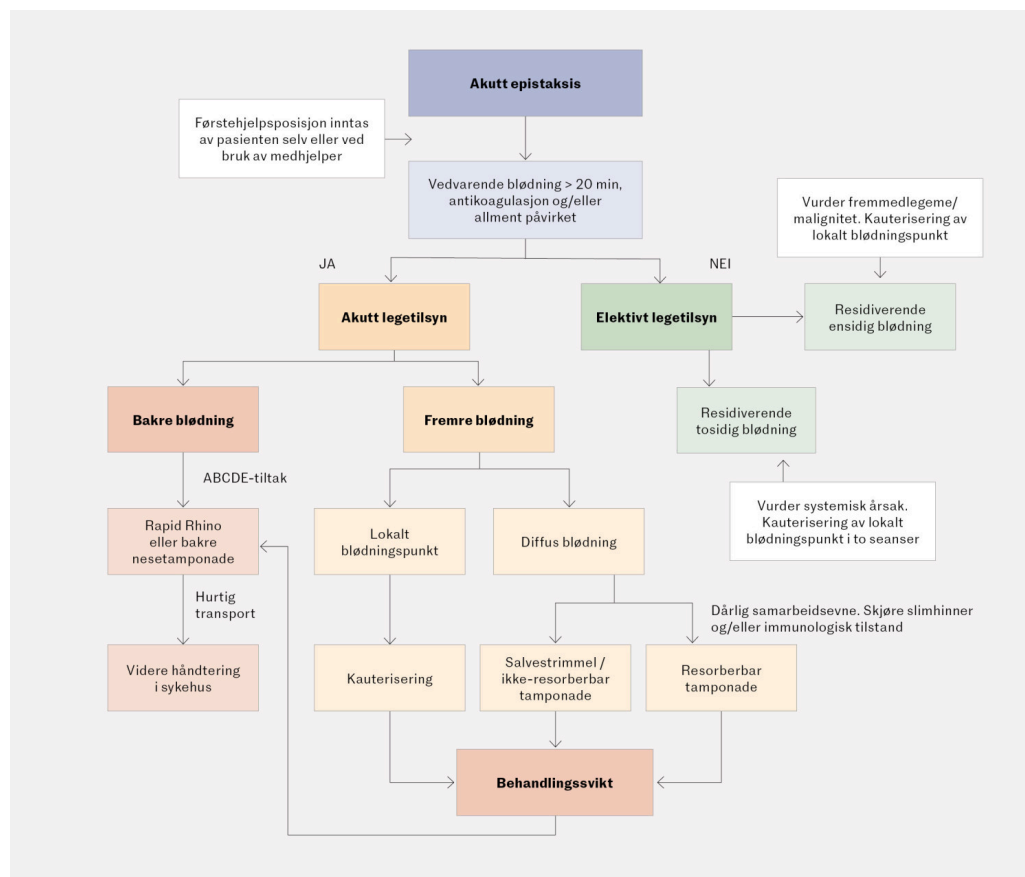
Figur 1 Nesens blodforsyning. Illustrasjon: Jeanette Engqvist / Illumedic

De fleste neseblødninger oppstår spontant (2). Årsakene kan deles inn i lokale, systemiske og idiopatiske (2). Lokale årsaker inkluderer tørre slimhinner, bruk av intranasale legemidler, inflammasjon, infeksjon, tumor og traumer. Systemiske årsaker kan være leversvikt, hematologiske og autoimmune tilstander, bindevevssykdommer samt bruk av antikoagulantia og platehemmere. Residiverende neseblødninger, særlig ensidige, kan hos eldre gi mistanke om malignitet, mens de hos barn ofte skyldes fremmedlegeme i nesens (1).

Man skiller vanligvis mellom fremre og bakre blødninger. Rundt 80–90 % av alle neseblødninger er fremre og som regel enkle å behandle (2, 4). Bakre neseblødninger oppstår oftest posteriort på septum, i den laterale neseveggen eller i nesegulvet. Opphavet til blødningene er i de fleste tilfeller a. sphenopalatina og a. pharyngea ascendens. Bakre blødninger er ofte mer dramatiske, med økt blødningsmengde og risiko for luftveisobstruksjon (1, 2, 4).

Selv om de fleste neseblødninger kan håndteres med enkle tiltak, kan noen tilfeller være utfordrende og potensielt livstruende. Dette gjelder særlig hos pasienter med lokale årsaker som svulster eller vaskulære malformasjoner, sykdom som gir forstyrrelser i koagulasjonssystemet og blodplater, eller hos pasienter som bruker platehemmere eller antikoagulantia (2).

Basert på et skjønnsmessig utvalg av artikler og forfatterens kliniske erfaringer gir vi her en oversikt over tilstanden og beskriver tiltak som kan utføres av pasientens selv, av helsepersonell i primærhelsetjeneste og i prehospitaltjenester samt i spesialisthelsetjenesten (figur 2).



Figur 2 Prehospital beslutningsalgoritme for akutt epistaksis.

Førstehjelp

Ved akutt neseblødning bør pasienten instrueres i enkle førstehjelpstiltak. Disse kan også formidles til pasienter som tar kontakt med legevakt, akuttmedisinsk kommunikasjonsentral eller fastlege på telefon, og de er

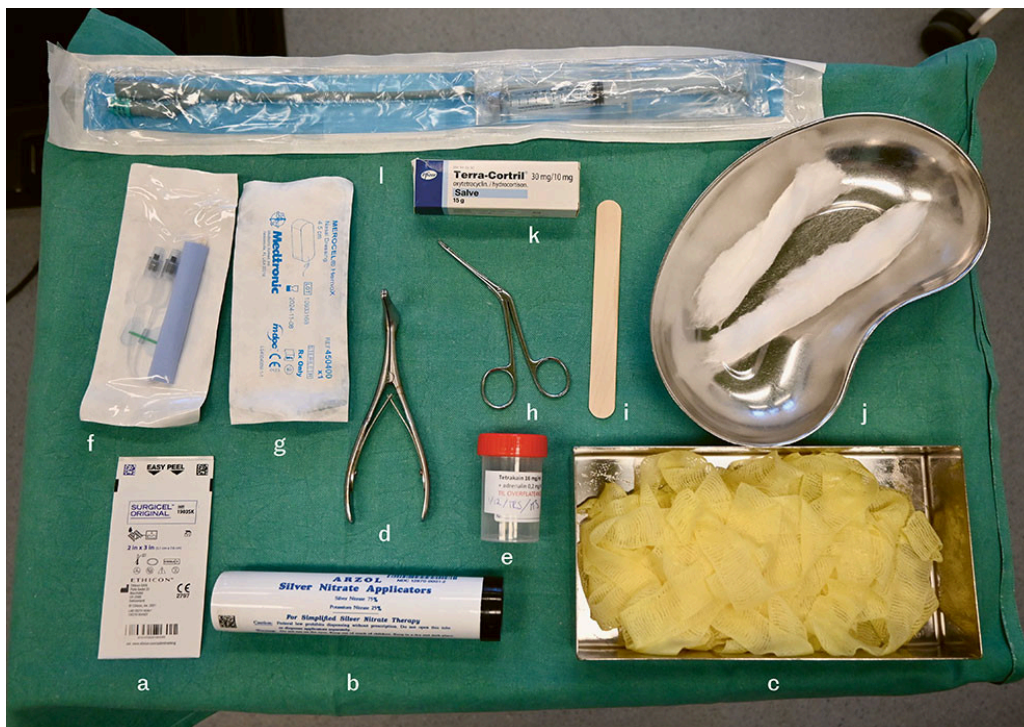
referert til i både Legevaktindeks, Legevakthåndboken og Norsk indeks for medisinsk nødhjelp (5–7). Tiltakene kan utføres av pasienten selv eller av en medhjelper, og de kan gis som følgende instruksjoner:

Puss nesen forsiktig for å fjerne størknet blod. Sitt oppreist med overkroppen lett fremoverbøyd. Klem sammen begge nesebor og hold i minst 15 minutter (ta tiden!). Klem fast, men ikke slik at det gjør vondt. For barn, klem i 5 minutter.

Skyll munnen flere ganger med kaldt vann, sug på en isbit eller legg en kald klut over nesen, både mens du klemmer og etterpå. Dersom du har tilgang på slimhinneavsvellende neseppray/-dråper (xylometazolin eller lignende), kan det hjelpe å spraye eller dryppe dette i nesen før du starter å klemme.

Prehospital håndtering

Pasienter som, til tross for tiltakene over, fortsatt blør etter 20 minutter, som samarbeider dårlig, bruker antikoagulasjon eller er allment påvirket, bør vurderes av lege raskt (5–7). Pasienten kan da selv, eller ved bruk av medhjelper, innta førstehjelpsposisjonen beskrevet over, mens utstyret klargjøres og initiale vurderinger gjennomføres (figur 3). Pasienten kan dekkes til for å begrense blodsøl, og undersøker bør bruke hensiktsmessig beskyttelsesutstyr. Dersom situasjonen tillater det, innhentes informasjon om blødningsmengde, side, komorbiditet, legemiddelbruk samt om eventuell tidligere kirurgi og traumer mot nese eller ansikt. Ved ikke-livstruende blødning hos pasienter som bruker antikoagulantia, anbefales primært lokale tiltak, eventuelt med midlertidig pause av antikoagulasjon, fremfor langvarig seponering eller reversering (1, 2).



Figur 3 Utstyr til bruk ved akutt epistaksis: a) Resorberbar tamponade, b) Sølvnitrat, c) Salvestrimmel, d) Nesespekkel, e) Lokalbedøvelse, f) Ikke-resorberbar tamponade m/ballong, g) Ikke-resorberbar tamponade u/ballong, h) Nesetang, i) Spatel, j) Bekken med bomullstrimmel, k) Salve, l) Urinkateter

Nesehulen inspiseres med nesespekulum og godt lys. Sug kan benyttes dersom det er tilgjengelig. Bakre svelgvegg inspiseres med tungespatel, både initialt og etter at blødning fra nesebor er opphørt, med tanke på eventuell bakre blødning. Selv om de fleste neseblødninger er udramatiske, kan større blodtap forekomme, og særlig bakre blødninger kan gi luftveisproblemer. Ved tegn til større blodtap eller påvirket allmenntilstand, må pasienten vurderes systematisk etter ABCDE-prinsippet. Vitale parametere måles, og pasientens påvirkningsgrad vurderes. Der det er hensiktsmessig bør det tidlig sikres intravenøse tilganger, og det bør tilrettelegges for hurtig transport til sykehus.

Lokalbedøvelse er hensiktsmessig før smertefulle prosedyrer og kan administreres via fuktet kompress (video 1). Bedøvelse tilsatt adrenalin gir i tillegg hemostatisk effekt og bedre oversikt over blødningen. I tillegg til adrenalin og xylometazolin kan traneksamsyre benyttes (1, 2, 8). Traneksamsyre kan administreres peroralt, intravenøst eller topikalt i nesehulen. Sistnevnte kan gis via fuktet kompress eller tampong i fremre del av nesen for å redusere risikoen for reblødning og som supplement til øvrige tiltak (8).

Video 1 Kauterisering med sølvnitrat og anleggelse av salvestrimmel ved epistaksis.

Dersom blødningspunktet identifiseres, kan kauterisering forsøkes. Utenfor sykehus benyttes ofte kjemisk kauterisering, for eksempel med sølvnitrat, mens elektrokauterisering gjerne er tilgjengelig i sykehus. Elektrokauterisering har vist lavere feilslagsratio enn kjemisk kauterisering (2, 9). Begge teknikker forutsetter relativt tørre og oversiktlige forhold. Ved bruk av sølvnitrat anbefales det først å behandle slimhinnen rundt blødningspunktet, da etsing direkte mot blødningspunktet kan føre til ytterligere blødning (video 1).

Overbehandling kan medføre bruskskade og septumperforasjon, og kauterisering bør derfor kun utføres på én side av septum. Eventuell behandling av motsatt side kan gjøres etter slimhinnetilheling. Behandling må utøves med særlig forsiktighet hos pasienter med underliggende sykdom som disponerer for slimhinneskade [\(2, 3\)](#). Etter kjemisk kauterisering kan påføring av et hydrerende eller smørende middel redusere postoperativ skorpedannelse [\(1\)](#).

Ved mer diffus blødning er det hensiktsmessig å pakke nesen med en ikke-resorberbar tamponade. Det kan også gjøres som et supplement etter gjennomført kauterisering.

En bruker ofte en smal bandasjestrimmel til dette. Strimmelen kan smøres med salve, for eksempel Terra-Cortril (Terra-Cortril, Pfizer). Nesen pakkes lagvis med salvestrimmel (video 1). Det er viktig å føre inn strimmelen parallelt med nesegulvet, og gjerne forsøke å bygge oppover mot nesetaket. Merocel (Merocel, Medtronic xomed) er en ikke-resorberbar, ekspanderende tampong av polyvinylskum, som kan smøres inn med Terra-Cortril-salve eller vaselin for enklere innsetting. Tampongen føres inn parallelt med nesegulvet, eventuelt med et lett løft av neseboret (video 2). Ved kontakt med væske svulmer materialet og gir tamponadeeffekt.

Video 2 Innsetting av Merocel (Merocel, Medtronic xomed) ved epistaksis.

En ikke-resorberbar tamponade kan ligge i 1–3 dager før den fjernes av pasienten selv eller helsepersonell. Utover tre dager anbefales ofte profylaktisk antibiotika, selv om evidensgrunnlaget er begrenset [\(1, 2\)](#).

Et alternativ som ofte benyttes av ambulanspersonell, er Rapid Rhino (Rapid Rhino, Smith & Nephew), en nesetampong belagt med karboksymetylcellulose og med én eller flere oppblåsbare ballonger. Tampongen fuktes i sterilt vann i 30 sekunder og føres deretter inn langs nesegulvet (video 3). Ballongen(e) fylles med luft via en 20 mL sprøyte. Trykket kontrolleres etter 15–20 minutter og justeres ved behov. Trykket bør være tilstrekkelig til å stanse blødningen uten å gi unødig belastning på slimhinne og brusk, da dette kan medføre risiko for nekrose. Tampongen fjernes etter 24–72 timer.

Video 3 Innsetting av Rapid Rhino (Rapid Rhino, Smith & Nephew) ved epistaksis.

Innleggelse av resorberbare materialer er ofte mindre ubehagelig for pasienten og relativt enkelt å utføre (video 4). Det medfører også mindre fare for reblødning, som kan forekomme når man fjerner ikke-resorberbare materialer (1, 2). Metoden er derfor særlig godt egnet hos pasienter med underliggende tilstander som disponerer for slimhinneskade, samt hos pasienter med samarbeidsutfordringer, som barn eller pasienter med kognitiv svikt (2). Resorberbare materialer kan også brukes som et supplement ved samtidig kauterisering.

Video 4 Innleggelse av Surgicel (Surgicel, Ethicon) ved epistaksis.

Ved manglende effekt av øvrige tiltak kan bakre tamponade være et potensielt livreddende tiltak (video 5). Prosedyren utføres gjerne med et urinkateter som føres bak i svelget via nesehulen. Kateterballongen fylles med 4–5 mL vann, og kateteret trekkes deretter fremover til ballongen fester seg i nasofarynks. Ballongvolumet justeres ut fra om det observeres blødning langs bakre svelgvegg. Deretter legges en fremre tamponade parallelt med kateteret, for eksempel med salvestrimmel. Kateteret fikseres med klemme ved neseboret, med kompress mellom klemmen og nesevingen for å forebygge trykknekrose. Trykket i ballongen titreres ned til minste effektive trykk for å unngå trykknekrose i slimhinnen.

Video 5 Anleggelse av bakre tamponade ved epistaksis.

Samhandling mellom prehospitale tjenester og sykehus er sentralt i håndteringen av pasienter med neseblødning. Opplæring i tiltak som fremre tamponade er et klinisk læringsmål i utdanningsløpet for leger i spesialisering i del 1 (LIS 1), men tilgang til veiledning og pasientvolum er trolig ujevnt fordelt. Strukturert opplæring og eventuelt hospitering ved øre-nese-hals-avdeling for legevaktsleger kan bidra til å styrke kompetansen og bedre samhandlingen mellom nivåene.

Behandling i spesialisthelsetjenesten

Ved behandlingssvikt av overnevnte tiltak og ved bakre blødninger skal pasienten fraktes til sykehus for videre håndtering. I kompliserte tilfeller kan transnasal endoskopi være et behandlingsalternativ [\(1, 2\)](#). Inngrepet gjøres oftest endoskopisk med klipsligatur eller elektrokauterisering av arteria sphenopalatina og har høy suksessrate [\(1, 2\)](#). Endovaskulær embolisering er en intervensjonsradiologisk prosedyre der man okkluderer kar som er involvert i blødningen. Prosedyren kan gi gode behandlingsresultater, men er assosiert med mer alvorlige komplikasjoner enn øvrige behandlingsalternativer [\(1, 2, 4\)](#).

Også pasienter der blødningen har stoppet spontant, kan være aktuelle for henvisning og behandling. Ved residiverende ensidig blødning med identifisert blødningsfokus kan kauterisering forsøkes i allmennpraksis dersom utstyr er tilgjengelig. Dersom fokus ikke identifiseres, bør henvisning for videre

utredning hos øre-nese-hals-spesialist vurderes, blant annet med tanke på fremmedlegeme eller tumor. Ved dobbeltsidig residiverende blødning kan kauterisering forsøkes over to seanser, og det bør vurderes henvisning for utredning av underliggende årsaker, som koagulasjonsforstyrrelser eller immunologiske tilstander.

Artikkelen er fagfellevurdert.

LITTERATUR

1. Tunkel DE, Anne S, Payne SC et al. Clinical Practice Guideline: Nosebleed (Epistaxis). *Otolaryngol Head Neck Surg* 2020; 162 (1_suppl): S1–38. [PubMed][CrossRef]
2. Seikaly H. Epistaxis. *N Engl J Med* 2021; 384: 944–51. [PubMed][CrossRef]
3. FHI. Statistikk og rapporter fra Kommunalt pasient- og brukerregister (KPR). <https://www.fhi.no/he/kpr/statistikk-og-rapporter/#legevakt> Lest 30.3.2026.
4. Villwock JA, Jones K. Recent trends in epistaxis management in the United States: 2008-2010. *JAMA Otolaryngol Head Neck Surg* 2013; 139: 1279–84. [PubMed][CrossRef]
5. Norsk indeks for medisinsk nødhjelp. Blødning – ikke traumatisk. <https://legevaktindeks.no/blodning-ikke-traumatisk/> Lest 23.3.2026.
6. Legevakthåndboken. Neseblødning. <https://www.lvh.no/symptomer-og-sykdommer/ovre-luftveier/nesebloedning> Lest 23.3.2026.
7. NAKOS. Norsk indeks for medisinsk nødhjelp – hjelpetekster. https://nakos.no/pluginfile.php/1269/block_html/content/2019%20engelske%20hjelpetekster%20NIMN%204%20nav.pdf Lest 23.3.2026.
8. Joseph J, Martinez-Devesa P, Bellorini J et al. Tranexamic acid for patients with nasal haemorrhage (epistaxis). *Cochrane Database Syst Rev* 2018; 12: CD004328. [PubMed][CrossRef]
9. Mcleod RWJ, Price A, Williams RJ et al. Intranasal cautery for the management of adult epistaxis: systematic review. *J Laryngol Rhinol Otol* 2017; 131: 1056–64. [PubMed][CrossRef]

Publisert: 20. mai 2026. Tidsskr Nor Legeforen. DOI: 10.4045/tidsskr.26.0095

Mottatt 1.2.2026, første revisjon innsendt 8.4.2026, godkjent 22.4.2026.

Publisert under åpen tilgang CC BY-ND. Lastet ned fra tidsskriftet.no 3. juli 2026.