

---

## Borreliakarditt

---

### KORT KASUISTIKK

BASIL AHMAD MAHMOOD

basilaa22@gmail.com

Hjertemedisinsk avdeling

Sykehuset Østfold, Kalnes

Basil Ahmad Mahmood er lege i spesialisering.

Forfatteren har fylt ut ICMJE-skjemaet og oppgir ingen interessekonflikter.

ØYVIND JERVAN

Hjertemedisinsk avdeling

Oslo universitetssykehus, Ullevål

Øyvind Jervan er lege i spesialisering.

Forfatteren har fylt ut ICMJE-skjemaet og oppgir ingen interessekonflikter.

NEZAR HIKMAT RAOUF

Hjertemedisinsk avdeling

Sykehuset Østfold, Kalnes

Nezar Hikmat Raouf er avdelingssjef.

Forfatteren har fylt ut ICMJE-skjemaet og oppgir ingen interessekonflikter.

FREDRIK SELANDER HANSEN

Kardiologisk avdeling

Oslo universitetssykehus, Rikshospitalet

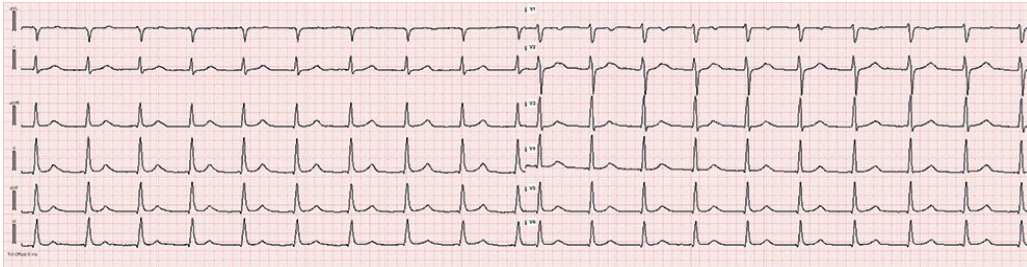
Fredrik Selander Hansen er lege i spesialisering.

Forfatteren har fylt ut ICMJE-skjemaet og oppgir ingen interessekonflikter.

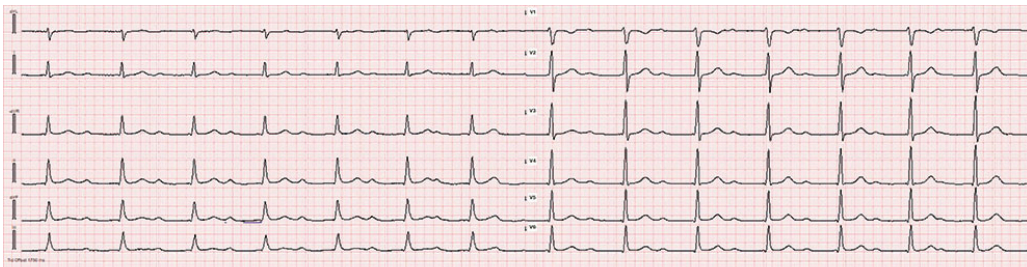
---

## Borreliakarditt er en sjelden manifestasjon av systemisk borreliose. Korrekt diagnostikk og behandling vil kunne forebygge unødvendig implantasjon av pacemakere.

En kvinne i 20-årene oppsøkte fastlegen grunnet to dager med hjertebank. Foruten hypotyreose var hun ellers frisk. Hun hadde i tenårene vært utredet for hjertebank uten funn. EKG hos fastlegen viste smalkomplekset regelmessig takykardi med ventrikkelfrekvens 105/minutt uten sikre P-bølger (figur 1), mens blodtrykket var 100/70 mmHg. Hun ble henvist til akuttmottak, der hun ved ankomst hadde god allmenntilstand, stabile vitalia, ingen feber og ubesværet respirasjon. For sikrere å fange opp signaler fra atriene ble det utført transøsofageal EKG, som viste sannsynlige P-bølger skjult i T-bølgen. Som ledd i utredningen fikk hun metoprolol 25 mg peroralt. Det ga påfølgende fall i ventrikkelfrekvensen, og EKG-mønsteret passet med atrioventrikulært blokk grad 1 med uttalt forlenget PR-intervall (380 millisekunder) (figur 2).



**Figur 1** EKG hos fastlegen viste smalkomplekset regelmessig takykardi med ventrikkelfrekvens på 105/min, uten tydelige P-bølger, noe som kan indikere hjerterytmeforstyrrelse. Papirhastighet 50 mm/s.



**Figur 2** EKG etter betablokker. Hjerterefrekvensen ble dermed redusert og hjerterytmen kunne identifiseres som et atrioventrikulært blokk grad 1 med PR-intervall 380 ms, som er et patologisk funn. Papirhastighet 50 mm/s.

Videre utredning avdekket lett forhøyede kardiale biomarkører. Troponin I var 214 ng/L (referanseområde < 16) og NT-proBNP var 676 ng/L (< 300), mens øvrige blodprøver viste normale funn. Også funnene ved ekkokardiografi var normale. Det fremkom at hun var blitt bitt av flått på brystet en måneds tid tidligere, men hun hadde ikke observert utslett.

Pasienten ble innlagt ved hjertemedisinsk avdeling for rytmeovervåkning og utredning. Telemetri viste vedvarende atrioventrikulært blokk grad 1 med PR-intervall opp mot 410 ms, uten betydningsfulle pauser eller bradykardi. MR hjerte på dag 3 viste et diskret signalavvik inferolateralt basalt i venstre ventrikkels frie vegg, som ga mistanke om myokarditt. Pasienten hadde ingen kliniske tegn på infeksjon, og blodkulturene var negative. Borreliaserologi avdekket positiv IgG og gråsone IgM, og det ble startet med intravenøs benzylpenicillin 3 g × 4 for mulig borreliakarditt. Hun ble henvist videre til

elektrofysiologisk utredning ved universitetssykehus. Ved elektrofysiologisk undersøkelse dag 8 etter innleggelse ble det bekreftet atrioventrikulært blokk grad 1 med uttalt forlenget PR-intervall, men ingen øvrig arytmi substrat. Hun ble overflyttet tilbake til lokalsykehus. Det ble utført PET-CT på mistanke om kardial sarkoidose, men denne viste normale funn.

I tråd med internasjonale retningslinjer endret man antibiotika til ceftriaxon 2 g × 1 intravenøst (1). Hun var innlagt totalt i 14 dager og ble utskrevet med en syv dagers intravenøs antibiotikakur i regi av hjemmesykepleien, altså en total behandlingsvarighet på 21 dager. Ved utreise fra lokalsykehuset, ti dager fra oppstart av antibiotika, var PR-intervallet kun grensepatologisk forlenget. Én uke etter endt antibiotikabehandling viste 24-timers rytmeregistrering normofrekvent sinusrytme uten arytmi og normalt PR-intervall (175 ms).

---

## Diskusjon

Borreliose er en infeksjon forårsaket av spiroketebakterien *Borrelia burgdorferi* (2). Borreliose kan deles inn i tidlig lokalisert sykdom, tidlig disseminert borreliose og sen sykdom. Når hjertet affiseres, kalles det borreliakarditt. Tilstanden kan oppstå i tidlig disseminert borreliose, vanligvis innen 1–2 måneder etter infeksjonen. Prevalensen av borreliakarditt i Europa er oppgitt til 0,3–4,0 % blant voksne pasienter med ubehandlet borreliose (3). Patofysiologien ved sykdommen er ikke fullt forstått (4).

Symptomer inkluderer palpitasjoner, brystmerter, dyspné, nærsynkope og synkope. Det vanligste kliniske funnet er atrioventrikulært blokk av varierende grad. Andre rapporterte funn er øvrige arytmier, grenblokk, perikarditt og myokarditt (5). Borreliakarditt bør mistenkes ved gjennomgått borreliainfeksjon, EKG-funn og hjerterelaterte plager. Bildediagnostikken er uspesifikk, men kan være nødvendig for å utelukke andre tilstander.

Selv om borreliakarditt har god prognose, er dødsfall rapportert. Én av faktorene forbundet med mer alvorlige utfall er uttalt forlenget PR-intervall (> 300 ms) (6). Ved mistenkt borreliakarditt bør antibiotikabehandling startes umiddelbart, og man bør ikke vente på serologiske prøver før behandlingsstart. Ved milde symptomer og funn er peroral antibiotikabehandling ofte tilstrekkelig. Dersom det foreligger høyere grad av atrioventrikulært blokk eller uttalt forlenget PR-intervall, anbefales ceftriaxon intravenøst i 14–21 dager (1). Midlertidig pacemaker kan være aktuelt, men ved korrekt diagnostisering og behandling av borreliakarditt vil implantasjon av permanent pacemaker sjelden være nødvendig. I 2024 ble det riktignok publisert en svensk registerstudie som inkluderte over 81 000 pasienter med atrioventrikulært blokk (7), der man identifiserte 102 pasienter som også fikk diagnosen borreliainfeksjon i nær tidsrelasjon til diagnosen for atrioventrikulært blokk, tydende på en årsakssammenheng. I studien fikk halvparten av dem med borreliainfeksjon og atrioventrikulært blokk pacemaker.

Vår pasient hadde primært hjertebank som symptom, mens EKG viste forlenget PR-intervall. Hun hadde ikke observert karakteristisk utslett, og IgM var i gråsonen, mens IgG var positiv. Gitt tidsrelasjonen mellom flåttbitt og

symptomdebut, fravær av annen etiologi samt rask bedring av symptomer og EKG-funn etter oppstart av antibiotika, anser vi likevel borreliakarditt som mest trolig.

## Konklusjon

Borreliakarditt er en aktuell differensialdiagnose ved atrioventrikulært blokk og bør særlig utelukkes hos yngre pasienter uten øvrig hjertesykdom.

Borreliakarditt har generelt god prognose, og korrekt identifisering og behandling av tilstanden kan forhindre unødvendig implantasjon av pacemaker.

---

*Pasienten har gitt samtykke til at artikkelen blir publisert.*

*Artikkelen er fagfellevurdert.*

---

## LITTERATUR

1. Lantos PM, Rumbaugh J, Bockenstedt LK et al. Clinical Practice Guidelines by the Infectious Diseases Society of America, American Academy of Neurology, and American College of Rheumatology: 2020 Guidelines for the Prevention, Diagnosis, and Treatment of Lyme Disease. *Neurology* 2021; 96: 262–73. [PubMed][CrossRef]
2. Steere AC, Strle F, Wormser GP et al. Lyme borreliosis. *Nat Rev Dis Primers* 2016; 2: 16090. [PubMed][CrossRef]
3. Young S, Arshad O, Arikan Y et al. Lyme carditis: A can't miss diagnosis. *B C Med J* 2020; 62: 368–72.
4. Radesich C, Del Mestre E, Medo K et al. Lyme carditis: from pathophysiology to clinical management. *Pathogens* 2022; 11: 582. [PubMed][CrossRef]
5. Kostić T, Momčilović S, Perišić ZD et al. Manifestations of Lyme carditis. *Int J Cardiol* 2017; 232: 24–32. [PubMed][CrossRef]
6. Yeung C, Baranchuk A. Diagnosis and treatment of Lyme carditis: JACC review topic of the week. *J Am Coll Cardiol* 2019; 73: 717–26. [PubMed][CrossRef]
7. Avellan S, Mehlig K, Robertson J et al. Incidence of Lyme Carditis and Lyme Carditis as a Cause of Pacemaker Implantation: A Nationwide Registry-Based Case-Control Study. *Open Forum Infect Dis* 2023; 11: ofad656. [PubMed][CrossRef]

---

Publisert: 23. mars 2026. Tidsskr Nor Legeforen. DOI: 10.4045/tidsskr.25.0356

Mottatt 5.6.2025, første revisjon innsendt 23.9.2025, godkjent 1.12.2025.

Publisert under åpen tilgang CC BY-ND. Lastet ned fra tidsskriftet.no 3. juli 2026.