
Plattfothet hos barn og ungdom

KLINISK OVERSIKT

PER REIDAR HØINESS

prhoines@gmail.com

Ortopedisk avdeling

Drammen sykehus

Forfatterbidrag: idé, utforming og revisjon av selve manuset og godkjenning av innsendte manusversjon.

Per Reidar Høiness er barneortoped og forskningsansvarlig samt leder av Ortforsk forskningsgruppe i Vestre Viken.

Forfatteren har fylt ut ICMJE-skjemaet og oppgir ingen interessekonflikter.

JOACHIM HORN

Seksjon for barneortopedi og rekonstruktiv kirurgi

Ortopedisk klinikk

Oslo universitetssykehus

og

Universitetet i Oslo

Forfatterbidrag: idé, utforming og revisjon av selve manuset og godkjenning av innsendte manusversjon.

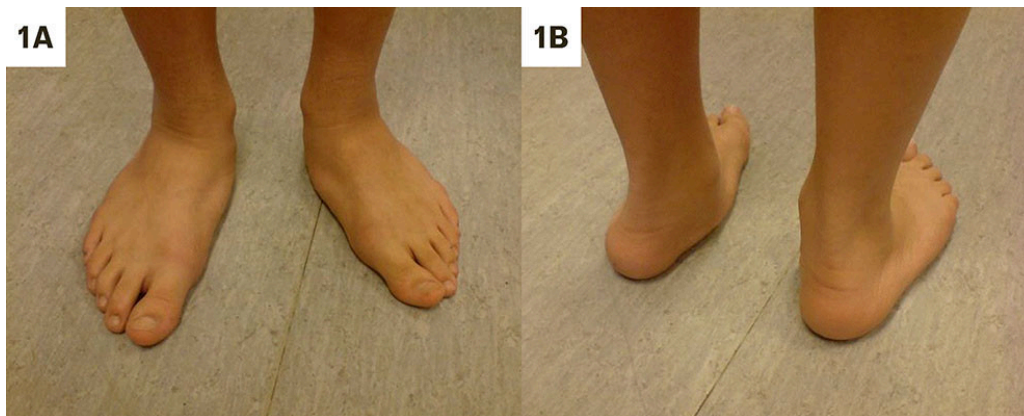
Joachim Horn er seksjonsleder ved Seksjon for barneortopedi og rekonstruktiv kirurgi ved Oslo Universitetssykehus og førsteamanuensis for barneortopedi ved Universitet i Oslo.

Forfatteren har fylt ut ICMJE-skjemaet og oppgir ingen interessekonflikter.

Plattfothet hos barn er vanlig og som regel uten symptomer. Tilstanden normaliseres ofte med alderen, men noen barn kan klage over smerter og tretthet, mest typisk hos eldre barn. Ved plattfothet er lengdebuen i foten lav med økt belastning av medialsiden, og hælen er ofte skjevstilt i valgus. Leger som vurderer og behandler barn og unge, bør

kunne skille mellom normalvarianter og patologiske tilstander og kunne gi råd til barn og foreldre om enkle konservative tiltak. Kirurgi er indisert kun i utvalgte tilfeller. Denne kliniske oversikten er ment som en veiledning for vurdering og behandling av plattfotet hos barn og ungdom.

Plattfotet, også kalt pes planus eller pes calcaneovalgus, innebærer en redusert eller fraværende lengdebue som medfører økt belastning av innsiden av foten og valgus i bakre fot (1) (figur 1). Tilstanden er fysiologisk hos barn, men fører ofte til bekymring hos foreldre og til hyppige konsultasjoner hos fastlege (2, 3). En undersøkelse ved Oslo universitetssykehus (OUS) i 2018 viste at 14 % av henvisningene fra primærhelsetjenesten gjaldt fysiologiske plattføtter (4).



Figur 1 Plattføtter hos eldre gutt, sett forfra og bakfra, med tydelig nedsunkne lengdebuer og valgus i hælene.

Plattfotet forekommer globalt med varierende, men gjennomgående høy prevalens. En metaanalyse estimerte at 25 % av barn har plattføtter, med signifikant høyere forekomst blant gutter, og at forekomsten avtar med alderen (5, 6). I den voksne befolkningen rapporteres forekomster opp mot 20 %, selv om flertallet er asymptomatiske (5). En systematisk oversikt fra 2023 fant en gjennomsnittlig forekomst på 15,6 %, der ung alder, gutter, asiatisk etnisitet og overvekt var overrepresentert (7). En studie fra 2006 viste at 44 % av barnehagebarn og 15 % av eldre barn hadde plattføtter (8). Litteraturen viser at plattfotet er vanlig hos små barn, at forekomsten avtar noe med alderen og at den også forekommer hos voksne (9–12).

Tilstanden påvirkes av genetikk, biomekaniske faktorer og utviklingsforhold. Vedvarende stramhet i akillessenen, med redusert dorsalfleksjon i ankelleddet, kan bidra til at foten tvinges over i en calcaneovalgus-posisjon. Over tid kan denne biomekaniske belastningen føre til stivhet og strukturelle endringer, særlig hvis den ikke korrigeres i barnealder (10, 13). Tilsvarende kan sammenvoksninger av fotknokler (tarsal koalisjon) medføre stiv deformitet (11). Overvekt er assosiert med økt forekomst av plattfotet (14, 15). Nevromuskulære og spastiske tilstander, som cerebral parese samt bindevevslidelser som Ehlers-Danlos' syndrom og Marfans syndrom, er også assosiert med plattfotet (16, 17).

Denne artikkelen er basert på et skjønnsmessig utvalg av artikler og forfatternes kliniske erfaring som forskere og klinikere innen fagfeltet.

Fleksible plattføtter – en normaltilstand

Plattfot hos små barn regnes som en fysiologisk tilstand, ofte omtalt som «myke» eller fleksible barneplattføtter. Dette skyldes alderstypisk hypermobilitet og en mer utviklet fettpute i foten, vanligvis uten smerter eller behov for behandling. Tilstanden går ofte tilbake med vekst, økt muskelstyrke og stabilitet [\(18\)](#).

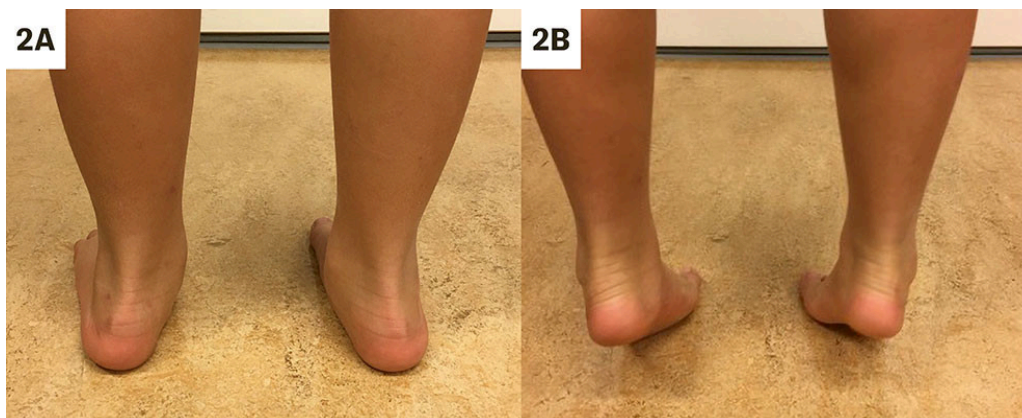Stiv plattfot

En stiv plattfot skyldes ofte en underliggende patologi, som sammenvoksninger i fotrotsknoklene. Føttene blir gradvis stivere og gir typisk smerter fra 8–9 års alder. Barn med slike symptomer bør vurderes av spesialist i ortopedi [\(19\)](#).

Klinisk vurdering

Vurdering av plattfot gjøres hovedsakelig klinisk ved observasjon av foten i hvile, under vektbæring og gange samt ved hjelp av spesifikke tester. Ved sammenfall av lengdebuen flates foten ut, og medialsiden belastes. Det er viktig å avgjøre om fotens form er fleksibel eller stiv.

Jacks test vurderer om lengdebuen gjenopprettes ved passiv dorsalfleksjon (ekstensjon) av stortåen, mens *heel-raise*-testen viser hvordan foten endrer form når pasienten står på tærne [\(1, 11\)](#) (figur 2). Ved fleksibel plattfot gjenopprettes lengdebuen, og hælen skifter fra valgus- til varusstilling. Ved stiv plattfot ser man ikke tilstrekkelig gjenopprettelse av lengdebuen eller endring av bakfotens stilling.

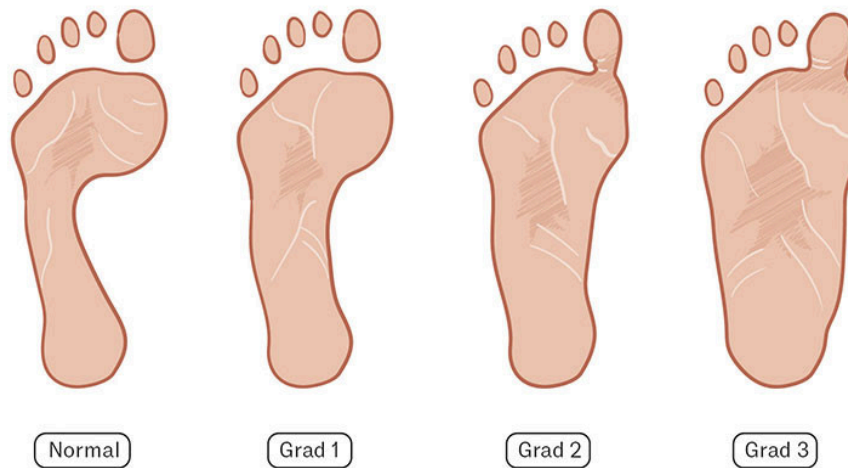


Figur 2 Barn med fleksibel plattfot demonstrer hvordan lengdebuen formes ved tågange (*heel-raise*), samtidig som hælene endrer seg fra valgus- til varusstilling.

Sammenvoksninger (koalisjoner) i fotknoklene er typisk forbundet med stiv plattfot og valgusstilling i hælen [\(20\)](#). Andre deformiteter som kan føre til plattfot, er skjevfoot (z-foot) med adduksjon (innoverdreining) av forfoten [\(21\)](#) og

den sjeldne medfødte tilstanden talus vertikalis, der foten har en uttalt stiv vuggemeieform (22).

Plattfotet kan graderes klinisk etter Denis' klassifikasjon basert på formen på fotavtrykket (figur 3) (23). I tillegg til å gi en beskrivelse av hvor uttalt plattfotet er, kan graderingen, sammen med andre kliniske funn, indikere valg av tiltak og behov for henvisning til barneortoped eller spesialist i ortopedi.



Figur 3 Gradering av plattfotet etter Denis (23). Avtrykket helt til venstre viser en normalfot. Ved grad 1 utgjør midtfoten halvparten av bredden til forfoten. Ved grad 2 er bredden omtrent lik under hele foten, mens fotavtrykket til midtfoten ved grad 3 er bredere enn forfoten. Illustrasjon: Jeanette Engqvist / Illumedic

Radiologi

Radiologiske undersøkelser er sjelden nødvendige for diagnostisering av en fleksibel plattfot. Ved smerter eller stivhet kan radiologiske målinger, som Mearys og Kites vinkler, bidra til å vurdere deformitetens alvorlighetsgrad. Mearys vinkel brukes til å vurdere lengdebuen på et røntgenbilde av foten i sideplan, mens Kites vinkel måles mellom en linje gjennom talus og en linje gjennom calcaneus på et anteroposteriørt bilde. En vinkel > 40 grader indikerer valgusstilling i bakfoten. Ved mistanke om sammenvoksninger av fotrotknoklene kan supplerende røntgenbilder (skråbilder), CT- eller MR-undersøkelser være nyttige (24).

Andre smertefulle tilstander i føttene hos barn og ungdom

Fotsmerter forekommer oftere ved plattfotet, men kan også ha andre årsaker hos barn og unge (25, 26). Plantar fasciitt og hælmerter (Severs sykdom) kan forveksles med plattfotet. Differensiering baseres på klinisk undersøkelse,

anamnese og smertelokalisering. Plattfothet kan gi smerter langs den mediale lengdebue eller midtfoten ved langvarig belastning (11), mens plantar fasciitt typisk gir intense morgenserter under hælen/foten som forverres ved belastning. En test for Severs sykdom er *squeeze*-testen, der smerte utløses når man klemmer rundt hælen (27).

Et overtallig bein på innsiden av foten (os tibiale eksternum type II) gir vanligvis en øm prominens over os navikulare som kan være særlig plagsom ved trykk eller løping (28).

Håndtering av plattfötter

Plattfothet hos barn er vanligvis asymptomatisk og krever ingen behandling. Foreldre bør derfor informeres om at fleksible plattfötter som regel er en normalvariant uten funksjonstap. De fleste tilfeller normaliseres med en bedret fotbue gjennom vekst og alder. Det kan være nyttig å vise under undersökelsen hvordan fotbuene og föttene normaliseres når barnet for eksempel går på tærne, slik at foreldrene selv ser at föttene er normale og fleksible.

En symptomatisk plattfot bør vurderes med tanke på om foten er stiv eller fleksibel (1). Ved fleksibel plattfot kan stabile sko med god støtte for hælen og støttende såler fra sports- og skobutikker gi lindring og bedre funksjon (29). Stram akillessene, som kan redusere dorsalfleksjonen og øke plattfotheten, behandles med tøyingsøvelser veiledet av en fysioterapeut (1). Individuelt tilpassede korrigerende fotsenger fra et ortopedisk verksted kan vurderes ved vedvarende funksjonstap til tross for utprövning av generiske såler og sko (6).

Henviising til spesialist i ortopedi eller sykehus er da aktuelt for vurdering og søknad om fotsenger til ortopedisk verksted med rammeavtale. Det er viktig å informere om at slike korrigerende fotsenger kan være ubehagelige å bruke i starten, og at fotsengene må brukes kontinuerlig over noen måneder for tilvenning.

Ved stiv plattfot bør det tas stående röntgenbilder av fot og ankel for å avdekke eventuell skjelettpatologi. Barn med betydelige plager og röntgenfunn bør henvises til barneortoped eller spesialist i ortopedi, avhengig av alder, for vurdering av kirurgi eller andre tiltak. Det er også rimelig å henvise eldre barn og ungdom med vedvarende og betydelige plager som ikke responderer på konservativ behandling. Kirurgi vurderes kun ved stiv plattfot eller behandlingsresistente smerter, mens kosmetisk kirurgi er unødvendig og innebærer risiko uten dokumentert nytte (13, 30, 31).

Konklusjon

Plattfötter hos barn krever sjelden behandling eller henviising til barneortoped. Det er viktig å gi tydelig og beroligende informasjon til foreldre for å redusere unødvendig bekymring og forhindre urealistiske forventninger – særlig når det gjelder effekten av fotsenger.

Denne oversikten er ment å gi alle som vurderer plattføtter hos barn, kunnskap til å kunne skille mellom normalvarianter, som kan håndteres lokalt med enkle tiltak, og patologiske tilfeller som krever videre utredning hos spesialist i ortopedi.

Artikkelen er fagfellevurdert.

LITTERATUR

1. Sullivan JA. Pediatric flatfoot: evaluation and management. *J Am Acad Orthop Surg* 1999; 7: 44–53. [PubMed][CrossRef]
2. Evans AM. Mitigating clinician and community concerns about children's flatfeet, intoeing gait, knock knees or bow legs. *J Paediatr Child Health* 2017; 53: 1050–3. [PubMed][CrossRef]
3. Yeo A, James K, Ramachandran M. Normal lower limb variants in children. *BMJ* 2015; 350: h3394. [PubMed][CrossRef]
4. Horn J, Grønseth A. Referral patterns to the pediatric orthopedic service in Oslo - implications for education in primary healthcare. *Ortopedisk Høstmøtebok* 2018; 2018: 120.
<https://www.legeforeningen.no/contentassets/5f03314512cd4e33be3a72aded796aa4/2018-hostmoteboken-v2.pdf> Lest 1.11.2025.
5. Xu L, Gu H, Zhang Y et al. Risk Factors of Flatfoot in Children: A Systematic Review and Meta-Analysis. *Int J Environ Res Public Health* 2022; 19: 8247. [PubMed][CrossRef]
6. Camurcu Y, Ucpunar H, Karakose R et al. Foot orthoses use for pediatric flexible flatfoot: comparative evaluation of quality of life for children and parents. *J Pediatr Orthop B* 2021; 30: 282–6. [PubMed][CrossRef]
7. Salinas-Torres VM, Salinas-Torres RA, Carranza-García LE et al. Prevalence and Clinical Factors Associated With Pes Planus Among Children and Adults: A Population-Based Synthesis and Systematic Review. *J Foot Ankle Surg* 2023; 62: 899–903. [PubMed][CrossRef]
8. Pfeiffer M, Kotz R, Ledl T et al. Prevalence of flat foot in preschool-aged children. *Pediatrics* 2006; 118: 634–9. [PubMed][CrossRef]
9. Uden H, Scharfbillig R, Causby R. The typically developing paediatric foot: how flat should it be? A systematic review. *J Foot Ankle Res* 2017; 10: 37. [PubMed][CrossRef]
10. Michaudet C, Edenfield KM, Nicolette GW et al. Foot and Ankle Conditions: Pes Planus. *FP Essent* 2018; 465: 18–23. [PubMed]
11. Minaie A, Shlykov M, Hosseinzadeh P et al. Painful Flatfoot in Children and Adolescents: They're Not All the Same. *Journal of the Pediatric Orthopaedic Society of North America* 2020; 2: 112. [CrossRef]

12. Mosca VS. Flexible flatfoot in children and adolescents. *J Child Orthop* 2010; 4: 107–21. [PubMed][CrossRef]
13. Bouchard M, Mosca VS. Flatfoot deformity in children and adolescents: surgical indications and management. *J Am Acad Orthop Surg* 2014; 22: 623–32. [PubMed][CrossRef]
14. Sadeghi-Demneh E, Azadinia F, Jafarian F et al. Flatfoot and obesity in school-age children: a cross-sectional study. *Clin Obes* 2016; 6: 42–50. [PubMed][CrossRef]
15. Mickle KJ, Steele JR, Munro BJ. The feet of overweight and obese young children: are they flat or fat? *Obesity (Silver Spring)* 2006; 14: 1949–53. [PubMed][CrossRef]
16. Lenhart RL, Goodbody CM. Symptomatic flatfoot in cerebral palsy. *Curr Opin Pediatr* 2024; 36: 98–104. [PubMed][CrossRef]
17. Chen KC, Yeh CJ, Tung LC et al. Relevant factors influencing flatfoot in preschool-aged children. *Eur J Pediatr* 2011; 170: 931–6. [PubMed][CrossRef]
18. Evans AM, Rome K. A Cochrane review of the evidence for non-surgical interventions for flexible pediatric flat feet. *Eur J Phys Rehabil Med* 2011; 47: 69–89. [PubMed]
19. Mosca VS. Management of the painful adolescent flatfoot. *Tech Foot Ankle Surg* 2014; 13: 3–13. [CrossRef]
20. Soni JF, Valenza W, Matsunaga C. Tarsal coalition. *Curr Opin Pediatr* 2020; 32: 93–9. [PubMed][CrossRef]
21. Mosca VS. Flexible flatfoot and skewfoot. *Instr Course Lect* 1996; 45: 347–54. [PubMed]
22. Miller M, Dobbs MB. Congenital Vertical Talus: Etiology and Management. *J Am Acad Orthop Surg* 2015; 23: 604–11. [PubMed][CrossRef]
23. Denis A. Pied plat valgus statique *Encyclopedie Medico-Chirurgicale Appareil Locomoteur*. Paris: Editions Techniques, 1974.
24. Newman JS, Newberg AH. Congenital tarsal coalition: multimodality evaluation with emphasis on CT and MR imaging. *Radiographics* 2000; 20: 321–32, quiz 526 - 7, 532. [PubMed][CrossRef]
25. Simons M, Sewell D, Mehdi S. red. The prevalence of foot pain and deformity in adolescents. *Orthop Proc* 2014; 96-B (Suppl 14): 9.
26. Spahn G, Schiele R, Hell AK et al. The prevalence of pain and deformities in the feet of adolescents. Results of a cross-sectional study. *Z Orthop Ihre Grenzgeb* 2004; 142: 389–96. [PubMed][CrossRef]

27. Hernandez-Lucas P, Leirós-Rodríguez R, García-Liñeira J et al. Conservative Treatment of Sever's Disease: A Systematic Review. *J Clin Med* 2024; 13: 1391. [PubMed][CrossRef]
28. Wynn M, Brady C, Cola K et al. Effectiveness of Nonoperative Treatment of the Symptomatic Accessory Navicular in Pediatric Patients. *Iowa Orthop J* 2019; 39: 45–9. [PubMed]
29. Pavone V, Testa G, Vescio A et al. Diagnosis and treatment of flexible flatfoot: results of 2019 flexible flatfoot survey from the European Paediatric Orthopedic Society. *J Pediatr Orthop B* 2021; 30: 450–7. [PubMed][CrossRef]
30. Pavone V, Costarella L, Testa G et al. Calcaneo-stop procedure in the treatment of the juvenile symptomatic flatfoot. *J Foot Ankle Surg* 2013; 52: 444–7. [PubMed][CrossRef]
31. Mazzotti A, Di Martino A, Geraci G et al. Long-term results of subtalar arthroereisis for the treatment of symptomatic flexible flatfoot in children: an average fifteen year follow-up study. *Int Orthop* 2021; 45: 657–64. [PubMed][CrossRef]

Publisert: 8. desember 2025. Tidsskr Nor Legeforen. DOI: 10.4045/tidsskr.25.0196
Mottatt 19.3.2025, første revisjon innsendt 10.8.2025, godkjent 1.11.2025.
Publisert under åpen tilgang CC BY-ND. Lastet ned fra tidsskriftet.no 3. juli 2026.