

---

## Ventrikkelslimhinne i rektum

---

### MEDISINEN I BILDER

JØRGEN VALEUR

jorgen.valeur@lds.no

Unger-Vetlesens Institutt

Lovisenberg Diakonale Sykehus

og

Institutt for klinisk medisin

Universitetet i Oslo

Jørgen Valeur er spesialist i indremedisin og i fordøyelsessykdommer, overlege og professor.

Forfatteren har fylt ut ICMJE-skjemaet og oppgir ingen interessekonflikter.

CAMILLA SPERSRUD HAUG

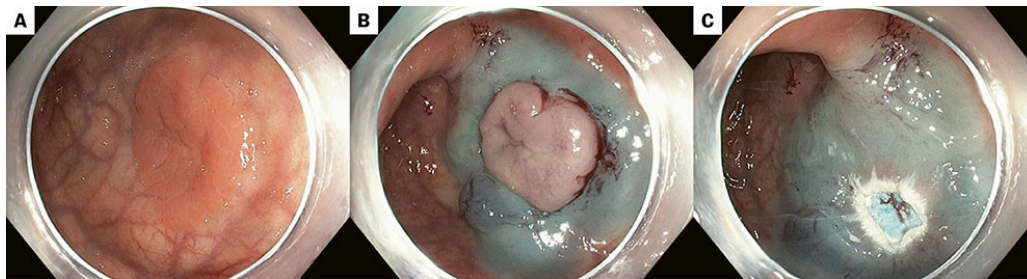
Avdeling for patologi

Klinikk for laboratoriemedisin

Oslo universitetssykehus

Camilla Spersrud Haug er spesialist i patologi og overlege.

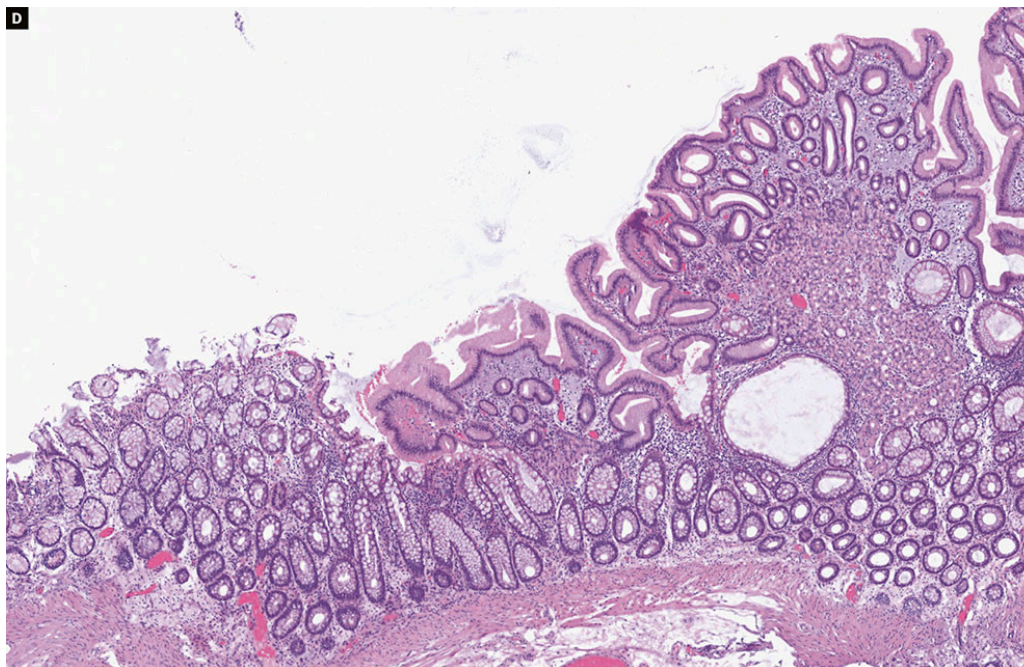
Forfatteren har fylt ut ICMJE-skjemaet og oppgir ingen interessekonflikter.



Endoskopibildet (a) viser en sirkulær slimhinnelesjon på 20 mm i rektum, 15 cm ovenfor endetarmsåpningen. Lesjonen ble oppfattet som en polyp og fjernet ved hjelp av endoskopisk mukosareseksjon, en teknikk som innebærer at farget løftevæske injiseres submukosalt for å heve lesjonen (b), etterfulgt av reseksjon med diatermislynge (c). Mikroskopibildet (d) viser at preparatet

likevel ikke var en polypp, men bestod av ventrikkelslimhinne av corpustype (synlig til høyre i snittet), omgitt av normal tykktarmsslimhinne (synlig til venstre i snittet).

Pasienten var en tidligere frisk kvinne i 20-årene som var blitt henvist til gastroenterologisk utredning grunnet gjentatte episoder med rektalblødning. Ileokoloskopi viste helt normale funn bortsett fra lesjonen i rektum. Symptomene opphørte etter at lesjonen ble fjernet.



Ektopisk ventrikkelslimhinne – også kalt gastrisk heterotopi – er morfologisk normal ventrikkelslimhinne i andre organer enn i magesekken. Tilstanden er trolig medfødt, og forandringene kan forekomme i hele gastrointestinaltraktus, inkludert i Meckels divertikkel, men er vanligst i proksimale øsofagus (kalles da ofte *inlet patch*) [\(1\)](#). Gastrisk heterotopi i rektum regnes for å være svært sjeldent, men er ofte – i motsetning til i spiserøret – assosiert med symptomer [\(2\)](#). Siden den ektopiske ventrikkelslimhinnen produserer magesaft, kan det danne seg sår, som igjen kan forårsake blødninger, perforasjoner og strikturer. Ulcus pepticum er altså ikke nødvendigvis kun en sykdom i øvre gastrointestinaltraktus.

---

*Pasienten har gitt samtykke til at artikkelen blir publisert.*

*Artikkelen er fagfellevurdert.*

---

## LITTERATUR

1. Yu L, Yang Y, Cui L et al. Heterotopic gastric mucosa of the gastrointestinal tract: prevalence, histological features, and clinical characteristics. *Scand J Gastroenterol* 2014; 49: 138–44. [PubMed][CrossRef]
2. Devereaux CE, Devereaux RG. Heterotopic gastric mucosa of the rectum with a review of the literature. *J Clin Gastroenterol* 1994; 19: 41–5. [PubMed][CrossRef]

---

Publisert: 22. oktober 2025. Tidsskr Nor Legeforen. DOI: 10.4045/tidsskr.25.0492

Mottatt 15.8.2025, godkjent 29.9.2025.

Opphavsrett: © Tidsskriftet 2026 Lastet ned fra tidsskriftet.no 3. juli 2026.