

---

## Kvikksølv i blindtarmen

---

FRA ARKIVET

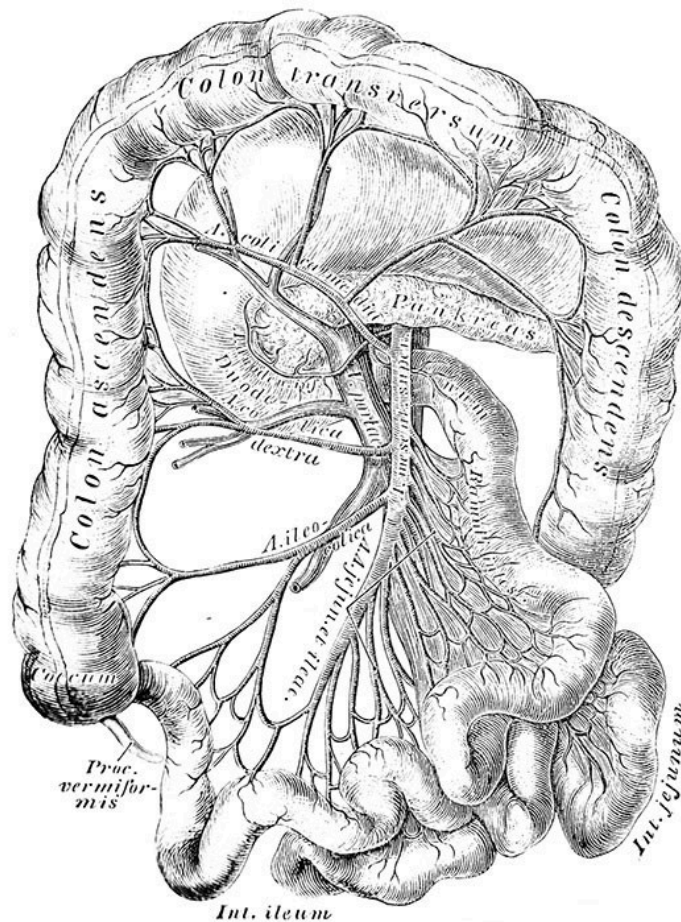
JULIE DIDRIKSEN

julie.didriksen@tidsskriftet.no

Tidsskriftet

---

En 36 år gammel kvinne hadde hatt tilbakevendende symptomer på blindtarmbetennelse over lengre tid, og ble av sin lege anbefalt operasjon. Operasjonen gikk fint, men da kirurgen kikket inn i appendiks, fant han noe som ikke skulle ha vært der: en kvikksølvklump. Hvordan havnet den der? Kasuistikken ble delt i Tidsskriftet nr. 24/1910 (Tidsskr Nor Lægeforen 1910; 30: 1063).



Illustrasjon: Vladi333/iStock

## Sjeldent fund i appendix

(...) Patienten er noget blek og gir et nervøst indtryk. Underlivet bløtt, gir overalt tympt. perkussionslyd. Ved dyp palpation i ileo-cøkalregionen angir hun distinkt ømhet, svarende til Mc. Burneys punkt. Puls og temperatur normale.

*«Ved opklipping av appendix fandtes i dens lumen ca. 40 fra knapt synbare til knappenaalshodestore kviksølvkugler»*

(...) kloroformnarkose appendectomia. Appendix fandtes fritliggende noget lang og fortykket med enkelte membranøse adhærensers ved basis; den avklippedes efter avklemning og underbinding. Ved opklipping av appendix fandtes i dens lumen ca. 40 fra knapt synbare til knappenaalshodestore kviksølvkugler. 1 cm. fra spissen var der et lite tindsnevret parti og distalt fra dette laa en hel liten klump av kviksølvkugler; forøvrig laa disse jevnt fordelt utover den noget fortykkede slimhinde.

Ved eksamination av patienten viste det sig, at hun for 5–6 uker siden efter en «klok kones» raad havde taget ind en omtrent ertstor mængde kviksølv, og for 14 dage siden havde hun atter svelget ned en kviksølvkugle omtrent av et hagls størrelse.

En stor del av dette kviksølv har saaledes hos hende fundet veien ind i appendix, hvor det er blit liggende. Om det med tiden havde kunnet finde veien ut igjen, skal jeg la være usagt.

Jeg offentliggjør dette som et eksempel paa, hvor let dertil egnede fremmedlegemer kan passere ind i appendix og der bli liggende, selv hvor der ikke er nogen hindring for passagen ut igjen. Her i dette tilfælde maa kviksølvet ha ligget i appendix i minst 14 dage, en del sandsynlig i 5–6 uker.

*Av N. Friis, Bodø sykehus*

*Bodø, 28de septbr. 1910.*

---

Publisert: 24. april 2025. Tidsskr Nor Legeforen. DOI: 10.4045/tidsskr.25.0088

Opphavsrett: © Tidsskriftet 2026 Lastet ned fra tidsskriftet.no 11. juli 2026.