
Entropion

KLINISK OVERSIKT

AYYAD ZARTASHT KHAN

ayyad.zartasht.khan@so-hf.no

Øyeavdelingen

Sykehuset Østfold

Forfatterbidrag: førsteutkast til manus, litteratursøk, revisjon av manus og godkjenning av innsendte manusversjon.

Ayyad Zartasht Khan har ph.d. i regenerativ medisin, har erfaring fra plastikkirurgi og er lege i spesialisering i øyesykdommer.

Forfatteren har fylt ut ICMJE-skjemaet og oppgir følgende interessekonflikter: Han har eierinteresse i Øyehelseklinikken og Tørreøyneklivnikken, som tilbyr okuloplastisk kirurgi og holder foredrag for og/eller mottar økonomisk støtte fra Abigo, Alcon, Allergan, AMWO, Bausch & Lomb, Bayer, European School for Advanced Studies in Ophthalmology, Innz Medical, Medilens Nordic, Medistim, Novartis, Santen, Specsavers, Shire Pharmaceuticals og Théa Laboratories.

HANS OLAV UELAND

Øyeavdelingen

Haukeland universitetssjukehus

Forfatterbidrag: litteratursøk, revisjon av manus og godkjenning av innsendte manusversjon.

Hans Olav Ueland har ph.d. innen okuloplastikk og er spesialist i øyesykdommer, overlege og postdoktor.

Forfatteren har fylt ut ICMJE-skjemaet og oppgir følgende interessekonflikter: Han er i ledelsen av en multisenterstudie finansiert av Klinbeforsk og Stoffskifteforbundet og med legemidler finansiert av Pfizer.

ELIN BOHMAN

Institutionen för klinisk neurovetenskap

Avdelning för ögat och synen

Karolinska Institutet

og

Klinik 1

Sektionen för ögonplastik-, tårväg- och orbitakirurgi

Sankt Eriks Ögonsjukhus

Forfatterbidrag: litteratursøk, revisjon av manus og godkjenning av innsendte manusversjon.

Elin Bohman har ph.d. innen okuloplastikk, er spesialist i øyesykdommer og er seksjonsleder (Sankt Eriks Ögonsjukhus).

Forfatteren har fylt ut ICMJE-skjemaet og oppgir følgende interessekonflikter: Hun har mottatt forelesningshonorar fra Santen Sweden.

KIM ALEXANDER TØNSETH

Avdeling for plastikk- og rekonstruktiv kirurgi

Oslo universitetssykehus

og

Institutt for klinisk medisin

Universitetet i Oslo

Forfatterbidrag: litteratursøk, revisjon av manus og godkjenning av innsendte manusversjon.

Kim Alexander Tønseth er spesialist i plastikkirurgi, klinikkjef og professor i plastikkirurgi.

Forfatteren har fylt ut ICMJE-skjemaet og oppgir ingen interessekonflikter.

TOR PAASKE UTHEIM

Øyeavdelingen

Drammen sykehus

Vestre Viken

og

Øyeavdelingen

Oslo universitetssykehus

og

Øyeavdelingen

Stavanger universitetssjukehus

og

Øyeavdelingen

Sørlandet sykehus, Arendal

og

Øyeavdelingen

Sykehuset i Vestfold

og

Øyeavdelingen

Sykehuset Østfold

Forfatterbidrag: litteratursøk, revisjon av manus og godkjenning av innsendte manusversjon.

Tor Paaske Utheim er spesialist i øyesykdommer, forsknings- og innovasjonsleder og professor i oftalmologi.

Forfatteren har fylt ut ICMJE-skjemaet og oppgir følgende interessekonflikter: Han har eierinteresse i Øyehelseklinikken og Tørreøyneklubben, som tilbyr okulooplastisk kirurgi og holder foredrag for og/eller mottar økonomisk støtte fra Abigo, Alcon, Allergan, AMWO, Bausch & Lomb, Bayer, European School for Advanced Studies in Ophthalmology, Innz Medical, Medilens Nordic, Medistim, Novartis, Santen, Specsavers, Shire Pharmaceuticals og Théa Laboratories.

Entropion, det vil si innovervringing av øyelokk, forekommer hyppig, særlig hos eldre. Tilstanden deles inn i en aldersrelatert, en arrbettinget, en spastisk og en medfødt type. Den aldersrelaterte typen er vanligst og behandles typisk med lateral oppstramming, eventuelt kombinert med andre teknikker som everterer øyelokket utover. I denne kliniske oversikten gjennomgås patologi, diagnostikk og behandlingsprinsipper for entropion.

Entropion er en tilstand hvor øyelokket (nesten alltid det nedre) vrenses innover (1, 2). Dette kan medføre hornhinneirritasjon og gi symptomer i form av fremmedlegemefornemmelse, tåreflod og røde øyne. Ikke overraskende har over 70 % av pasientene også samtidig tørre øyne (3). Entropion kan medføre kronisk/residiverende konjunktivitt. Ekstreme tilfeller kan gi hornhinesår og/eller perforasjon av hornhinnen (1). Entropion rammer omtrent 3 % av befolkningen over 65 år. Prevalensen øker med alderen og er vanligere hos kvinner enn hos menn (3). Likevel er entropion mindre hyppig enn ektropion (4, 5), der øyelokket er vrent utover. Det er mer vanlig å ha entropion bilateralt enn unilateralt (3).

Undertype og alvorlighetsgrad avgjør når og hvordan tilstanden skal behandles. Vi ønsker her å gi en oversikt over entropion og aktuelle behandlinger. Artikkelen bygger på et skjønnsmessig litteraturutvalg og forfatterens egne kliniske erfaringer.

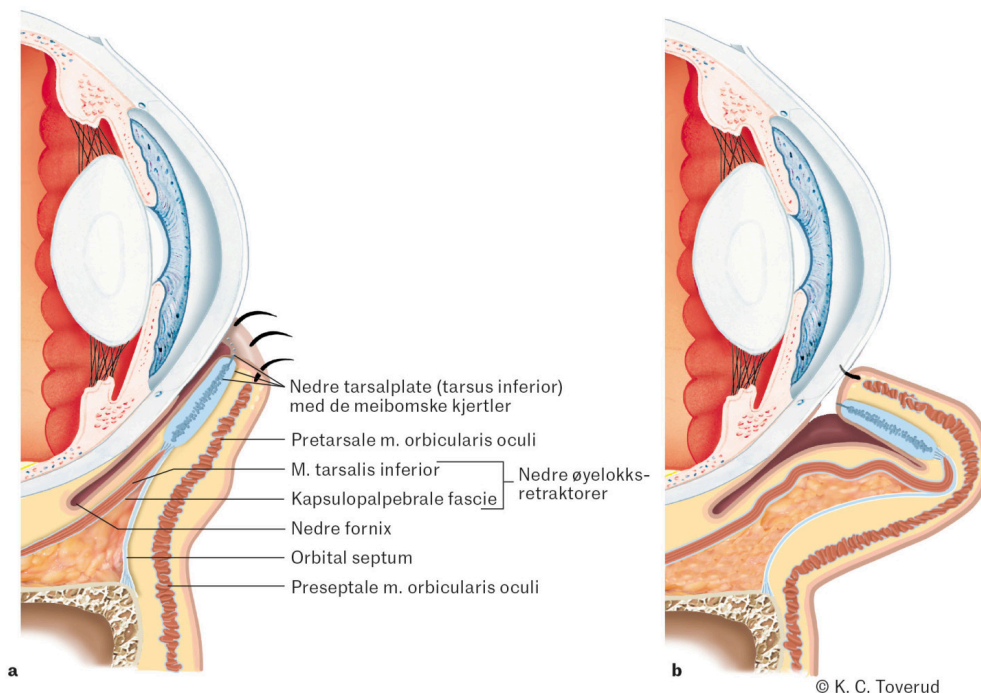
Differensialdiagnoser

Entropion må ikke forveksles med andre tilstander som kan gi et liknende bilde, men som håndteres på annet vis. Spesielt gjelder det epiblefaron, trikiasis og distikiasis (5). Epiblefaron er en medfødt tilstand der en ekstra nedre øyelokksfold gjør at øyevippene peker oppover og skraper mot hornhinnen, ofte sett hos barn av østasiatisk eller latinamerikansk herkomst. De fleste vokser av seg tilstanden. Trikiasis skyldes en feilstilling av øyevippene

slik at øyevippene vokser vertikalt, det vil si i feil retning – i motsetning til entropion der det er selve øyelokket som vrenses innover. Ved distikiasis vokser øyevippene feilaktig ut fra utmunningen av de meibomske kjertlene.

Anatomi

De viktigste strukturene for å opprettholde et stramt og stabilt nedre øyelokk er nedre tarsalplate, de nedre øyelokksretraktorene, orbikularismuskelen (m. orbicularis oculi) og de kantale ligamentene (6). Som oftest kan entropion forklares av at nedre øyelokk mister sin horisontale stramhet og at de nedre øyelokksretraktorene mister sitt feste på nedre tarsalplate. Dette fører til en ustabilitet i nedre øyelokk. Figur 1 illustrerer periorbital anatomi ved aldersrelatert (involusjonell) entropion.



Figur 1 Periorbital anatomi ved aldersrelatert (involusjonell) entropion. Figuren viser hvordan en stabil tarsalplate og stramme øyelokksretraktorer (hovedsakelig kapsulopalpebrale fascie og musculus tarsalis inferior) bidrar til normal nedre øyelokksanatomi (a) og hvordan slakket i disse strukturene gir entropion (b).

Undertyper

Entropion inndeles i aldersrelatert (involusjonell), arrbettinget (cikatriciell), spastisk og medfødt (kongenitt) type (5).

Den aldersrelaterte typen er vanligst (1) og forårsakes av én eller flere av følgende mekanismer: (i) ubalanse mellom fremre og bakre del (lamell) av øyelokket; (ii) slakket i de nedre øyelokksretraktorene eller at disse mister sitt feste på nedre tarsalplate; (iii) slakket i de kantale ligamentene; (iv) misforhold mellom den preseptale og den pretarsale delen av orbikularismuskelen slik at den preseptale delen legger seg over den pretarsale

delen og slik innovervrenger nedre øyelokk; og (v) bindevevsdefekter og/eller atrofi av tarsus inferior, for eksempel grunnet aldring og aldringsprosesser. Felles for disse mekanismene er en innskumpning (involusjon) av øyelokket.

Arrbettinget entropion skyldes en vertikal forkortning av den posteriore lamellen av øyelokket, ofte sekundært til en inflammatorisk prosess som gir arrdannelse og kontraktur på konjunktiva (bindehinnen). Eksempler på slike prosesser er infeksjoner, traumer (inklusive kjemiske), okulær pemfigoid, Stevens-Johnson-syndrom eller bruk av trykksenkende øyedråper som utløser konjunktival irritasjon og arrdannelse (7, 8). Denne undertypen av entropion kan være vanskelig å behandle. Kontroll og optimal behandling av underliggende sykdom må tilstrebes før eventuell kirurgisk korreksjon vurderes.

Den spastiske undertypen er ofte forbigående og utløses av irritasjon av hornhinnen eller øyelokkene, ofte i forbindelse med øyekirurgi, blefaritt, infeksjon eller traume. Irritasjonen gir hevelse i øyelokket og orbikularisspasme (1), som fører til at den preseptale delen av orbikularismuskelen ruller over den pretarsale delen og slik resulterer i entropion. Dette kan starte en ond sirkel med mer irritasjon, hevelse og orbikularisspasme.

Medfødt entropion er meget sjelden og skyldes hovedsakelig manglende feste av de nedre øyelokksretraktorene til nedre tarsalplate. Behandlingen tilpasses hvert enkelt pasient.

Undersøkelse

Nedre øyelokk er som regel fokus for undersøkelsen. Vår erfaring er at entropion nesten aldri forekommer i øvre øyelokk, da tarsus her er større og mer stabil. Skulle man finne entropion i øvre øyelokk, bør man mistenke at dette skyldes arrdannelse og derfor undersøke for konjunktival sykdom, tumor, pemfigoid og andre mulige forklaringer.

Den medfødte varianten er så sjelden at undersøkelse for dette ikke er relevant for denne kliniske oversikten. Spastisk entropion vil være lett å gjenkjenne, da det gjerne er en åpenbar utløsende årsak bak. Klinisk undersøkelse ved entropion vil derfor i praksis kun dreie seg om å avdekke om tilstanden er arrbettinget eller involusjonell. Det avgjørende vil derfor være å undersøke konjunktivalsiden av nedre øyelokk. Dersom det identifiseres arr eller symblefaron (sammenvoksning mellom øyelokk og øyeeple) på konjunktivalsiden av nedre øyelokk eller i nedre fornix, taler det for arrbettinget entropion. I motsatt fall er det snakk om den aldersrelaterede typen.

Entropion kan hos en del være intermitterende (9). Pasienten vil da typisk beskrive irritative symptomer som kommer og går. Da intermitterende entropion ikke nødvendigvis vil være til stede ved undersøkelse, kan tilstanden gå udiagnostisert og føre til betydelig hornhinneskade og synspåvirkning. I slike tilfeller kan det være lurt å be pasienten knipe igjen øyet for å se om dette utløser entropion. En egen test for intermitterende entropion utelates fra denne oversikten, men er beskrevet av Faria-E-Sousa og medarbeidere (9).

Andre tester som kan være nyttige, er horisontal slakkhetstest (*forward distraction test*, også kjent som *pinch test*), tilbakesprett-test (*snap back test*) og lateral slakkhetstest (*lateral distraction test*).

Horisontal slakkhetstest sier noe om nedre øyelokks horisontale (anteroposteriore) slakkhet. Med et pinsettgrep drar man med et horisontalt drag forsiktig i nedre øyelokk, rett nedenfor øyevippene. Dersom man klarer å dra øyelokket mer enn 6 mm fra øyeeplet, er dette i utgangspunktet patologisk og indikerer horisontal slakkhet i nedre øyelokk (som ses ved aldersrelatert entropion, men også ved ektropion).

Ved tilbakesprett-test dras nedre øyelokk nedover med fingeren og slippes uten at pasienten blunker. Normalt skal øyelokket momentant sprette tilbake til sin normalposisjon tett på øyeeplet. Ved positiv test vil øyelokket bruke lang tid på å returnere til originalposisjonen (eventuelt ved hjelp av et blunk), noe som indikerer en unormal vertikal slakkhet i øyelokket. Horisontal slakkhetstest og tilbakesprett-test vil gjerne være normale ved arrbetinget entropion, men positive ved aldersrelatert entropion, da de ulike undertypene har ulik patofysiologi.

Ved lateral slakkhetstest undersøker man for unormal slakkhet i det mediale kantale ligamentet. Med en finger dras laterale øyelokkskant temporalt (lateralt) mens man holder et øye på mediale punctum. Testen er positiv (patologisk) dersom mediale punctum på grunn av dette drages lateralforskyves forbi en tenkt vertikal linje som tangerer mediale limbus. Testen kan også brukes for å visualisere hvordan det nedre øyelokket vil legge seg mot bulbus ved en lateral oppstramming.

Det presiseres at alle slike tester har liten verdi alene og må tolkes i sammenheng med øvrige kliniske funn.

Behandling

Pasienter med entropion bør henvises for behandling til spesialisthelsetjenesten dersom tilstanden gir plager eller hornhinnen er truet. Etter vår erfaring blir nesten alle pasienter som blir henvist på grunn av entropion, operert. Dette er fordi man ønsker å unngå den risikoen for hornhinneskade som ubehandlet entropion innebærer. Manglende subjektive plager ved entropion er ikke en kontraindikasjon for operasjon. Snarere bør det vekke mistanke om redusert hornhinesensibilitet, som – i vår mening – taler for rask kirurgisk korreksjon. I påvente av kirurgisk inngrep kan man forsøke å midlertidig reversere nedre øyelokks innovervringing ved bruk av teip eller strips som festes på øyelokket i normal posisjon (10). Pasienten bør instrueres i andre ikke-kirurgiske behandlinger som å bruke kunstig tårevæske/øyasalve for å hindre hornhinneskade og nappe ut øyevipper dersom de skraper på hornhinnen.

Behandling av entropion tilpasses individuelle forhold. Det legges vekt på funn ved undersøkelse, undertype, komorbiditet og hvor omfattende inngrep pasienten er komfortabel med.

Ved aldersrelatert entropion vil de fleste lærebøker anbefale lateral oppstramming kombinert med én eller flere av følgende teknikker: retraktoroppstramming, Wies' prosedyre eller Quickert-suturer. Lateral oppstramming er tidligere beskrevet og illustrert i Tidsskriftet (4). Ved retraktoroppstramming sys nedre del av nedre tarsalplate til de nedre øyelokksretraktorene ved hjelp av resorberbar sutur. Ved Quickert-suturer (også kalt everterende suturer) vendes nedre øyelokk ut ved at man går inn fra nedre fornix med dobbeltarmerte suturer og knyter suturen på hudside like nedenfor rekken av øyevipper (cilier).

Arrbettinget entropion er som regel utløst av underliggende patologiske prosesser som bør håndteres før kirurgisk intervensjon. Dette gjelder spesielt pasienter der tilstanden opptrer sekundært til okulær pemfigoid og Stevens-Johnson-syndrom. Milde former for arrbettinget entropion kan behandles med tarsotomi, der tarsus deles horisontalt fra konjunktivalsiden, noe som vil gi en lett økning av vertikale lengde på den posteriore lamellen. Ved omfattende tilfeller er det ofte behov for rekonstruksjon med transplantat, eksempelvis brusk eller slimhinne (11). Denne typen entropion kan være svært utfordrende å behandle og krever ofte reoperasjoner.

Spastisk entropion har typisk en utløsende årsak som bør etterses. Dersom tilstanden vedvarer, kan injeksjon av botulinumtoksin i den preseptale orbikularismuskulaturen gi god effekt (12). Inngrep som nevnt under aldersrelatert entropion kan også være aktuelt.

Behandling for medfødt entropion bør foregå på spesialavdeling.

Konklusjon

Entropion er en vanlig tilstand, særlig hos eldre. Den inndeles i aldersrelatert (involusjonell), arrbettinget (cikatriciell), spastisk og medfødt type. Valg av behandling baseres på etiologi og undergruppe. I påvente av kirurgisk korreksjon bør man vurdere midlertidige tiltak for å forhindre hornhineskade.

Vi takker Tore Steinkjer for språklig gjennomgang av teksten.

Artikkelen er fagfellevurdert.

REFERENCES

1. Gladstone GJ, Nesi FA, Black EH. Oculoplastic Surgery Atlas. Berlin: Springer, 2002.
2. Tyers AG, Collin J. Colour atlas of ophthalmic plastic surgery. Amsterdam: Elsevier Health Sciences, 2017.
3. Damasceno RW, Osaki MH, Dantas PEC et al. Involutional entropion and ectropion of the lower eyelid: prevalence and associated risk factors in the

elderly population. *Ophthalmic Plast Reconstr Surg* 2011; 27: 317–20. [PubMed][CrossRef]

4. Khan AZ, Ueland HO, Bohman E et al. Ektropion. *Tidsskr Nor Legeforen* 2024; 144. doi: 10.4045/tidsskr.23.0309. [PubMed][CrossRef]
5. Nerad JA. *Techniques in ophthalmic plastic surgery: a personal tutorial*. Amsterdam: Elsevier Health Sciences, 2020.
6. Moore KL, Dalley AF, Agur AMR. *Clinically oriented anatomy*. Riverwoods, IL: Wolters Kluwer india Pvt Ltd, 2018.
7. Singh S, Donthineni PR, Shanbhag SS et al. Drug induced cicatrizing conjunctivitis: A case series with review of etiopathogenesis, diagnosis and management. *Ocul Surf* 2022; 24: 83–92. [PubMed][CrossRef]
8. Adewara B, Singh S. Severe cicatricial entropion repair using mucous membrane graft in Stevens-Johnson syndrome. *Indian J Ophthalmol* 2022; 70: 4470. [PubMed][CrossRef]
9. Faria-E-Sousa SJ, de Paula Gomes Vieira M, Silva JV. Uncovering intermittent entropion. *Clin Ophthalmol* 2013; 7: 385–8. [PubMed]
10. Puri P. Tissue glue aided lid repositioning in temporary management of involutional entropion. *Eur J Ophthalmol* 2001; 11: 211–4. [PubMed]
11. Singh S, Malhotra R, Watson SL. Mucous membrane grafting for cicatricial entropion repair: review of surgical techniques and outcomes. *Orbit* 2024; 43: 539–48. [PubMed][CrossRef]
12. Steel DH, Hoh HB, Harrad RA et al. Botulinum toxin for the temporary treatment of involutional lower lid entropion: a clinical and morphological study. *Eye (Lond)* 1997; 11: 472–5. [PubMed][CrossRef]

Publisert: 16. desember 2024. *Tidsskr Nor Legeforen*. DOI: 10.4045/tidsskr.24.0191
Mottatt 5.4.2024, første revisjon innsendt 28.9.2024, godkjent 29.10.2024.
Publisert under åpen tilgang CC BY-ND. Lastet ned fra tidsskriftet.no 2. juli 2026.