
Å kunne stove og skrive, men ikke lese

MEDISINEN I BILDER

KARL BJØRNAR ALSTADHAUG

karl.bjornar.alstadhaug@nordlandssykehuset.no

Nevrologisk avdeling

Nordlandssykehuset Bodø

Karl Bjørnar Alstadhaug er ph.d., spesialist i nevrologi, overlege og professor.

Forfatteren har fylt ut ICMJE-skjemaet og oppgir ingen interessekonflikter.

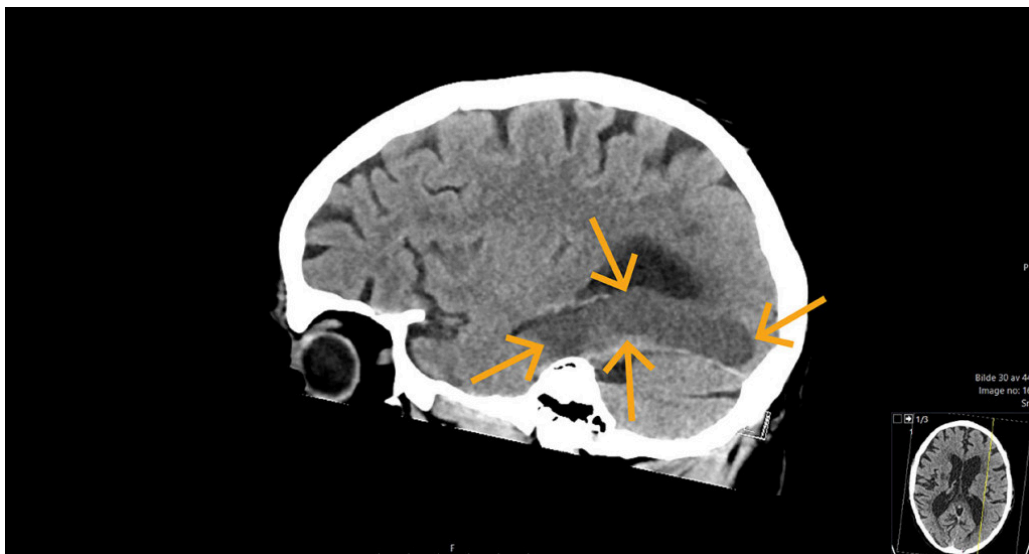
ESPEN BENJAMINSEN

Nevrologisk avdeling

Nordlandssykehuset Bodø

Espen Benjaminsen er ph.d., spesialist i nevrologi, overlege og førsteamanuensis.

Forfatteren har fylt ut ICMJE-skjemaet og oppgir ingen interessekonflikter.



CT-bildet viser hypodensitet i forsyningsområdet til en gren (P2) av venstre *arteria cerebri posterior* hos en mann i 70-årene. Flere år tidligere hadde han et hjerneinfarkt i høyre hemisfære som ga ham en marginal spastisk hemiparese. Nå hadde han pådratt seg et nytt infarkt oksipito-temporalt som ga ham synsfeltutfall opp mot høyre (øvre høyre kvadrantanopsi). Filmen viser at han har vanskelig for å benevne gjenstander (nominal afasi) når de sees som symboler eller tegninger. Han har altså ikke visuell objektagnosi. Evnen til å lese var borte, men ikke evnen til å skrive. Fenomenet kalles aleksi uten agrafi. Dets forklaring ble først beskrevet i 1892 (1).

Fra oksipitallappen formidles prosessert synsinformasjon gjennom to atskilte informasjonskanaler. Den ene går til parietallappen for lokalisering av objekter, og for samspill med motoriske områder for målrettet bevegelse, f.eks. å skrive. Den andre går til temporallappen for gjenkjenning av hva en ser, og for samspill med Wernickes språkområde for benevning og forståelse. Et eget område i nedre mediale del av temporallappen, bakre del av *gyrus fusiformis*, er dedikert til gjenkjenning av bokstaver og ord (2), det såkalte visuelt ordgjenkjennende området. Som oftest er dette området lokalisert på venstre side, samme side som Brocas og Wernickes språkområder.

Tradisjonelt oppstår ren aleksi ved skade i venstre oksipitallapp, som også omfatter bakre del av hjernebjelken (*splenium corpus callosum*). Denne delen inneholder fibre som overfører informasjon fra høyre synsfelt til det ordgjenkjennende området og Wernickes område. Hos vår pasient var hjernebjelken intakt, og det var sannsynligvis omfattende skade i det

ordgjenkjennende området som forårsaket pasientens «ordblindhet». Fordi pasienten hadde pacemaker, ble det ikke tatt MR-bilder. Hans tidligere infarkt i høyre hjernehalvdel hadde neppe betydning for det observerte fenomenet.

Pasienten har gitt samtykke til at artikkelen blir publisert.

Artikkelen er fagfellevurdert.

REFERENCES

1. Dejerine J. Contribution à l'étude anatomopathologique et clinique des différents variétés de cécité verbale. Mémoires de la Société de Biologie, 1892. https://pure.mpg.de/rest/items/item_2310101_5/component/file_2476827/content Lest 18.7.2024.
 2. Yablonski M, Karipidis II, Kubota E et al. The transition from vision to language: Distinct patterns of functional connectivity for subregions of the visual word form area. Hum Brain Mapp 2024; 45: e26655. [PubMed] [CrossRef]
-

Publisert: 14. november 2024. Tidsskr Nor Legeforen. DOI: 10.4045/tidsskr.24.0359

Mottatt 25.6.2024, første revisjon innsendt 18.7.2024, godkjent 8.10.2024.

Opphavsrett: © Tidsskriftet 2026 Lastet ned fra tidsskriftet.no 3. juli 2026.