
Trakeobronkomalasi hos barn

KLINISK OVERSIKT

SOFIE VAULA

Barne- og ungdomsklinikken
Stavanger universitetssjukehus

Forfatterbidrag: litteratursøk, utarbeiding/revisjon av selve manuset og godkjenning av innsendte manusversjon.

Sofie Vaula er spesialist i barnesykdommer og konstituert overlege. Forfatteren har fylt ut ICMJE-skjemaet og oppgir ingen interessekonflikter.

KNUT ØYMAR

Barne- og ungdomsklinikken
Stavanger universitetssjukehus

og
Det medisinske fakultet
Klinisk institutt 2

Universitetet i Bergen

Forfatterbidrag: idé/utforming, design, utarbeiding/revisjon av selve manuset og godkjenning av innsendte manusversjon.

Knut Øymar er spesialist i barnesykdommer, overlege og professor. Forfatteren har fylt ut ICMJE-skjemaet og oppgir ingen interessekonflikter.

VEGARD HOVLAND

Barneavdeling for allergi- og lungesykdommer

Barne- og ungdomsklinikken
Oslo universitetssykehus

Forfatterbidrag: litteratursøk, revisjon av manus og godkjenning av innsendte manusversjon.

Vegard Hovland er spesialist i barnesykdommer og overlege. Forfatteren har fylt ut ICMJE-skjemaet og oppgir ingen interessekonflikter.

IREN LINDBAK MATTHEWS

Barneavdeling for allergi- og lungesykdommer

Barne- og ungdomsklinikken

Oslo universitetssykehus

Forfatterbidrag: litteratursøk, revisjon av manus og godkjenning av innsendte manusversjon.

Iren Lindbak Matthews er spesialist i barnesykdommer, overlege og avdelingsleder.

Forfatteren har fylt ut ICMJE-skjemaet og oppgir ingen interessekonflikter.

CHRISTINE SACHS-STRØMMEN

Barneavdeling for allergi- og lungesykdommer

Barne- og ungdomsklinikken

Oslo universitetssykehus

Forfatterbidrag: litteratursøk, revisjon av manus og godkjenning av innsendte manusversjon.

Christine Sachs-Strømmen er spesialist i barnesykdommer og overlege.

Forfatteren har fylt ut ICMJE-skjemaet og oppgir ingen interessekonflikter.

HÅVARD OVE SKJERVEN

Barneavdeling for allergi- og lungesykdommer

Barne- og ungdomsklinikken

Oslo universitetssykehus

og

Det medisinske fakultet

Universitet i Oslo

Forfatterbidrag: litteratursøk, revisjon av manus og godkjenning av innsendte manusversjon.

Håvard Ove Skjerven er spesialist i barnesykdommer, overlege og professor.

Forfatteren har fylt ut ICMJE-skjemaet og oppgir ingen interessekonflikter.

SUZANNE CROWLEY

Barneavdeling for allergi- og lungesykdommer

Barne- og ungdomsklinikken

Oslo universitetssykehus

Forfatterbidrag: idé/utforming, design, litteratursøk, revisjon av manus og godkjenning av innsendte manusversjon.

Suzanne Crowley er spesialist i barnesykdommer og overlege.

Forfatteren har fylt ut ICMJE-skjemaet og oppgir ingen interessekonflikter.

INGVILD BRUUN MIKALSEN

miib@sus.no

Barne- og ungdomsklinikken
Stavanger universitetssjukehus

og

Det medisinske fakultet

Klinisk institutt 2

Universitetet i Bergen

Forfatterbidrag: idé/utforming, design, litteratursøk, revisjon av manus og godkjenning av innsendte manusversjon.

Ingvild Bruun Mikalsen er spesialist i barnesykdommer, overlege og førsteamanuensis.

Forfatteren har fylt ut ICMJE-skjemaet og oppgir ingen interessekonflikter.

Hensikten med denne kliniske oversikten er å beskrive symptomer og funn ved trakeobronkomalasi hos barn for å bidra til riktig diagnostikk og behandling. Symptomer og tegn varierer fra nedsatt fysisk utholdenhet, gjøende hoste, hoste med sekret og surkling til obstruktive episoder eller episoder med stridor, som i noen tilfeller kan være livstruende. Sykdomsbildet overlapper med andre lungesykdommer, som for eksempel astma, noe som øker risikoen for feildiagnostisering og feilbehandling. Bronkoskopi er det viktigste diagnostiske verktøyet, men det er ressurskrevende.

Ordet *malasi* kommer fra det greske ordet *malaki*, som betyr myk, og trakeobronkomalasi defineres derfor som myk luftvei. Malasi i luftveiene kan være lokalisert i larynks, trakea og/eller bronkiene, og medfører delvis luftveiskollaps under respirasjonssyklusen (1–3). Ved isolert trakeomalasi eller bronkomalasi kollaberer trakea eller bronkier, men ved trakeobronkomalasi affiseres både trakea og hovedbronkier (4). En insidens på 1/2 100–2 200 barn er funnet i studier fra Nederland og Storbritannia (1, 5). Vår erfaring tyder på at tilstanden er vanligere enn dette, slik også andre har diskutert (6). Gutter rammes oftere enn jenter (4, 5).

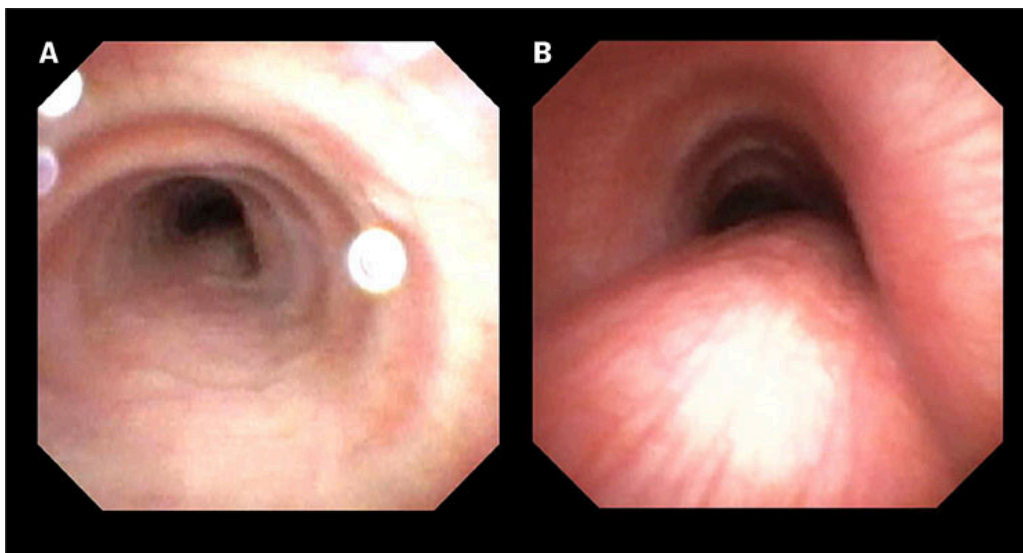
Det er liten kunnskap om hvilken grad av luftveiskollaps som er patologisk, og det finnes ingen universell standard for evaluering og utredning av malasi i luftveiene (4). En konsensusrapport fra European Respiratory Society (ERS) foreslår at en reduksjon på mer enn 50 % av tverrsnittsarealet ved rolig ekspirasjon er signifikant og defineres som malasi (4). Andre vektlegger også form, grad av kollaps ved hoste og forsert ekspirasjon (1, 7, 8). Malasi klassifiseres som mild, moderat og alvorlig ved henholdsvis 50–75 %, 75–90 %

og mer enn 90 % reduksjon av tverrsnittsarealet, men klassifiseringen er deskriptiv, og det er ingen klar sammenheng mellom grad av kollaps og symptomer (4, 5). Alvorlighetsgraden avhenger av diagnostiske funn og symptomer. Intratorakal malasi, lokalisert under clavícula, er vanligst, men ekstratorakal malasi, lokalisert over kravebeinet, forekommer også (2).

Denne artikkelen er basert på forfatterens kliniske erfaring og et ikke-systematisk litteratursøk i MEDLINE og PubMed på søkeordene: trakeobronkomalasi, trakeomalasi, bronkomalasi og barn. Vi har vektlagt internasjonale oversiktsartikler og konsensusrapporter.

Patofysiologi

Trakeobronkomalasi skyldes en avvikende form eller mykhet i brusken i den fremre luftveisveggen. Dette fører til en bredere og mer bevegelig bakre muskulær trakealvegg (*pars membranosa*), med økt risiko for dynamisk kollaps, som vist i figur 1 (4, 9). Ved intratorakal malasi kollaberer luftveien når det intratorakale trykket er høyere enn trykket inni luftveien, som ved ekspirasjon, hoste, gråt eller fysisk aktivitet (5). Ved ekstratorakal malasi kollaberer luftveien ved inspirasjon.



Figur 1 Bronkoskopibilder ved tidal pust fra et 15 år gammelt barn som ble operert for karring som spedbarn. a) bildet til venstre er tatt ved inspirasjon, mens b) viser en tydelig kollabering ved ekspirasjon og en bred *pars membranosa*. Bildene publiseres med samtykke fra pasienten og pasientens foresatte.

Primær trakeobronkomalasi skyldes en medfødt svakhet i luftveiene, og kan forekomme isolert eller sammen med andre tilstander, som trakeoøsofagal fistel, bindevevssykdommer, kromosomfeil, som eksempelvis Downs syndrom, og prematuritet (4, 9). Ved sekundær malasi er brusken normal i fosterlivet, men skades senere på grunn av eksternt trykk på luftveisveggen fra vaskulære strukturer, tumorer, langvarig intubasjon eller infeksjon (2, 4, 9). Vår oppfatning er at primær malasi er den vanligste formen, men det finnes ikke gode tall på dette.

Klinisk presentasjon

Hoste, hyppige og alvorlige luftveisinfeksjoner samt episoder med tung pust er vanlig ved trakeobronkomalasi. Vibrasjon når luftveiene kollaberer kan gi gjøende hoste, og symptomene blir tydeligere ved barnets første luftveisinfeksjon (1, 4). Kollabering av luftveien ved hoste kan gi redusert slimmobilisering og medføre økt hoste og sekret (2). Trakeobronkomalasi er assosiert med luftveisinfeksjoner, som protrauert bakteriell bronkitt (PBB) (1, 10, 11), med risiko for utvikling av bronkiektasier (12). Trakeobronkomalasi kan gi stridor, forlenget utpust med lavfrekvente og monofoniske pipelyder, som kan være vanskelig å skille fra auskultasjonsfunn ved astma (4, 13). Isolert inspiratorisk stridor skyldes vanligvis laryngomalasi (3).

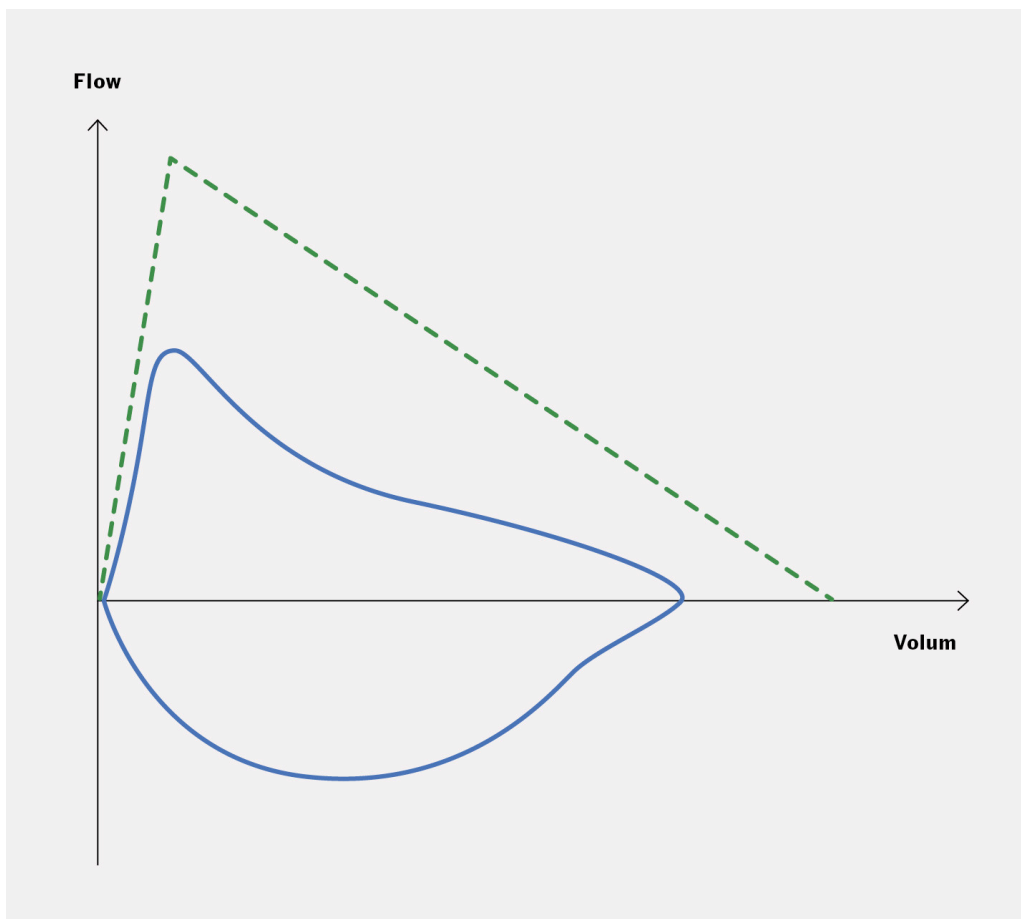
Alvorlig trakeobronkomalasi kan debutere i nyfødtp perioden og gi akutt, livstruende luftveisobstruksjon med stridor og apnéer med cyanose, spesielt under gråt (1, 4). Barn under ett år har ofte mer alvorlige obstruktive episoder og trenger innleggelse og eventuelt intensivbehandling og respirasjonsstøtte (5). Mild til moderat trakeobronkomalasi gir mer diffuse symptomer, og noen har bare nedsatt fysisk kapasitet (1).

En økning i luftveisdiameter og stivere brusk fører ofte til avtagende symptomer fra to til tre års alder, men det mangler gode langtidsstudier av barn med trakeobronkomalasi (1, 4).

Diagnostikk og utredning

Anamnesen bør inkludere symptomdebut, alvorlighetsgrad og om symptomene er konstante eller kun til stede ved sykdom eller aktivitet. Video- eller lydopptak kan være nyttige hjelpemidler. Eldre barn kan gjøre en forsert ekshalasjon, og stridor, sekret og gjøende hoste kan da støtte opp om diagnosen.

Spirometri kan vise en obstruktiv kurve, men den kan ikke alene diagnostisere malasi og er ofte normal (4). Yngre barn kan utføre ikke-forsert lungefunksjonsundersøkelse med tideventilasjon gjennom en tett maske. Vi vet ikke sikkert hvordan disse målingene ser ut ved trakeobronkomalasi (4, 13), men de kan avdekke obstruksjon ved alvorlig malasi og stenose. Ved intratorakal malasi med obstruksjon i nedre luftveier kan lungefunksjonsundersøkelsene vise et obstruktivt mønster med avflatet ekspirasjonskurve. Ved spirometri vil toppstrøms hastigheten (*peak expiratory flow*, PEF) være mer redusert enn forsert ekspiratorisk volum etter ett sekund (FEV₁) (figur 2). Testen er vanligvis ikke reversibel etter inhalasjon med beta-2-agonist (4).



Figur 2 Eksempel på hvordan en spirometrikurve kan se ut ved trakeobronkomalasi, der den stiplede kurven er referansekurven. Kurven viser et obstruktivt mønster med avflatet ekspirasjonskurve, hvor toppstrøms hastigheten (PEF) er mer redusert enn det forserte ekspiratoriske volumet etter ett sekund (FEV₁).

Røntgen toraks kan ikke diagnostisere trakeobronkomalasi, men kan avdekke andre lungetilstander. Dynamisk ekspiratorisk computertomografi (CT) med kontrast har høy sensitivitet og spesifisitet ved alvorlige tilfeller, men mindre bronkier er vanskelig å fremstille (4). Undersøkelsen krever at pasienten samarbeider, vanligvis fra ti års alder (4). CT kan også påvise karring eller assosierte årsaker til malasi (4, 9).

Det viktigste diagnostiske verktøyet for diagnostisering av trakeobronkomalasi er fleksibel bronkoskopi (2, 4, 8, 9). Undersøkelsen er dynamisk, hvor luftveiene inspiseres i tidal pust, forsert ekshalasjon og ved hoste (figur 1). Prosedyren krever narkose og anbefales ved betydelige symptomer, som persisterende, alvorlige og/eller gjentatte episoder med obstruktivitet uten respons på astmabehandling, eller hos barn med residiverende protrauert bakteriell bronkitt (11, 14). Det finnes ikke standardiserte bronkoskopiprotokoller for malasi, og tolkningen vil være operatørvhengig (9, 15). Oslo universitetssykehus utfører flest fleksible bronkoskopier på barn i Norge, og klassifiserer malasi som mild, moderat og alvorlig, som beskrevet over og i definisjonene fra European Respiratory Society (4). Dersom kollabering kun observeres under hoste, og ikke i tidalpust, graderes malasien som mild, selv om symptombildet er alvorlig. Bronkoskopifunn vurderes

sammen med kliniske symptomer. Utføring av fleksibel bronkoskopi hos barn krever spesialkompetanse. Tidligere ble trakeobronkografi brukt, men siden det benytter stråling og krever sedering, er det erstattet av bronkoskopi.

Behandling

Hos barn med mye hoste og sekret kan lungefysioterapi med sekretmobiliserende behandling vurderes for å opprettholde et mer stabilt trykk i luftveiene. Dette kan for eksempel være intermitterende behandling med kontinuerlig positivt luftveistrykk (*continuous positive airways pressure*, CPAP), maske med positivt ekspiratorisk trykk (*positive expiratory pressure*, PEP-maske) eller leppebremse. Inhalasjoner med isotont eller hypertont saltvann anbefales ofte dersom sekretet er seigt [\(13, 16\)](#). Det er imidlertid liten kunnskap om hvilken sekretmobiliserende behandling som er mest effektiv.

Inhalasjon med beta₂-antagonister har ingen effekt ved isolert trakeobronkomalasi og kan ha paradoksal effekt [\(4\)](#). Noen anbefaler inhalasjon med ipratropiumbromid, men det er liten evidens for dette.

Inhalasjonssteroider har ingen effekt dersom barnet ikke har samtidig astma.

Trakeobronkomalasi kan disponere for nedre luftveisinfeksjoner [\(4\)](#). Ved mistanke om protraheert bakteriell bronkitt anbefales 14 dagers antibiotikabehandling, og hos noen gjentatte eller mer langvarige kurer [\(10, 17\)](#).

Kirurgi kan vurderes ved alvorlige tegn, som apné eller cyanose [\(8\)](#). Aortopeksi, som innebærer fiksasjon av aorta mot bakre del av sternum for å skape mer plass rundt luftveiene og hindre kompresjon, er vanligst [\(4, 8, 9\)](#). Et alternativ er bakre trakeopeksi, der bakre trakealvegg sutureres til *ligamentum longitudinale anterius* for å åpne luftveien [\(4, 8\)](#).

Differensialdiagnoser

Vår og andres erfaring er at mange barn som får diagnosen trakeobronkomalasi, tidligere har fått astmabehandling [\(1\)](#). Hovedsymptomene ved astma er tørrhoste og obstruktive episoder med ekspiratorisk piping [\(18\)](#). Barn med astma som responderer på inhalasjonssteroider, er ofte atopikere med residiverende og reversibel bronkopulmonal obstruksjon utløst av virusinfeksjoner, kulde eller aktivitet, og debuterer oftere etter første til andre leveår [\(18\)](#). Barn med våt hoste med sekret i første til andre leveår, uten obstruktivitet, eller med residiverende eller kontinuerlig obstruktivitet fra første leveår, har vanligvis ikke astma og bør vurderes henvist til lokal barneavdeling for utredning [\(4\)](#).

Det er likevel viktig å være klar over komorbiditet med astma hos barn og ungdom med diagnosen trakeobronkomalasi, spesielt ved endring i symptombildet, og ved samtidig annen atopisk sykdom eller IgE-mediert reaksjon [\(18\)](#).

Den vanligste årsaken til langvarig våt hoste hos barn er protrahert bakteriell bronkitt (10), definert som hoste med sekret i mer enn fire uker, fravær av symptomer eller tegn på annen kronisk lungesykdom, og tydelig effekt av antibiotika (17). Barn med protrahert bakteriell bronkitt trenger ikke å ha underliggende sykdom, men ved residiv kan trakeobronkomalasi være årsaken (1, 10).

Hos barn som debuterer tidlig med luftveissymptomer, bør andre kroniske lungesykdommer vurderes, slik som aspirasjon, cystisk fibrose, primær ciliær dyskinesi, immunsvikt og bronkiektasier (11).

Konklusjon

Trakeobronkomalasi gir diffuse symptomer som kan forveksles med vanligere tilstander, spesielt astma, noe som kan gjøre det vanskelig å identifisere barn med behov for videre utredning.

Mangelen på et godt referansemateriale om dynamikken i de nedre luftveiene gjennom barnealderen, fører til variasjon i klassifiseringen av trakeobronkomalasi mellom fagmiljøer, og mellom bronkoskopører. Bronkoskopifunn bør tolkes i sammenheng med pasientens symptomer. Mangelen på randomiserte, kliniske utprøvningsstudier gjør det vanskelig å anbefale behandling. Fremtidige studier bør forsøke å avklare disse spørsmålene.

Artikkelen er fagfellevurdert.

REFERENCES

1. Boogaard R, Huijsmans SH, Pijnenburg MW et al. Tracheomalacia and bronchomalacia in children: incidence and patient characteristics. *Chest* 2005; 128: 3391–7. [PubMed][CrossRef]
2. Carden KA, Boiselle PM, Waltz DA et al. Tracheomalacia and tracheobronchomalacia in children and adults: an in-depth review. *Chest* 2005; 127: 984–1005. [PubMed][CrossRef]
3. Zalzal HG, Zalzal GH. Stridor in the Infant Patient. *Pediatr Clin North Am* 2022; 69: 301–17. [PubMed][CrossRef]
4. Wallis C, Alexopoulou E, Antón-Pacheco JL et al. ERS statement on tracheomalacia and bronchomalacia in children. *Eur Respir J* 2019; 54: 1900382. [PubMed][CrossRef]
5. Williamson A, Young D, Clement WA. Paediatric tracheobronchomalacia: Incidence, patient characteristics, and predictors of surgical intervention. *J Pediatr Surg* 2022; 57: 543–9. [PubMed][CrossRef]

6. Baraldi E, Donegà S, Carraro S et al. Tracheobronchomalacia in wheezing young children poorly responsive to asthma therapy. *Allergy* 2010; 65: 1064–5. [PubMed][CrossRef]
7. Masters IB, Chang AB, Patterson L et al. Series of laryngomalacia, tracheomalacia, and bronchomalacia disorders and their associations with other conditions in children. *Pediatr Pulmonol* 2002; 34: 189–95. [PubMed][CrossRef]
8. Kamran A, Zendejas B, Jennings RW. Current concepts in tracheobronchomalacia: diagnosis and treatment. *Semin Pediatr Surg* 2021; 30: 151062. [PubMed][CrossRef]
9. Choi S, Lawlor C, Rahbar R et al. Diagnosis, Classification, and Management of Pediatric Tracheobronchomalacia: A Review. *JAMA Otolaryngol Head Neck Surg* 2019; 145: 265–75. [PubMed][CrossRef]
10. Chang AB, Upham JW, Masters IB et al. Protracted bacterial bronchitis: The last decade and the road ahead. *Pediatr Pulmonol* 2016; 51: 225–42. [PubMed][CrossRef]
11. Chang AB, Oppenheimer JJ, Dunlap W et al. Yardstick for managing cough, part 2: In children. *Ann Allergy Asthma Immunol* 2023; 130: 681–9. [PubMed][CrossRef]
12. Thomas R, Chang A, Masters IB et al. Association of childhood tracheomalacia with bronchiectasis: a case-control study. *Arch Dis Child* 2022; 107: 565–9. [PubMed][CrossRef]
13. Ramphul M, Bush A, Chang A et al. The role of the pediatrician in caring for children with tracheobronchomalacia. *Expert Rev Respir Med* 2020; 14: 679–89. [PubMed][CrossRef]
14. Boesch RP, Baughn JM, Cofer SA et al. Trans-nasal flexible bronchoscopy in wheezing children: Diagnostic yield, impact on therapy, and prevalence of laryngeal cleft. *Pediatr Pulmonol* 2018; 53: 310–5. [PubMed][CrossRef]
15. Burg G, Hossain MM, Wood R et al. Evaluation of Agreement on Presence and Severity of Tracheobronchomalacia by Dynamic Flexible Bronchoscopy. *Ann Am Thorac Soc* 2021; 18: 1749–52. [PubMed][CrossRef]
16. Grillo LJF, Housley GM, Gangadharan S et al. Physiotherapy for large airway collapse: an ABC approach. *ERJ Open Res* 2022; 8: 510. [PubMed]
17. Øymar K, Mikalsen IB, Crowley S. Protrahert bakteriell bronkitt hos barn. *Tidsskr Nor Legeforen* 2017; 137. doi: 10.4045/tidsskr.16.0843. [PubMed][CrossRef]
18. Global Initiative for Asthma. Global Strategy for Asthma Management and Prevention. www.ginaasthma.org Lest 1.2.2024.

Publisert: 31. oktober 2024. Tidsskr Nor Legeforen. DOI: 10.4045/tidsskr.24.0116

Mottatt 27.2.2024, første revisjon innsendt 21.6.2024, godkjent 23.9.2024.
Publisert under åpen tilgang CC BY-ND. Lastet ned fra tidsskriftet.no 3. juli 2026.