

---

# Glomustumor under neglen

---

## KORT KASUISTIKK

KARL O. NAKKEN

karln@ous-hf.no

Spesialsykehuset for epilepsi

Oslo universitetssykehus

Karl O. Nakken er dr.med., spesialist i nevrologi og pensjonert overlege.

Forfatteren har fylt ut ICMJE-skjemaet og oppgir følgende interessekonflikter:

Han har mottatt foredragshonorar fra Eisai, UCB, Roche og Desitin.

LILLIAN NORDBØ BERGE

Oslo

Lillian Nordbø Berge er dr.med., spesialist i fødselshjelp og kvinnesykdommer og pensjonert overlege.

Forfatteren har fylt ut ICMJE-skjemaet og oppgir ingen interessekonflikter.

GEIR D. SLAPØ

Magnat Medisinske Senter

Geir D. Slapø er spesialist i nevrologi og avtalespesialist.

Forfatteren har fylt ut ICMJE-skjemaet og oppgir ingen interessekonflikter.

JONAS COLOMBO NILSEN

Magnat Medisinske Senter

Jonas Colombo Nilsen er fysioterapeut med spesialisering i muskel- og skjelettfysioterapi.

Forfatteren har fylt ut ICMJE-skjemaet og oppgir ingen interessekonflikter.

HENNING BORGOS

Ortopedisk avdeling

Sykehuset Innlandet Lillehammer

Henning Borgos er spesialist i ortopedi og overlege.

Forfatteren har fylt ut ICMJE-skjemaet og oppgir ingen interessekonflikter.

---

## **Av uklar årsak oppsto periodevise smerter i venstre tommel hos en ung kvinne. Plagene ble verre med tiden, og diverse symptomatiske behandlingsforsøk var uten effekt. Først etter 14 år ble det stilt riktig diagnose. Plagene skyldtes en glomustumor i neglesengen.**

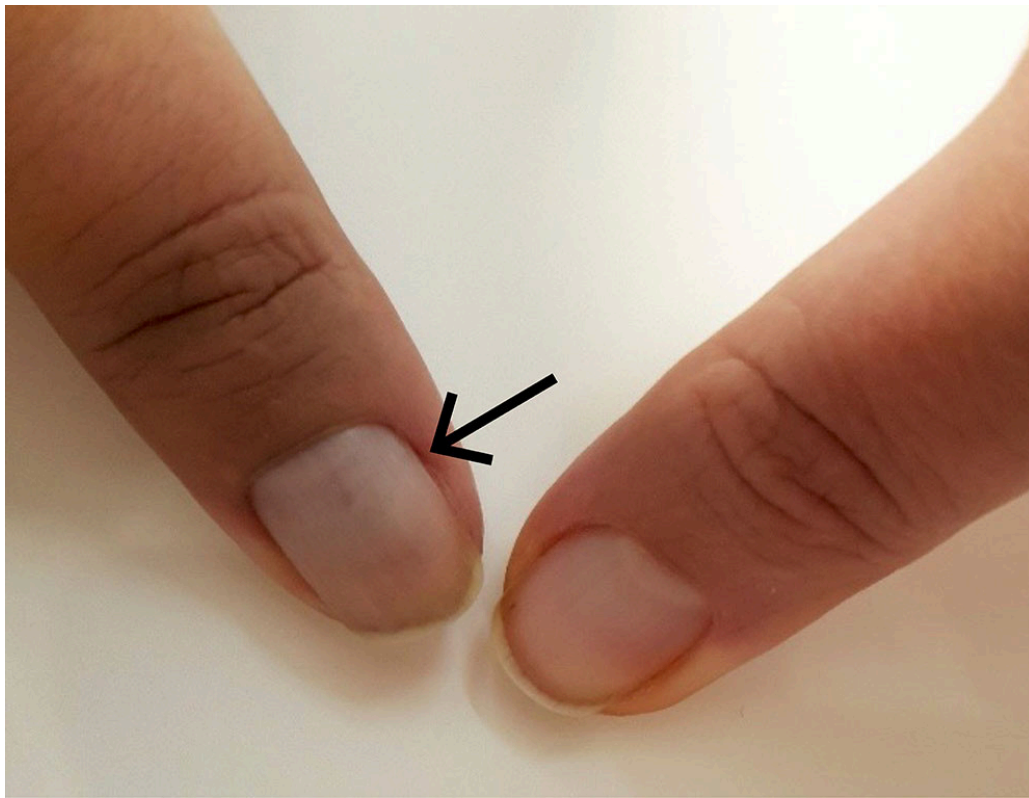
En høyrehendt kvinne i 20-årene fikk uten kjent foranledning episodiske smerter i venstre tommelfinger, med utstråling oppover venstre arm. Smertene kom som støt, kunne utløses av kulde og berøring og medførte dårlig nattesøvn. Diverse analgetika og ikke-steroide antiinflammatoriske legemidler (NSAID) ga liten eller ingen lindring. Pasienten var tidligere stort sett frisk, og det var ingen kjente tilfeller av liknende smertesymptomer i familien. Selv trodde pasienten at smertene skyldtes påstøpte negler eller overforbruk av tommelen i forbindelse med skriving på mobiltelefon.

Etter tre år oppsøkte hun fastlege, som anbefalte fysioterapi for en mulig tennisalbue. Da dette ikke hjalp, ble hun henvist til idrettslege, som fant lett redusert sensibilitet i venstre tommel og radiale på venstre underarm. Funnet ble tolket som sannsynlig nerveaffeksjon av venstre C6-rot, eventuelt stram skalenusmuskulatur med affeksjon av nervus radialis. Hun ble henvist til MR av cervikalcolumna, som viste normale funn.

Åtte år etter symptomdebut hadde kvinnen smerter nærmest døgnet rundt, og hun ble henvist til en privat smerteklinikk. Ved klinisk undersøkelse fant spesialist i anesthesiologi ingen nevrologiske utfall, men pasienten anga smerte ved ekstensjon og ved press over venstre tommels grunnledd. Hun var også svært ømfintlig for trykk mot og rundt neglen. MR uten kontrast av venstre tommel viste ingen patologi. Overbelastning ble vurdert som mulig årsak, og pasienten ble henvist til akupunktur, uten effekt. På mistanke om karpaltunnelsyndrom ble hun henvist til nevrofysiologisk undersøkelse. Funnt ved sensorisk nevrografi og EMG avkreftet diagnosen.

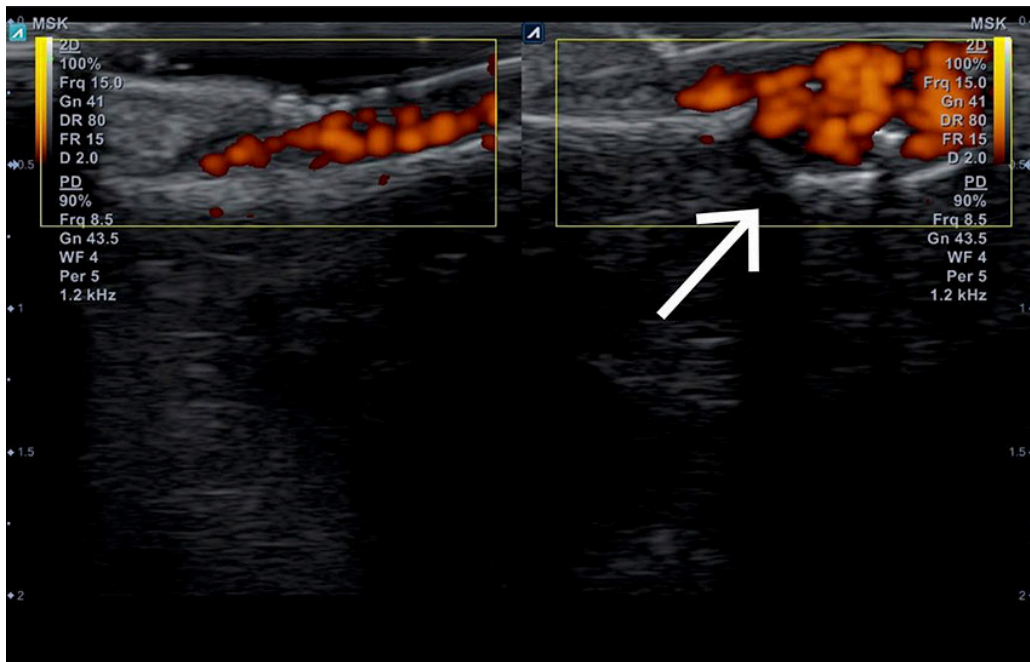
Pasienten sluttet nærmest å bruke venstre arm, og det tilkom begynnende atrofi av underarmsmuskulaturen. Hun måtte alltid bevege seg slik at venstre arm var fri, med liten risiko for å komme borti noe som kunne utløse eller forverre smertene.

Omtrent 14 år etter symptomdebut ble hun på ny henvist til spesialisthelsetjenesten. Henvisende lege beskrev at venstre tommelfingernegl var mer buet enn høyre og at vevet under neglen virket misfarget med en blålig sone i midten (figur 1).



**Figur 1** Blålig misfarget og lett buet venstre tommelfingernegl (pil) på grunn av subungual glomustumor, 14 år etter symptomdebut.

Spesialist i nevrologi fant ingen sikker nevrogen årsak, men ultralyd av venstre tommel viste en lobulær struktur med økt vaskularisering under neglen (figur 2). Kvinnen ble derpå henvist til håndkirurg. Som ledd i den kirurgiske vurderingen ble det tatt røntgen, som viste cyster i tommelens ytterfalang. Sammen med funn på påfølgende CT, MR med kontrast og ultralyd konkluderte man med en sannsynlig 6 × 6 mm stor subungual glomustumor. Dette ga sammen med hennes kliniske symptomer og tegn indikasjon for operasjon.



**Figur 2** Ultralyd av venstre tommel viste en 6 × 6 mm lobulær struktur med økt dopplersignal (pil) under venstre negl (høyre tommel til sammenligning). Funnet ga mistanke om subungual glomustumor.

Peroperativt fant man en multilobulær tumor og tegn til erosjon av ytterfalangen. Det ble vurdert som nødvendig å fjerne hele negleanlegget, og påfølgende histologisk undersøkelse av operasjonspreparatet viste glomustumor med frie reseksjonsrender. Etter inngrepet har pasienten ikke hatt noe besvær.

---

## Diskusjon

En glomustumor er en sjelden mesenkymal hypervaskulær tumor som utgår fra arteriovenøse anastomoser, såkalte glomuslegemer, involvert i temperaturreguleringen i distale områder av kroppen. Svulstene forekommer særlig hyppig på fingre og tær og er som oftest godartede, men malignitet har vært rapportert (1, 2). De fleste pasientene er i alderen 30–50 år, og kvinner er oftere affisert enn menn, særlig gjelder dette subungual glomustumor.

Klinisk kjennetegnes subungual glomustumor ved triaden paroksysmale smerter, trykkømheter og kuldesensitivitet. Trykkømheter testes med Loves test ved at en tynn, stump gjenstand (knappenålshode, enden på en binders, kulepennspiss) trykkes mot den affiserte fingeren. Testen er positiv om dette utløser så sterke smerter at pasienten trekker hånden til seg (1).

Typisk har pasienten uforklarlige og intense smerter til tross for svært beskjedne kliniske funn. Under neglen ses ofte, men ikke alltid, en halv centimeter stor diskret blå-rød papel (2). I tillegg til negleforandringer, som hos vår pasient, kan også benerosjon og benremodellering oppstå fra tumorkompresjon over tid (2, 3).

Etiologien er ukjent, men det har vært hevdet at tidligere traume mot området kan disponere. Det er også funnet en familiær variant knyttet til kromosom 1p21 - 22 som koder for glomulingenet (2).

Manglende kjennskap til tilstanden fører som regel til betydelig forsinket diagnostikk. I et samlemateriale med 104 pasienter var gjennomsnittlig tid fra symptomdebut til diagnosetidspunkt 5,5 år (fra 3 måneder til 40 år) (4). Helt avgjørende for å hjelpe disse pasientene er at man kjenner til tilstanden og henviser tidlig til håndkirurg.

---

### Pasientens perspektiv

Ofte opplevde jeg smertene så uutholdelige at jeg gråt. Jeg forsøkte å få smertelindring ved hjelp av oppvarming med vann eller varmepute, eller ved å gni venstre hånd kontinuerlig mot et mykt underlag, for eksempel mot låret, en stol eller sofaen.

---

Diagnosen baseres på en typisk sykehistorie, klinisk undersøkelse og MR- eller ultralydundersøkelse av hånden (3). Ved klinisk mistanke bør glomustumor nevnes i henvisning til bildeundersøkelse, da funnene kan være diskrete. Ved tvil kan det være aktuelt å supplere med MR med kontrast.

Kirurgi er fortrukket behandling. I lokalanestesi resekeres tumor via transungual eller dorsolateral subungual tilgang (1).

---

*Pasienten har gitt samtykke til at artikkelen blir publisert.*

*Artikkelen er fagfellevurdert.*

---

## REFERENCES

1. Larsen DK, Madsen PV. Glomus tumour of the distal phalanx. Ugeskr Laeger 2018; 180: V10170807. [PubMed]
2. Mravic M, LaChaud G, Nguyen A et al. Clinical and histopathological diagnosis of glomus tumor: an institutional experience of 138 cases. Int J Surg Pathol 2015; 23: 181–8. [PubMed][CrossRef]
3. de Almeida CÁ, Nakamura R, Leverone A et al. High-frequency ultrasonography for subungual glomus tumor evaluation - imaging findings. Skeletal Radiol 2024; 53: 891–8. [PubMed][CrossRef]
4. Xie Y, Zhang F, Lineaweaver WC et al. Risk factors associated with misdiagnosis of digital glomus tumor: A retrospective cohort study. Ann Plast Surg 2022; 89: 376–9. [PubMed][CrossRef]

---

Publisert: 21. oktober 2024. Tidsskr Nor Legeforen. DOI: 10.4045/tidsskr.24.0253

Mottatt 2.5.2024, første revisjon innsendt 18.7.2024, godkjent 29.7.2024.

Publisert under åpen tilgang CC BY-ND. Lastet ned fra tidsskriftet.no 11. juli 2026.