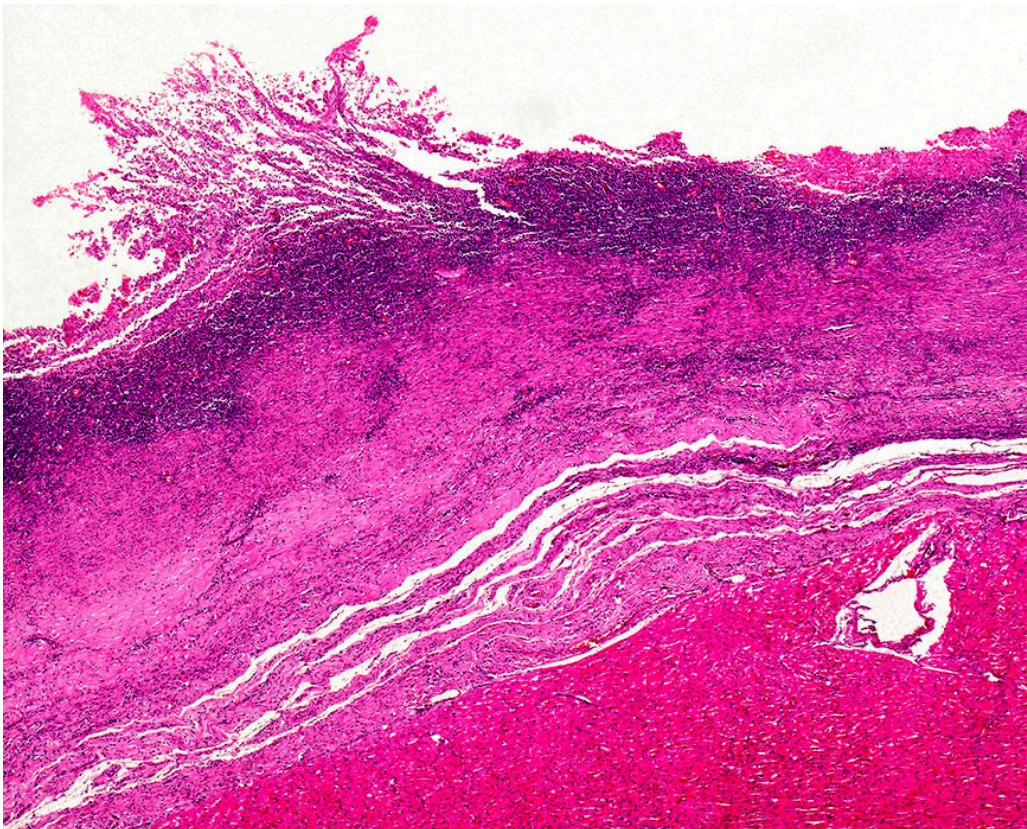

Nytt legemiddel ved hypertrofisk kardiomyopati

FRA ANDRE TIDSSKRIFTER

KRISTOFFER BRODWALL

Haukeland universitetssjukehus

Aficamten reduserer obstruksjonen ut av venstre ventrikkel ved hypertrofisk kardiomyopati.



Kardiomyopati vist ved lysmikrografi av hjertemuskel. Foto: Science Photo Library / NTB

Hypertrofisk kardiomyopati er kjennetegnet av fortykket hjertemuskel i venstre hjertekammer og ventrikkelseptum. Hos en del pasienter blir ventrikkelseptum så tykt at det gir en innsnevring i utløpet fra venstre ventrikkel. Dette medfører

en obstruksjon som begrenser hjertets slagvolum, særlig når slagvolumet er økt, som ved fysisk aktivitet. I dag behandles pasienter med hypertrofisk kardiomyopati med betablokkere og noen ganger med fjerning av deler av hjertemusklene, enten ved kirurgi eller injeksjon av alkohol. Men resultatene av slike behandlinger er ikke alltid tilfredsstillende.

Legemiddelet aficamten hemmer myosin i hjertemusklene og reduserer aktive bånd mellom myosin og aktin i sarkomerene. Utprøvinger har vist at aficamten kan redusere graden av obstruksjon i utløpet av venstre ventrikel ved hypertrofisk kardiomyopati. I en placebokontrollert fase 3-studie undersøkte man aficamtens effekt på oksygenopptak under fysisk aktivitet hos pasienter med hypertrofisk kardiomyopati (1).

Studien omfattet 282 pasienter med symptomgivende hypertrofisk kardiomyopati. Oksygenopptak ble målt ved arbeidsbelastningstester før behandling og etter 24 ukers behandling. Gruppen som fikk aficamten, økte oksygenopptaket i snitt med 1,8 ml/kg/min, noe som var om lag 10 % bedre enn utgangspunktet. Gruppen viste også bedring av alle de ti sekundære endepunktene, blant annet symptombedring (dvs. NYHA-klasse) og mindre obstruksjon målt ved ekkokardiografi. Pasientene som hadde fått placebo, hadde uendret oksygenopptak.

– Det utvikles nå stadig nye legemidler med spesifikk virkningsmekanisme ved ulike tykkveggssykdommer i hjertet, sier overlege Einar Skulstad Davidsen ved Hjerteravdelingen, Haukeland universitetssjukehus. Han mener dette gir håp om bedret symptomatisk lindring for dem som ikke har oppnådd god symptomkontroll med tradisjonell behandling, men at det samtidig stiller nye krav til presis diagnose fra kardiologene.

REFERENCES

1. Maron MS, Masri A, Nassif ME et al. Aficamten for Symptomatic Obstructive Hypertrophic Cardiomyopathy. *N Engl J Med* 2024; 390: 1849–61. [PubMed][CrossRef]

Publisert: 17. september 2024. Tidsskr Nor Legeforen. DOI: 10.4045/tidsskr.24.0337
Opphavsrett: © Tidsskriftet 2026 Lastet ned fra tidsskriftet.no 5. juli 2026.