
Takotsubosyndrom under behandling med fluorouracil

KORT KASUISTIKK

SYNNE WOLLEN STEEN

stesyn@ihelse.net

Haukeland universitetssjukehus

Synne Wollen Steen er lege i spesialisering i klinisk farmakologi.

Forfatteren har fylt ut ICMJE-skjemaet og oppgir ingen interessekonflikter.

HALFDAN SØRBYE

Kreftavdelingen

Haukeland universitetssjukehus

og

Universitetet i Bergen

Halfdan Sørbye er spesialist i onkologi, overlege og professor II.

Forfatteren har fylt ut ICMJE-skjemaet og oppgir følgende interessekonflikter:

Han har mottatt honorar fra Novartis, Ipsen, Bayer, SAM Nordic og Pierre

Fabre. Han har vært konsulent for Hutchison, Bayer, ITM og AAA.

MEHRAN JAZBANI

Volvat Forus

Mehran Jazbani er spesialist i hjertesykdommer og indremedisin.

Forfatteren har fylt ut ICMJE-skjemaet og oppgir ingen interessekonflikter.

HERISH GARRESORI

Avdeling for blod- og kreftsykdommer

Stavanger universitetssykehus

Herish Garresori er spesialist i onkologi og overlege.

Forfatteren har fylt ut ICMJE-skjemaet og oppgir følgende interessekonflikter:

Han har mottatt honorar fra Ipsen, Amgen, Pfizer og Bristol Myers Squibb.

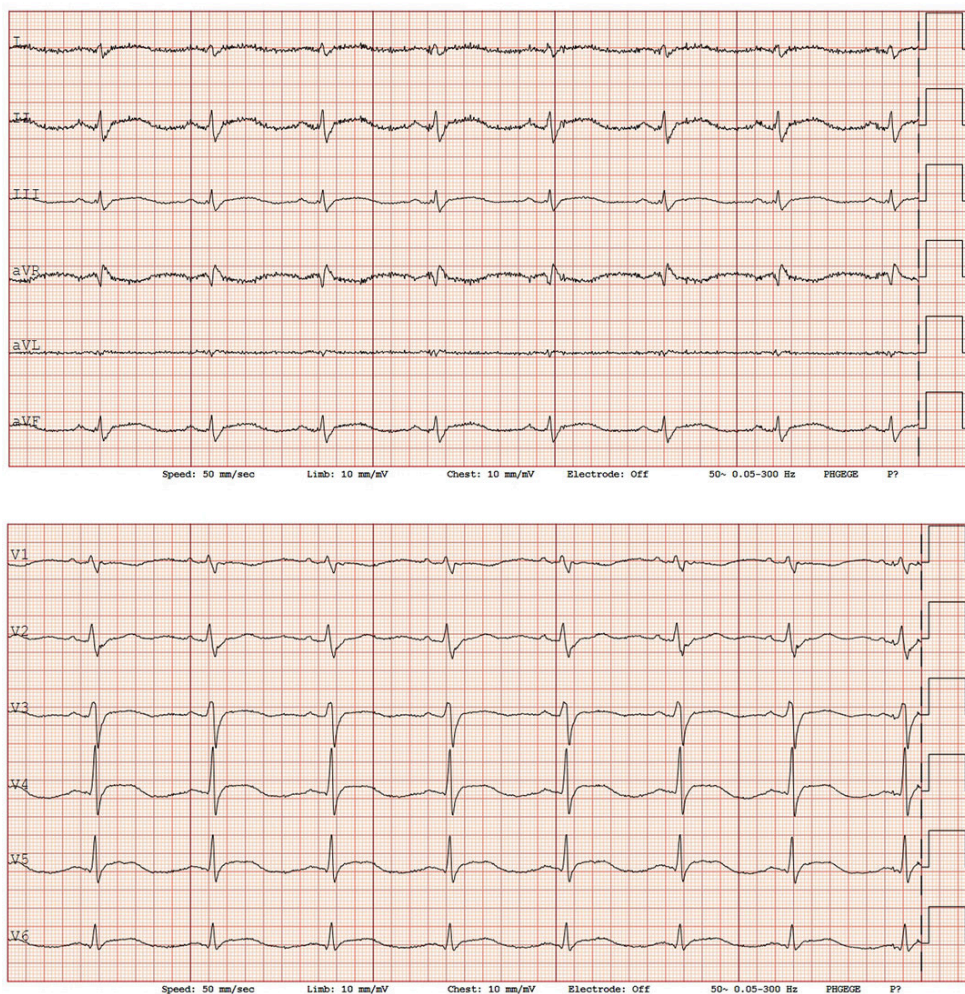
Cytostatika kan medføre akutte kardiovaskulære bivirkninger som potensielt kan bli fatale.

En tidligere frisk kvinne i 40-årene med lokalavansert endetarmskreft ble strålebehandlet (5 Gy x 5) før oppstart av cytostatika med FOLFOX-kurer (fluorouracil, oksaliplatin og folinsyre) etter RAPIDO-regimet (1). Det var videre planlagt kirurgi i kurativ hensikt.

Omtrent halvannet døgn etter oppstart av første infusjon med fluorouracil fikk hun brennende smerter i bryst og epigastrium, kvalme og oppkast, og hun ble allment redusert. Uten avbrudd i infusjonen ble hun tilsett av lege ved onkologisk poliklinikk påfølgende morgen, før hun derfra ble akuttinnlagt på onkologisk sengepost for væske-, smerte- og kvalmebehandling.

Ved innleggelse var hun i redusert allmenntilstand og normotensiv (blodtrykk 123/74 mmHg) med regelmessig normofrekvent puls (69 slag/min). Gastroskopi påfølgende dag viste minimale øsofagittforandringer.

Andre innleggesdag var hun fremdeles kvalm og oppga forverring av brystsmerter, tidvis utstrålende til skuldre og med dovenhet i armer. EKG viste lett eleverte ST-segmenter i avledningene II, III, aVF og V3–V6 (figur 1). Det var normal korrigert QT-tid og ingen EKG til sammenligning. Blodprøver viste forhøyet troponin I 239 ng/L (referanseområde 0–15 ng/L for kvinner).



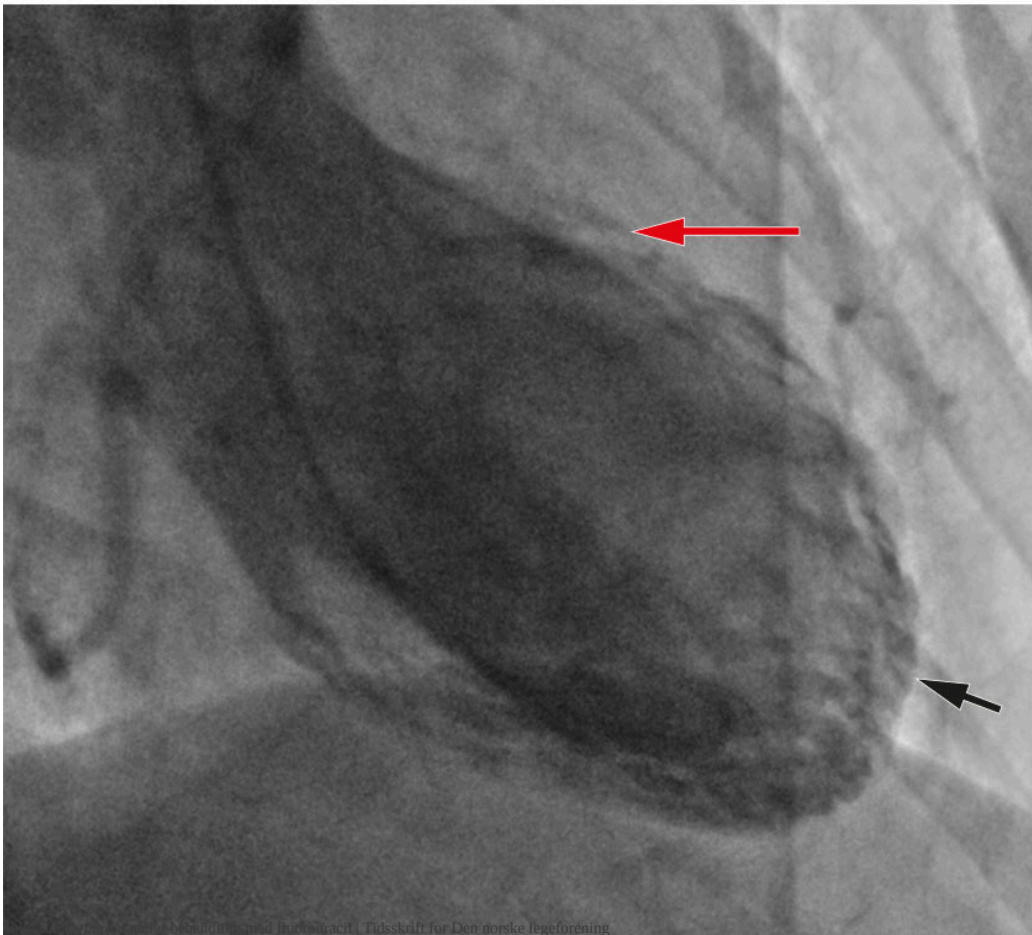
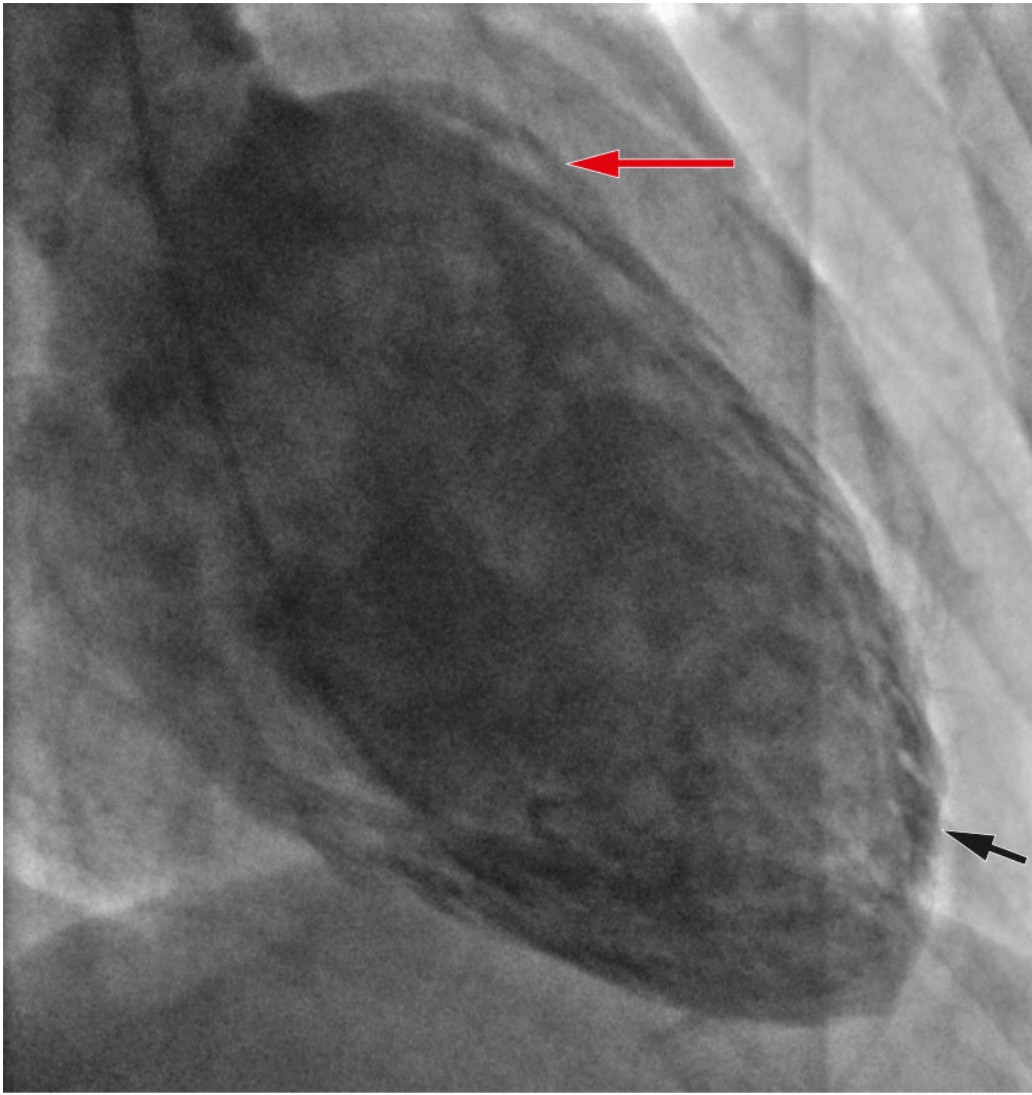
Figur 1 Første EKG på andre innleggesdag viste lett eleverte ST-segmenter i II, III og aVF, samt V3–V6.

Pasienten fikk kardiologisk tilsyn. Ekko cor viste grensedilatert og eksentrisk hypertrofi av venstre ventrikkel, hypokinetiske segmenter fra midtre del av nedre/bakre vegg og laterale vegg mot apeks, med moderat redusert systolisk venstre ventrikelfunksjon. Grunnet suboptimal apikal avbildning var det usikker ejeksjonsfraksjon.

Nytt EKG tatt to timer etter første EKG, viste tilkomne T-inversjoner i V3–V6.

Det samlede bildet ble tolket som mulig nedreveggsinfarkt, og pasienten ble overflyttet til kardiologisk avdeling. Hun fikk peroralt 300 mg klopidogrel og 300 mg acetylsalisylsyre for akutt koronarsyndrom samt 25 mg metoprolol depottablett.

Koronarangiografi viste normale koronararterier, og ventrikulografi viste hypokinesi apikalt og hyperkontraktilitet basalt, typisk for takotsubosyndrom (Figur 2). Samme kveld ble det startet opp behandling med 1,25 mg ramipril.



Figur 2 Ventrikulografi i henholdsvis endediastole (øverst) og endesystole (nederst) viste hyperkontraktilitet i basale deler (røde piler) og hypokinesi apikalt (svarte piler).

Under oppholdet var pasienten hemodynamisk stabil med avtagende brystmerter. MR cor med intravenøs kontrast på femte innleggelsesdag viste lett redusert kontraktilitet i venstre ventrikel med hypokinesi apikalt og hyperkinesi basalt og ejeksjonsfraksjon på 55 %. Det var ikke tegn til gjennomgått hjerteinfarkt eller myokarditt. Platehemmer og betablokker ble derfor seponert, mens behandling med ramipril ble kontinuert.

Kontroll av troponin I viste fall til 52 ng/L, og pasienten ble utskrevet fem dager etter innleggelse med mistanke om gjennomgått takotsubosyndrom. Poliklinisk ekko cor tre uker senere var normal.

Videre behandling med fluorouracil ble avsluttet grunnet mistanke om kardiotoksisitet som følge av behandlingen, og tilfellet ble meldt som mistenkt bivirkning. Det var viktig å kontinuere cytostatika, og det ble besluttet å erstatte fluorouracil med tegafur/gimeracil/oteracil (Teysuno® tablett, S-1) i kombinasjon med oksaliplatin. Hun fikk tre kurer uten tegn til kardiotoksisitet.

Diskusjon

Fluoropyrimidiner som fluorouracil og kapecitabin er vanlige cytostatika ved gastrointestinal kreft og avansert brystkreft. Studier tyder på at 3–4 % må stoppe behandlingen grunnet kardiotoksitet, vanligvis presentert som angina pectoris, hypertensjon, hjerteinfarkt eller takotsubosyndrom (2, 3). Kardiotoksitet ved fluorouracil sees hyppigst ved første infusjon, med median 12 timer fra infusjonsstart til symptomdebut (4).

Det europeiske legemiddelbyråets sikkerhetskomité vedtok i 2021 å inkludere takotsubosyndrom som bivirkning i preparatomtalen til fluorouracil (5). Retningslinjen fra European Society of Cardiology om utredning for hjerte- og karsykdommer i forkant av cytostatika, anbefaler blodtrykksmåling, EKG og måling av lipidprofil og HbA1c hos alle før oppstart med fluoropyrimidiner (3).

Takotsubosyndrom kan presenteres som akutt koronarsyndrom, men dysfunksjon av venstre ventrikel ved takotsubosyndrom er vanligvis større enn distribusjonsområdet for en enkelt koronararterie. I tillegg kan forlenget korrigeret QT-tid og økte verdier av NT-proBNP gi økt mistanke om takotsubosyndrom. De fleste som rammes er kvinner, og tilstanden er assosiert med fysisk og psykisk stress, inkludert kreftsykdom og ulike cytostatika (2–3, 6–7).

En internasjonal ekspertgruppe har utarbeidet diagnostiske kriterier, International Takotsubo (InterTAK) Diagnostic Criteria, og foreslått algoritmer for utredning ved mistanke om takotsubosyndrom (2, 6). For kreftpasienter anbefales utredning etter vanlige algoritmer (3).

Tegafur, som inngår i Teysuno®, er et oralt fluoropyrimidin som metaboliseres til 5-fluorouracil i leveren (8). En større retrospektiv studie gir støtte til at pasienter med hjertetoksisitet på fluorouracil eller kapecitabin i adjuvant eller metastatisk setting, kan bytte til Teysuno® uten reduksjon i 5-års overlevelse (9).

Pasienten har gitt samtykke til at artikkelen blir publisert.

Artikkelen er fagfellevurdert.

REFERENCES

1. Helsedirektoratet. Nasjonalt handlingsprogram med retningslinjer for diagnostikk, behandling og oppfølging av kreft i tykktarm og endetarm. <https://www.helsedirektoratet.no/retningslinjer/kreft-i-tykktarm-og-endetarm-handlingsprogram> Lest 9.10.2023.
2. Ghadri JR, Wittstein IS, Prasad A et al. International Expert Consensus Document on Takotsubo Syndrome (Part I): Clinical Characteristics, Diagnostic Criteria, and Pathophysiology. *Eur Heart J* 2018; 39: 2032–46. [PubMed][CrossRef]
3. Lyon AR, López-Fernández T, Couch LS et al. 2022 ESC Guidelines on cardio-oncology developed in collaboration with the European Hematology Association (EHA), the European Society for Therapeutic Radiology and Oncology (ESTRO) and the International Cardio-Oncology Society (IC-OS). *Eur Heart J* 2022; 43: 4229–361. [PubMed][CrossRef]
4. Sara JD, Kaur J, Khodadadi R et al. 5-fluorouracil and cardiotoxicity: a review. *Ther Adv Med Oncol* 2018; 10: 1758835918780140. [PubMed][CrossRef]
5. European Medicines Agency (EMA). Fluorouracil Accord (i.v. application). PSUSA-0000007-202012 – CMDh scientific conclusions and grounds for the variation to the terms of the Marketing Authorisation(s). <https://www.ema.europa.eu/en/> Lest 14.3.2023.
6. Ghadri J-R, Wittstein IS, Prasad A et al. International expert consensus document on Takotsubo syndrome (part II): diagnostic workup, outcome, and management. *Eur Heart J* 2018; 39: 2047–62. [PubMed][CrossRef]
7. Sattler K, El-Battrawy I, Lang S et al. Prevalence of cancer in Takotsubo cardiomyopathy: Short and long-term outcome. *Int J Cardiol* 2017; 238: 159–65. [PubMed][CrossRef]
8. Statens legemiddelverk. Preparatomtale (SPC) Teysuno kapsler. <https://www.legemiddelsok.no/> Lest 9.10.2023.
9. Osterlund P, Kinos S, Pfeiffer P et al. Continuation of fluoropyrimidine treatment with S-1 after cardiotoxicity on capecitabine- or 5-fluorouracil-based therapy in patients with solid tumours: a multicentre retrospective observational cohort study. *ESMO Open* 2022; 7: 100427. [PubMed][CrossRef]

Publisert: 5. desember 2023. Tidsskr Nor Legeforen. DOI: 10.4045/tidsskr.23.0338
Mottatt 4.5.2023, første revisjon innsendt 15.9.2023, godkjent 17.10.2023.
Publisert under åpen tilgang CC BY-ND. Lastet ned fra tidsskriftet.no 11. juli 2026.