
Stillingsavhengig utslett

MEDISINEN I BILDER

JAKOB LILLEMOEN DRIVENES

jakobdrivenes@hotmail.com

Kirurgisk klinikk

Sykehuset i Vestfold

Jakob Lillemoen Drivenes er lege i spesialisering del 1.

Forfatteren har fylt ut ICMJE-skjemaet og oppgir ingen interessekonflikter.

ANETTE BYGUM

Hudklinikken i Kolding

og

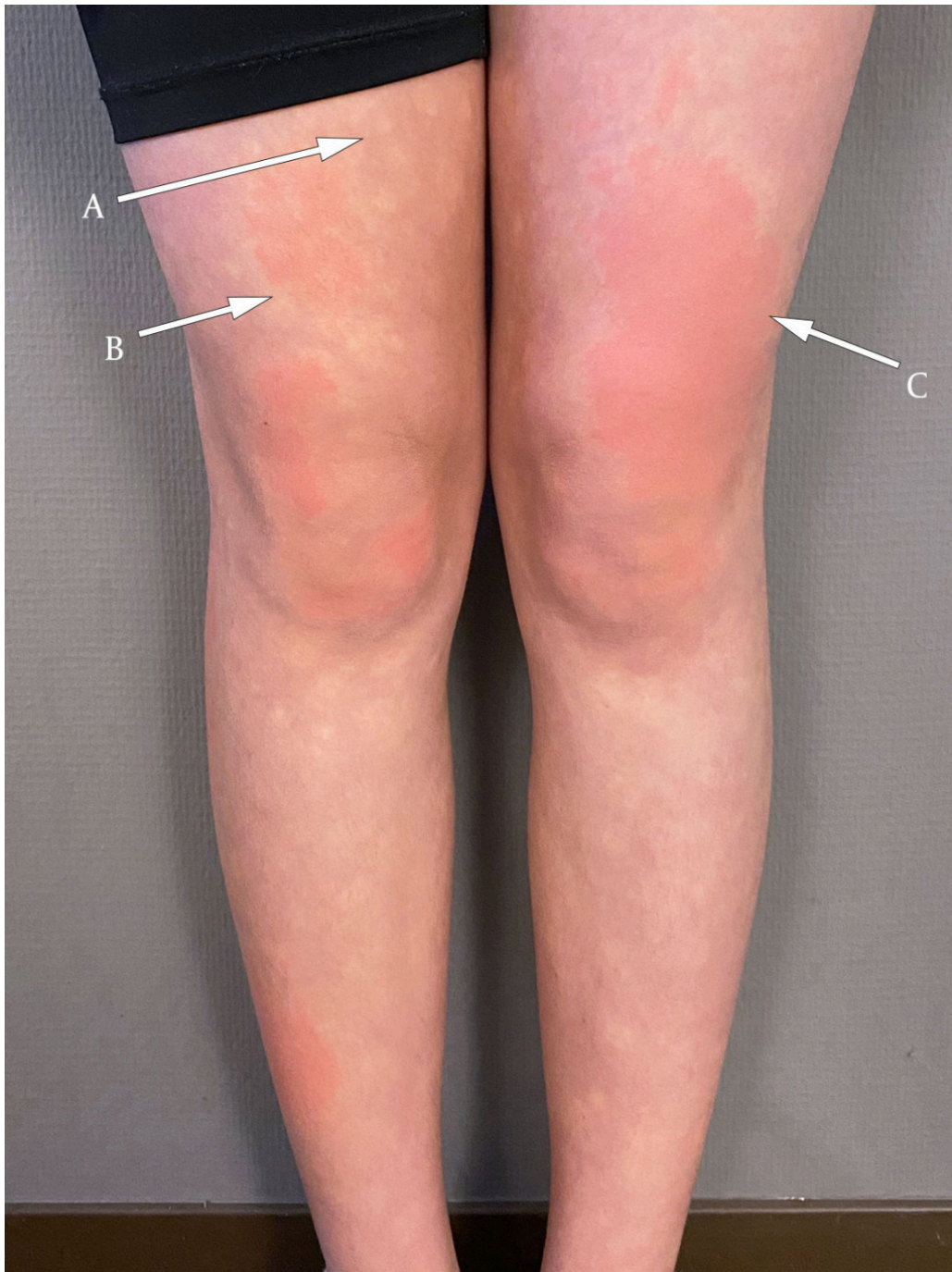
Klinisk Institut

Syddansk Universitet

Odense

Anette Bygum arbeider i spesialistpraksis og er professor i dermatologi og venerologi.

Forfatteren har fylt ut ICMJE-skjemaet og oppgir ingen interessekonflikter.



Fotografiet viser et stillingsavhengig utslett på underekstremitetene bestående av fysiologisk anemiske makler (pil A) (betegnet som Biers anemiske makler), erythrocyanose (pil B) og urtikarialignende lesjoner (pil C). Tilstanden, som er blitt kalt BASCULE-syndrom (Bier anemic spots, cyanosis and urticaria-like eruptions), er en godartet vasomotorisk hudsykdom.

Pasienten, en frisk jente i sen barneskolealder, ble henvist til hudlege med stillingsavhengig og kløende utslett gjennom et halvår. Hun hadde ingen ledsagende ortostatiske symptomer. Undersøkelse av huden i liggende stilling var upåfallende, men i stående stilling oppstod anemiske makler og kløende oransjerøde vabler på underekstremitetene i løpet av få minutter (se video). Utslettet forsvant spontant innen et par minutter ved liggende stilling. Perorale antihistaminer to ganger daglig hadde effekt på hudkløen, men utslettet fortsatte å komme når hun sto oppreist.

Symptomer og kliniske funn var forenlig med BASCULE-syndrom. Tilstanden, som ble først beskrevet i 2016, rammer hyppigst underekstremitetene hos barn og unge (1–3). I litteraturen er tilstanden også omtalt som angiodyskinesi eller gravitasjonserytem (4). Færre enn 20 publiserte tilfeller foreligger.

Patofysiologien er ikke helt klarlagt, men en teori er at utslettet oppstår på grunn av en overdreven respons på venøs stuvning forårsaket av ortostatisme, i tillegg til en paradoksal urtikariell reaksjon forårsaket av lokal vevshypoksi (1). Det finnes ingen kurativ behandling, men perorale antihistaminer har gitt symptomatisk effekt på hudkløen hos enkelte (1, 3). Prognosen er god, idet de fleste tilfeller går over innen måneder eller få år. Tilstanden er sett samtidig med postural takykardisyndrom, og undersøkelse med vippest har blitt anbefalt ved ledsagende ortostatiske symptomer (2, 3).

For mange klinikere er diagnosen ukjent, noe som kan medføre at pasienter gjennomgår flere unødvendige undersøkelser som angiografi, ultralydundersøkelse, hudbiopsi og omfattende blodprøveutredning (1–4).

Pasienten og pårørende har gitt samtykke til at artikkelen blir publisert.

Artikkelen er fagfellevurdert.

REFERENCES

1. Bessis D, Jeziorski É, Rigau V et al. Bier anaemic spots, cyanosis with urticaria-like eruption (BASCULE) syndrome: a new entity? *Br J Dermatol* 2016; 175: 218–20. [PubMed][CrossRef]
2. El Nemnom P, Lauwerys B, Marot L et al. Bier anemic spots, cyanosis, and urticaria-like eruption (BASCULE) syndrome: Report of two new cases and literature review. *Pediatr Dermatol* 2020; 37: 864–7. [PubMed][CrossRef]

3. Baurens N, Briand C, Giovannini-Chami L et al. Case Report, Practices Survey and Literature Review of an Under-Recognized Pediatric Vascular Disorder: The BASCULE Syndrome. *Front Pediatr* 2022; 10: 849914. [PubMed][CrossRef]

4. Bahrani B, Sladden CS. Dependent Erythema of the Legs Associated With Mild Autonomic Nervous System Dysfunction. *J Cutan Med Surg* 2017; 21: 556–8. [PubMed][CrossRef]

Publisert: 26. juni 2023. Tidsskr Nor Legeforen. DOI: 10.4045/tidsskr.23.0223

Mottatt 22.3.2023, første revisjon innsendt 16.5.2023, godkjent 23.5.2023.

Opphavsrett: © Tidsskriftet 2026 Lastet ned fra tidsskriftet.no 5. juli 2026.