
Laterale ankelligamentskader

KLINISK OVERSIKT

OLE-CHRISTIAN L. BRUN

brun79@gmail.com

Ortopedisk avdeling

Lovisenberg Diakonale Sykehus

Forfatterbidrag: utforming og revisjon av det innsendte manuskriptet.

Ole-Christian L. Brun er ph.d. og overlege.

Forfatteren har fylt ut ICMJE-skjemaet og oppgir ingen interessekonflikter.

ARE HAUKÅEN STØDLE

Ortopedisk avdeling

Oslo universitetssykehus, Ullevål

Forfatterbidrag: utforming og revisjon av det innsendte manuskriptet.

Are Haukåen Stødle er ph.d. og overlege.

Forfatteren har fylt ut ICMJE-skjemaet og oppgir ingen interessekonflikter.

MARIUS MOLUND

Ortopedisk avdeling

Sykehuset Østfold Kalnes

Forfatterbidrag: utforming og revisjon av det innsendte manuskriptet.

Marius Molund er ph.d. og overlege.

Forfatteren har fylt ut ICMJE-skjemaet og oppgir ingen interessekonflikter.

KJETIL HVAAL

Ortopedisk avdeling

Oslo universitetssykehus, Ullevål

Forfatterbidrag: utforming og revisjon av det innsendte manuskriptet.

Kjetil Hvaal er ph.d., overlege og leder av Nasjonal kompetansetjeneste for kirurgi ved fot- og ankeldeformiteter.

Forfatteren har fylt ut ICMJE-skjemaet og oppgir ingen interessekonflikter.

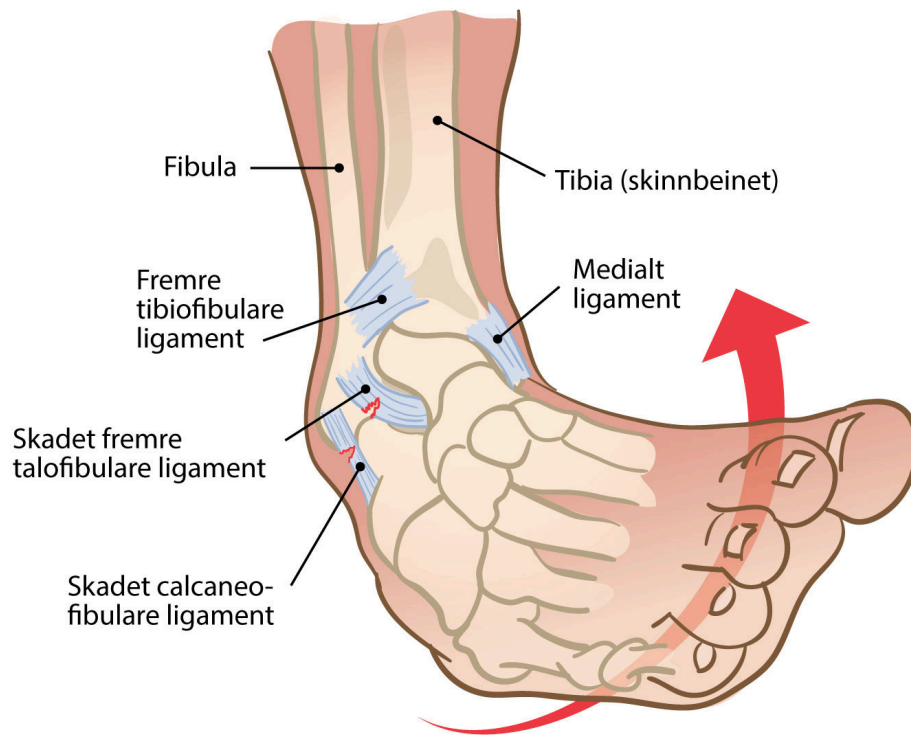
Laterale ankelligamentskader oppstår i forbindelse med inversjonstraumer og er en av de vanligste skadene både i den generelle befolkningen og blant aktive idrettsutøvere. En lateral ankelligamentskade svekker stabiliserende strukturer i ankelen og kan disponere for vedvarende instabilitet i ankelleddet. Akutte laterale ankelligamentskader uten mistanke om brudd kan behandles og følges opp konservativt i primærhelsetjenesten. I denne kliniske oversikten understreker vi viktigheten av tilstrekkelig og adekvat fysisk opptrening før henvisning til MR og ortoped for videre vurdering. Pasienter med kronisk instabilitet som ikke responderer på adekvat konservativ behandling, bør henvises for vurdering av kirurgi.

Ankelleddet har god benet stabilitet med talus, som støttes av tibias mediale malleol og fibulas laterale malleol. Disse strukturene forsterkes ytterligere av ligamenter på begge sider, medialt i form av deltoidligamentet og lateralt i form av et ligamentkompleks bestående av fremre talofibulare ligament (ATFL), calcaneofibulare ligament (CFL) og bakre talofibulare ligament (PTFL). Ved en lateral ankelligamentskade skades oftest fremre talofibulare ligament og i mer alvorlige tilfeller også calcaneofibulare ligament og bakre talofibulare ligament [\(1\)](#).

Forfatterne, som arbeider ved ulike sykehus, erfarer at en betydelig andel pasienter fortsatt henvises uten at det er gjennomført adekvat fysisk opptrening. Kun rundt 60 av over 200 pasienter som henvises årlig, blir operert. Formålet med denne kliniske oversikten er å beskrive diagnostikk, behandling og oppfølging av laterale ankelligamentskader i henholdsvis primær- og sekundærhelsetjenesten, basert på et skjønnsmessig utvalg fra litteratursøk og egne kliniske erfaringer.

Diagnostikk

Laterale ankelligamentskader, også kjent som overtråkk, inversjonsskader eller supinasjonsskader, er – med rundt 200 000 skadede årlig – en av de vanligste skadene blant både unge og gamle, både i den generelle befolkningen og blant aktive idrettsutøvere [\(1\)](#) (figur 1). Skaden ses derfor hyppig både hos fastleger og på legevakt.



Figur 1 Lateral ankelligamentskade. Det fremre talofibulare ligamentet er det som oftest skades ved akutte laterale ankelligamentskader. Diagnosen stilles i primærhelsetjenesten ut fra anamnesen og en enkel klinisk undersøkelse. Illustrasjon: Jeanette Engqvist / Illumedic

Diagnosen kan vanligvis stilles ut fra anamnesen supplert med en enkel klinisk undersøkelse. Pasienten forteller om en vridning i ankelen, som kan være vanskelig å beskrive eksakt, og klager over smerter ved belastning og redusert bevegelse i ankelleddet. Den kliniske undersøkelsen avdekker hevelse foran laterale malleol, ofte med blålig misfarging som følge av hematombildning. Smerte utløses ved palpasjon fortil og lateralt i ankelleddet, med punctum maximum over fremre talofibulare ligament, og det er reduserte bevegelsesutslag i ankelleddet. Bruk av Ottawa-kriteriene for ankelskader anbefales som diagnostisk hjelpemiddel for å utelukke brudd og dermed identifisere pasienter som skal henvises til røntgen av ankel og/eller fot for avklaring (2) (ramme 1).

Ramme 1 Ottawa-kriterier for ankelskader (2).

Henvisning til røntgen av ankel er kun nødvendig ved ankelsmerter og én eller flere av følgende:

- Benet palpasjonsømheter over posteriore laterale malleol (distale 6 cm av fibula)
- Benet palpasjonsømheter over posteriore mediale malleol (distale 6 cm av tibia)
- Manglende evne til belastning av skadet underekstremitet, definert som fire steg, både umiddelbart etter og under akuttvurderingen av skaden

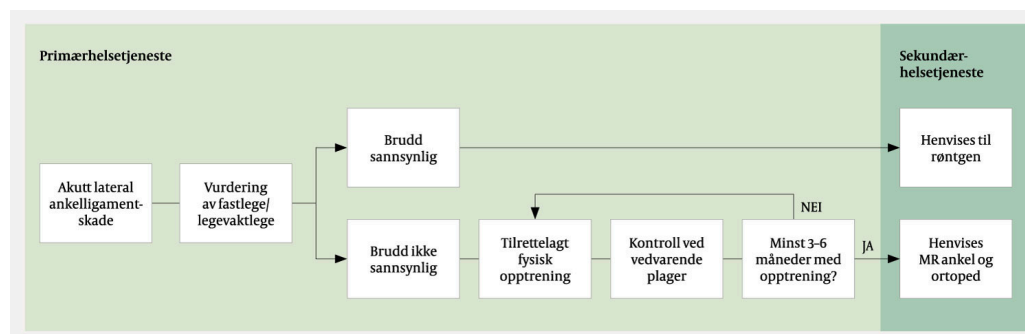
Henvisning til røntgen av fot er kun nødvendig ved midtfotssmerter og én eller flere av følgende:

- Benet palpasjonsømheter over basis av femte metatars
- Benet palpasjonsømheter over os naviculare
- Manglende evne til belastning av skadet underekstremitet, definert som minst fire steg, både umiddelbart etter og under akuttvurderingen av skaden

Oppfølging i primærhelsetjenesten

Akutte skader

Basert på en Cochrane-artikkel fra 2007 med systematisk gjennomgang av 20 randomiserte studier, og oppdaterte kliniske retningslinjer fra 2018 kan akutte laterale ankelligamentskader uten mistanke om brudd behandles konservativt (3, 4) (figur 2). At pasienten gis god informasjon om skaden og grundig instruksjon om tilstrekkelig og adekvat opptrening, er avgjørende for vellykket konservativ behandling.



Figur 2 Flytskjema for anbefalt diagnostikk, behandling og oppfølging av laterale ankelligamentskader i henholdsvis primær- og sekundærhelsetjenesten. Merk viktigheten av tilstrekkelig, adekvat fysisk opptrening i minst 3–6 måneder før man vurderer å henviser pasienter med kroniske plager til ortoped.

Ro, is, kompresjon og elevasjon (RIKE) som eneste tiltak er sannsynligvis utilstrekkelig, og dersom ankelledet immobiliseres for å lette smerter og hevelse, bør dette begrenses til få dager (< 10) (4). Analgetika i form av paracetamol eller ikke-steroid antiinflammatoriske midler (NSAID) kan redusere smerter og hevelse i akuttfasen. Pasienten bør imidlertid gjøres oppmerksom på forsiktighetsregler og om muligheten for at den naturlige tilhelingen kan forsinkes (4).

Tilrettelagt og strukturert opptrening med fokus på proprioceptive bevegelses- og styrkeøvelser er fundamentet i rehabiliteringen. Det finnes gode kilder, som for eksempel appen eller nettsiden skadefri (5), som grundig demonstrerer øvelsene. Pasienter som ikke er i stand til å gjennomføre egen rehabilitering, bør motiveres til veiledet opptrening hos fysioterapeut.

Belastningsstøtte i form av ortose de første 4–6 ukene er mer effektivt enn immobilisering, og ortose har så langt vist seg å være mer effektivt enn andre støtteformer (4).

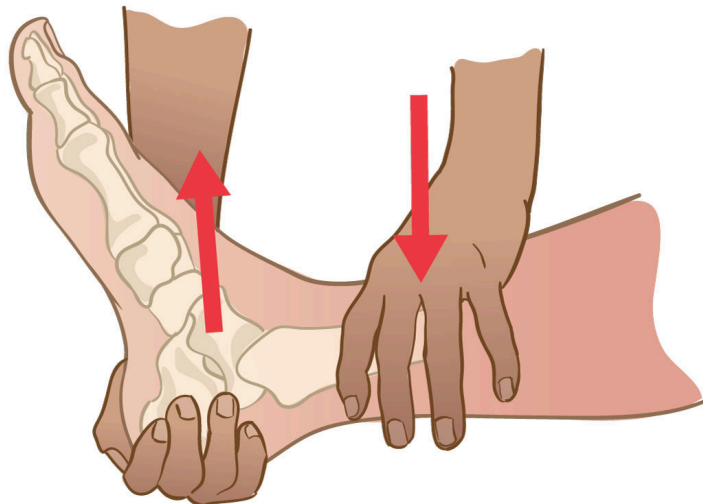
Idrettsutøvere og personer med proprioceptive vansker har høyere risiko for laterale ankelligamentskader og bør derfor tilbys tettere oppfølging for å forebygge nye skader (4). Enkelte foreslår at det burde gå 3–8 uker før idrett eller andre aktiviteter med stor ankelbelastning gradvis gjenopptas, avhengig av type aktivitet og pasientens respons på opptrening (4).

Kroniske plager

Ved vedvarende plager ut over 3–6 måneder bør pasienten revurderes hos fastlege. Hensikten bør på den ene side være å unngå unødig henvisning i tilfeller der pasienten ikke har etterlevd treningsprogrammet, og på den annen side å identifisere pasienter som ikke har respondert på adekvat rehabilitering og som bør henvises videre.

Gjentatte skader øker risikoen for blant annet kroniske smerter, osteokondrale lesjoner og peroneusseneskader og er, sammen med ankelfrakturer, den vanligste årsaken til ankelartrose.

Kronisk ankelinstabilitet defineres i litteraturen som persisterende smerter og/eller instabilitet i mer enn 12 måneder etter skaden og opptrer hos opptil 40 % av skadede (4, 6). Instabiliteten kan oppleves subjektivt (kalt funksjonell instabilitet) og/eller objektivt (kalt mekanisk instabilitet). Anamnestisk foreligger gjerne gjentatte laterale ankeldistorsjoner. Fremre skuffetest (figur 3), som har som mål å påvise fremre talofibulare ligamentskader, kan være utfordrende å tolke, og studier tyder på at kun negative testresultater er pålitelige (7). Tester av andre ankelligamentskader er lite pålitelige.



Figur 3 Fremre skuffetest. Med en hånd over distale fremre legg og en hånd bak calcaneus trekkes calcaneus og talus fremover i forhold til tibia. Ved ruptur av det fremre talofibulare ligamentet kjennes økt bevegelse forover uten fast endepunkt. Illustrasjon: Jeanette Engqvist / Illumedic

Hvis pasienten til tross for adekvat opptrening i 3–6 måneder fortsatt plages med smerter og/eller instabilitet, bør vedkommende henvises til MR av ankelleddet for avklaring av eventuell skade på stabiliserende strukturer samt eventuelle tilleggsskader. Pasienten henvises samtidig til ortoped for videre vurdering, og MR-bildene overføres til sykehuset eller tas med av pasienten til undersøkelsen (figur 2). Varigheten av rehabilitering er individavhengig, og faktorer som smerter og/eller høye krav til funksjon i arbeid eller idrett taler for henvisning etter nærmere tre måneders opptrening heller enn seks måneder (4).

Oppfølging i sekundærhelsetjenesten

Ortopeden vil etter anamneseopptak undersøke aktiv og passiv bevegelighet samt kraft i ankelleddet. Spesielt viktig er evaluering av peroneusmuskulatur med tanke på kraftsvikt ved eversjon av foten, da dette kan predisponere for videre instabilitet (8). Ofte utføres også skuffetest av ankelen. Pasienten bør undersøkes stående for evaluering av cavovarusdeformitet, som predisponerer for lateral instabilitet og vil kunne påvirke valget av kirurgisk tilnærming ved eventuell operativ behandling (9).

Kirurgisk behandling

I samsvar med systematiske oversiktsartikler er vår kliniske erfaring fra en populasjon av overveiende middelaldrende pasienter med kronisk ankelinstabilitet at kirurgi har god effekt (10, 11). Kirurgisk behandling har sannsynligvis ingen plass i akuttbehandling av lateral ankelligamentskade, selv om tilgjengelig evidensgrunnlag i hovedsak baserer seg på studier av unge mannlige idrettsutøvere (3, 12). Så langt vi vet, finnes det ingen studier der man har sammenliknet kirurgi og konservativ behandling av pasienter med kronisk ankelinstabilitet (11).

Alder, funksjons- og forventningsnivå er viktige faktorer som spiller inn i den individuelle vurderingen av indikasjon for kirurgi. Pasientene må kunne forstå både den kirurgiske tilnærmingen og det videre postoperative forløpet. Det bør være fravær av andre kjente kontraindikasjoner til kirurgi, som for eksempel dårlige hudforhold og redusert blodforsyning.

I tråd med etablert klinisk praksis starter operasjonen med en fremre ankelskopi der man diagnostiserer og eventuelt reviderer osteokondrale eller øvrige intraartikulære skader som er avdekket eller eventuelt oversett på bildeundersøkelser (13). Deretter rekonstrueres de laterale ankelligamentene, oftest fremre talofibulare ligament, med såkalt Broström-Gould-reparasjon (14), som kan utføres åpent eller artroskopisk (15). I tilfeller der reparasjon av ligamentene ikke er mulig, utføres anatomisk rekonstruksjon ved hjelp av et senegraft, som oftest fra en hamstringssene.

Postoperativ behandling

Den postoperative behandlingen balanserer tidlig mobilisering med beskyttelse av ligamentreparasjonen og følger for øvrig samme prinsipp som for opptrening ved konservativ behandling. Vi bruker som oftest en fot-ankel-ortose som tillater fri bevegelse og delbelastning av ankelen i 4–6 uker, mens andre sentre kan følge alternative opplegg (4). Når pasienten er i stand til å fullbelaste, kan videre rehabilitering med nevromuskulære og proprioceptive øvelser fortsette, ofte veiledet av fysioterapeut.

Pasienttilfredsheten etter kirurgi av kronisk ankelinstabilitet er høy (< 90 %), men en del av pasientene (4–20 %) vil oppleve ankelstivhet og/eller smerter postoperativt (16). Få reoperasjoner er rapportert, men det er behov for videre forskning på dette området.

Oppsummering

Laterale ankelligamentskader er en av de vanligste skadene både i den generelle befolkningen og blant aktive idrettsutøvere. Akutte skader uten mistanke om brudd kan behandles og følges opp konservativt i primærhelsetjenesten med fokus på etterlevelse av strukturert opptrening i minst 3–6 måneder. Noen pasienter utvikler allikevel kronisk instabilitet og bør henvises til MR og vurderes av ortoped. Kirurgi hos utvalgte pasienter som ikke responderer på konservativ behandling, har gitt gode resultater med høy pasienttilfredshet og få komplikasjoner, men ankelstivhet og/eller smerter kan oppleves postoperativt.

Artikkelen er fagfellevurdert.

REFERENCES

1. Bahr R, Mæhlum S. Idrettsskader. 2. utg. Oslo: Gazette bok, 2006.
2. Stiell IG, McKnight RD, Greenberg GH et al. Implementation of the Ottawa ankle rules. JAMA 1994; 271: 827–32. [PubMed][CrossRef]
3. Kerkhoffs GM, Handoll HH, de Bie R et al. Surgical versus conservative treatment for acute injuries of the lateral ligament complex of the ankle in adults. Cochrane Database Syst Rev 2007; 0. doi: 10.1002/14651858.CD000380.pub2. [PubMed][CrossRef]
4. Vuurberg G, Hoorntje A, Wink LM et al. Diagnosis, treatment and prevention of ankle sprains: update of an evidence-based clinical guideline. Br J Sports Med 2018; 52: 956. [PubMed][CrossRef]
5. Senter for idrettsskadeforskning. Skadefri. Skadeforebyggende trening for ankelen. <https://skadefri.no/kroppsdeler/skadefri-ankel/skadefri-ankel/> Lest 9.1.2023.

6. Gribble PA, Delahunt E, Bleakley C et al. Selection criteria for patients with chronic ankle instability in controlled research: a position statement of the International Ankle Consortium. *Br J Sports Med* 2014; 48: 1014–8. [PubMed][CrossRef]
7. Netterström-Wedin F, Matthews M, Bleakley C. Diagnostic Accuracy of Clinical Tests Assessing Ligamentous Injury of the Talocrural and Subtalar Joints: A Systematic Review With Meta-Analysis. *Sports Health* 2022; 14: 336–47. [PubMed][CrossRef]
8. Hoch MC, McKeon PO. Peroneal reaction time after ankle sprain: a systematic review and meta-analysis. *Med Sci Sports Exerc* 2014; 46: 546–56. [PubMed][CrossRef]
9. Shim DW, Suh JW, Park KH et al. Diagnosis and Operation Results for Chronic Lateral Ankle Instability with Subtle Cavovarus Deformity and a Peek-A-Boo Heel Sign. *Yonsei Med J* 2020; 61: 635–9. [PubMed][CrossRef]
10. Purcell CA, Calder J, Matsui K et al. Fair evidence consistently supports open surgical treatment for chronic ankle instability: a systematic review. *J ISAKOS* 2019; 4: 254–69. [CrossRef]
11. de Vries JS, Krips R, Sierevelt IN et al. Interventions for treating chronic ankle instability. *Cochrane Database Syst Rev* 2011; 8: CD004124. [PubMed]
12. Chaudhry H, Simunovic N, Petrisor B. Cochrane in CORR ®: surgical versus conservative treatment for acute injuries of the lateral ligament complex of the ankle in adults (review). *Clin Orthop Relat Res* 2015; 473: 17–22 (review).. [PubMed][CrossRef]
13. Guillo S, Bauer T, Lee JW et al. Consensus in chronic ankle instability: aetiology, assessment, surgical indications and place for arthroscopy. *Orthop Traumatol Surg Res* 2013; 99 (Suppl): S411–9. [PubMed][CrossRef]
14. Chiou D, Morris B, Waryasz G. Bröstrom Repair Review. *Foot Ankle Spec* 2021; 193864002110539. doi: 10.1177/19386400211053946. [PubMed][CrossRef]
15. Brown AJ, Shimozone Y, Hurley ET et al. Arthroscopic versus open repair of lateral ankle ligament for chronic lateral ankle instability: a meta-analysis. *Knee Surg Sports Traumatol Arthrosc* 2020; 28: 1611–8. [PubMed][CrossRef]
16. Guelfi M, Zamperetti M, Pantalone A et al. Open and arthroscopic lateral ligament repair for treatment of chronic ankle instability: A systematic review. *Foot Ankle Surg* 2018; 24: 11–8. [PubMed][CrossRef]

Publisert: 13. april 2023. Tidsskr Nor Legeforen. DOI: 10.4045/tidsskr.22.0468

Mottatt 3.7.2022, første revisjon innsendt 18.9.2022, godkjent 6.2.2023.

Publisert under åpen tilgang CC BY-ND. Lastet ned fra tidsskriftet.no 2. juli 2026.