
Glioblastom hos voksne

KLINISK OVERSIKT

STEPHANIE SCHIPMANN-MILETIC

stephanie.schipmann@gmail.com

Nevrokirurgisk avdeling

Haukeland universitetssjukehus

Forfatterbidrag: utforming og design, litteratursøk, utarbeiding og revisjon av manus, godkjenning av innsendt manusversjon.

Stephanie Schipmann-Miletic er legespesialist. Hun er privatdosent i nevrokirurgi ved Universitetet i Münster, Tyskland.

Forfatteren har fylt ut ICMJE-skjemaet og oppgir ingen interessekonflikter.

SARANKAN SIVAKANESAN*

Det medisinske fakultet

Universitetet i Bergen

Forfatterbidrag: utforming og design, litteratursøk, utarbeiding og revisjon av manus, godkjenning av innsendt manusversjon.

Sarankan Sivakanesan er medisinstudent.

Forfatteren har fylt ut ICMJE-skjemaet og oppgir ingen interessekonflikter.

DANIEL STAVNE RATH*

Det medisinske fakultet

Universitetet i Bergen

Forfatterbidrag: utforming og design, litteratursøk, utarbeiding og revisjon av manus, godkjenning av innsendt manusversjon.

Daniel Stavne Rath er medisinstudent.

Forfatteren har fylt ut ICMJE-skjemaet og oppgir ingen interessekonflikter.

PETTER BRANDAL

Avdeling for kreftbehandling

og

Institutt for kreftgenetikk og informatikk

Oslo universitetssykehus

Forfatterbidrag: utarbeiding og revisjon av manus, godkjenning av innsendt manusversjon.

Petter Brandal er overlege. Han er medlem av Norsk hjernesvulstkonsortium (NBTC).

Forfatteren har fylt ut ICMJE-skjemaet og oppgir ingen interessekonflikter.

EINAR VIK-MO

Nevrokirurgisk avdeling

Oslo universitetssykehus

Forfatterbidrag: utarbeiding og revisjon av manus, godkjenning av innsendt manusversjon.

Einar Vik-Mo er overlege. Han er medlem av Norsk hjernesvulstkonsortium (NBTC).

Forfatteren har fylt ut ICMJE-skjemaet og oppgir ingen interessekonflikter.

MAGNAR BJØRÅS

Avdeling for mikrobiologi

Det medisinske fakultet

Universitetet i Oslo

og

Institutt for klinisk og molekylær medisin

Fakultet for medisin og helsevitenskap

NTNU

Forfatterbidrag: utarbeiding og revisjon av manus, godkjenning av innsendt manusversjon.

Magnar Bjørås er professor. Han er medlem av Norsk hjernesvulstkonsortium (NBTC).

Forfatteren har fylt ut ICMJE-skjemaet og oppgir ingen interessekonflikter.

OLE SOLHEIM

Institutt for nevromedisin og bevegelsesvitenskap

Fakultet for medisin og helsevitenskap

NTNU

og

Nevrokirurgisk avdeling

St. Olavs hospital

Forfatterbidrag: utarbeiding og revisjon av manus, godkjenning av innsendt manusversjon.

Ole Solheim er professor og overlege. Han er medlem av Norsk hjernesvulstkonsortium (NBTC).

Forfatteren har fylt ut ICMJE-skjemaet og oppgir ingen interessekonflikter.

TOR INGEBRIGTSEN

Institutt for klinisk medisin
Det helsevitenskapelige fakultet
UiT Norges arktiske universitet
og

Nevrokirurgisk avdeling
Universitetssykehuset Nord-Norge

Forfatterbidrag: utarbeiding og revisjon av manus, godkjenning av innsendt manusversjon.

Tor Ingebrigtsen er professor og overlege. Han er medlem av Norsk hjernesvulstkonsortium (NBTC).

Forfatteren har fylt ut ICMJE-skjemaet og oppgir ingen interessekonflikter.

FREDRIK SUND

Kirurgi-, kreft- og kvinnehelseklinikken
Universitetssykehuset Nord-Norge

Forfatterbidrag: utarbeiding og revisjon av manus, godkjenning av innsendt manusversjon.

Fredrik Sund er overlege og kliniksjeff. Han er medlem av Norsk hjernesvulstkonsortium (NBTC).

Forfatteren har fylt ut ICMJE-skjemaet og oppgir ingen interessekonflikter.

ROLF BJERKVIG

Institutt for biomedisin
Det medisinske fakultet
Universitetet i Bergen

Forfatterbidrag: utarbeiding og revisjon av manus, godkjenning av innsendt manusversjon.

Rolf Bjerkvig er professor. Han er medlem av Norsk hjernesvulstkonsortium (NBTC).

Forfatteren har fylt ut ICMJE-skjemaet og oppgir ingen interessekonflikter.

HRVOJE MILETIC

Institutt for biomedisin
Det medisinske fakultet
Universitetet i Bergen

og
Patologisk avdeling
Haukeland universitetssjukehus
Forfatterbidrag: utarbeiding og revisjon av manus, godkjenning av
innsendt manusversjon.
Hrvoje Miletic er professor og overlege. Han er medlem av Norsk
hjernesvulstkonsortium (NBTC).
Forfatteren har fylt ut ICMJE-skjemaet og oppgir ingen
interessekonflikter.

TOR-CHRISTIAN AASE JOHANNESSEN

Avdeling for kreftbehandling og medisinsk fysikk
Haukeland universitetssjukehus
Forfatterbidrag: utarbeiding og revisjon av manus, godkjenning av
innsendt manusversjon.
Tor-Christian Aase Johannessen er konstituert overlege. Han er medlem
av Norsk hjernesvulstkonsortium (NBTC).
Forfatteren har fylt ut ICMJE-skjemaet og oppgir ingen
interessekonflikter.

TERJE SUNDSTRØM

Nevrokirurgisk avdeling
Haukeland universitetssjukehus
og
Klinisk institutt 1
Det medisinske fakultet
Universitetet i Bergen
Forfatterbidrag: idé, utforming og design, utarbeiding og revisjon av
manus, godkjenning av innsendt manusversjon.
Terje Sundstrøm er overlege og førsteamanuensis. Han er medlem av
Norsk hjernesvulstkonsortium (NBTC).
Forfatteren har fylt ut ICMJE-skjemaet og oppgir ingen
interessekonflikter.

* Sarankan Sivakanesan og Daniel Stavne Rath har bidratt i like stor
grad til denne artikkelen.

Glioblastom er den vanligste formen for primær hjernekreft hos voksne, og sykdommen har en alvorlig prognose. Selv om det er gjort store fremskritt i molekylær karakteristikk, har det ikke vært større gjennombrudd i behandlingen på mange år. Vi presenterer her en klinisk oversikt over dagens

diagnostikk og behandling samt hvilke utfordringer og muligheter som ligger i å utvikle bedre og mer persontilpasset behandling.

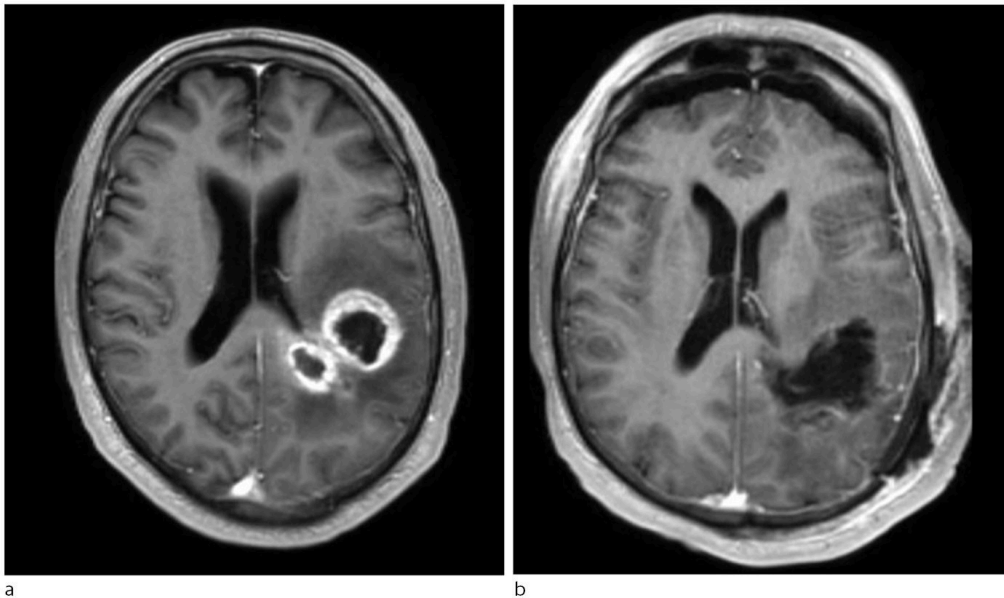
Hvert år rammes over 200 mennesker i Norge av glioblastom (1). Median overlevelse for alle pasienter i Norge er kun 11 måneder (2). Med full onkologisk behandling er median overlevelse 15 måneder, og femårsoverlevelse er 6,8 % (3, 4). Glioblastomer antas å oppstå fra nevrogliale stamceller eller progenitorceller, og er preget av betydelig molekylær heterogenitet. De aller fleste glioblastomer er sporadisk forekommende og ses hyppigere ved økende alder og hos menn (4). Kun en liten andel kan tilskrives tidligere eksponering for ioniserende stråling eller arvelige faktorer (4)..

Formålet med denne artikkelen er å gi norske klinikere en oppdatert oversikt over diagnostikk og behandling samt å belyse faktorer som har vesentlig betydning for behandling. Artikkelen er basert på gjennomgang av relevant norsk og internasjonal litteratur samt forfatterne egne erfaringer med pasientgruppen. Flere av forfatterne er medlemmer av Norsk hjernesvulstkonsortium (NBTC, *Norwegian Brain Tumor Consortium*).

Klinikk og bildediagnostikk

Pasienter med glioblastom blir vanligvis diagnostisert på grunn av nye nevrologiske utfallssymptomer, epileptiske anfall eller symptomer på økt intrakranielt trykk (4). Omkring halvparten har hodepine ved diagnostetidspunktet, ofte uten spesifikke karakteristika (5). Noen nevrologiske symptomer oppstår så subakutt at pasientene kan bli lagt inn med mistanke om hjerneslag. Kognitiv svikt er relativt vanlig og kan initialt mistolkes som demenstilstander. Hos omkring én av fem pasienter debutterer sykdommen med epileptiske anfall, oftest med fokal start, men epileptiske anfall er sjeldnere ved glioblastom enn ved lavgradige svulster (4).

MR-undersøkelse av hodet er førstevalg ved radiologisk utredning av mistenkt glioblastom, og det er etablert regionale retningslinjer for slik diagnostikk. Glioblastomer fremstår som inhomogene lesjoner med uregelmessig avgrensning. De har typisk en kontrastoppladende periferi, sentral nekrose og perifokalt ødem (figur 1). Multifokale lesjoner kan også ses. Differensialdiagnoser er andre gliomer, metastaser, lymfomer, abscesser og demyeliniserende lesjoner (4).



Figur 1 T1-vektet MR med kontrast av et venstresidig frontoparietalt glioblastom (a). Postoperativt bilde viser reseksjonsstatus uten synlig kontrastladende resttumor (b).

MR-perfusjon og -spektroskopi samt PET med ulike aminosyretiacere kan bidra til å fremstille metabolsk aktive områder (såkalte hotspots) og differensiere mellom glioblastom og andre svulster. PET kan for eksempel være nyttig for å skille pseudoprogresjon (etter respons på radiokjemoterapi) og reell progresjon (6). Det forskes aktivt på andre avanserte bildeanalyser som kan si mer om biologiske egenskaper, molekylærpatologi og malignitetsgrad samt predikere prognose og terapierespons. For svulster nær såkalte elokvente (følsomme) hjerneområder, som områder knyttet til språk, motorikk og synsbaner, kan funksjonelle MR-undersøkelser og traktografi være svært nyttige i preoperativ planlegging (4).

Patologi og klassifisering av glioblastom

Patologiske kjennetegn ved glioblastom er diffus infiltrativ vekst med astroglialt utseende og tilstedeværelse av nekrose og mikrovaskulær proliferasjon. Det siste tiåret har molekylære markører revolusjonert diagnostikken. Disse gir viktig informasjon om biologisk utvikling og prognose, og har resultert i mer prediktiv diagnostikk og mer presis klassifisering.

De to viktigste genetiske forandringene i høygradige gliomer er *IDH1/2*-mutasjonsstatus (isositratdehydrogenase 1 og 2, *IDH*-mutert eller *IDH*-villtype) og *MGMT*-promotor-metyleringsstatus (O^6 -metylguanin-DNA-metyltransferase-promotor, metylert eller umetylert). Immunhistokjemisk farging for å bestemme *IDH*-mutasjonsstatus utføres på alle diffust infiltrerende gliomer. Ved negativ immunhistokjemisk farging gjøres molekylærgenetisk analyse for *IDH1* og *IDH2* – for pasienter under 55 år er dette obligat for å stille diagnose etter WHO's kriterier (1, 7). Tilstedeværelse av *IDH1/2*-mutasjon predikerer lengre overlevelse og er fra 2021 ikke lenger forenlig med glioblastomdiagnosen (7, 8). Molekylærbiologisk undersøkelse for

MGMT-promotor-metylering gjøres på alle glioblastomer. Hvis man finner *MGMT*-promotor-metylering, resulterer det i omtrent 50 % lengre median overlevelse for pasienter som får standardbehandling (4).

Hjernesvulster klassifiseres histologisk som WHO-grad 1–4 etter alvorlighetsgrad (7). Nye studier har vist at lavgradige gliomer som inneholder molekylære trekk av et glioblastom, vil oppføre seg og bør behandles som et glioblastom (WHO-grad 4), selv om histologisk undersøkelse tilsier klassifisering som WHO-grad 2 eller 3. De aktuelle molekylære trekkene er fravær av *IDH*-mutasjon kombinert med mutasjoner i *TERT*-promotor (telomerasereverstranskriptase), amplifikasjon av *EGFR*-genet (epidermal vekstfaktorreseptor) eller gevinst av kromosom 7 og tap av kromosom 10. I den nye WHO-klassifikasjonen fra 2021 er disse svulstene derfor klassifisert som glioblastom med WHO-grad 4 (7). Det betyr at alle *IDH*-villtype-astrocytomer nå blir definert som glioblastom (glioblastom, *IDH*-villtype), mens *IDH*-muterte grad 4-astrocytomer ikke lenger blir definert som glioblastom, men som astrocytom, *IDH*-mutert, grad 4 (7).

Behandling

Pakkeforløp for hjernekreft ble introdusert i Norge i 2015, og i 2020 publiserte Helsedirektoratet et nasjonalt handlingsprogram for høygradige gliomer (1). Behandlingsmodalitetene er kirurgi, strålebehandling og kjemoterapi, i tillegg til symptomlindrende støttebehandling. Pasientene bør diskuteres i MDT-møter (multidisiplinært team) og vurderes for deltakelse i kliniske studier. Behandlingen bør tilpasses den enkelte pasient basert på alder, funksjonsstatus og lokalisasjon av svulsten. Hos noen er det aktuelt å avstå fra tumorrettet behandling og heller gi symptomlindrende behandling som kortikosteroider, antiepileptika og antiemetika. Integrering av palliativ behandling og behandling hos fysioterapeut, ergoterapeut og logoped samt involvering av sosionom kan være nyttig. Hensikten med all behandling er å sikre lengst mulig levetid med best mulig livskvalitet (1, 4).

Kirurgi

Ved radiologisk mistanke om høygradig gliom bør pasienten snarest mulig henvises til nevrokirurgisk avdeling. Hensikten med kirurgi er å fjerne så mye svulst som mulig og sikre diagnostisk vevsprøve for nøyaktig klassifisering av svulsten samt å bevare eller forbedre nevrologisk funksjon. Glioblastomer kan på grunn av sin invasive natur ikke kureres ved kirurgi alene, og nye nevrologiske utfall er assosiert med dårlig livskvalitet og prognose (4). Selv om studier har vist at overlevelsen øker ved fullstendig fjerning av den kontrastladende tumorkomponenten (9), er det generelt viktigere å unngå nye nevrologiske utfall. Dersom tumor ligger i sårbare områder og ikke vurderes som resektabel, bør det kun utføres biopsi. Kirurgiske hjelpemidler inkluderer blant annet mikroskop med høy oppløsning, navigasjonssystemer, intraoperativ MR, ultralyd og nevrofysiologisk monitorering for å visualisere tumor, øke reseksjonsomfanget og redusere risikoen for nevrologiske utfall. Det er anbefalt å bruke det fluorescerende fargestoffet 5-aminolevulinsyre (5-ALA,

Gliolan) for å visualisere vitalt tumorvev intraoperativt og maksimere omfanget av reseksjonen (10). Postoperativ bildekontroll med kontrastforsterket MR bør gjøres innen 48 timer for å vurdere kirurgisk reseksjongrad og eventuelle komplikasjoner.

Svulstrettet ikke-kirurgisk behandling

Standardbehandling for pasienter under 70 år med god allmenntilstand er postoperativ strålebehandling (2 Gy × 30) og kjemoterapi med konkomitant temozolomid (75 mg per m² kroppsoverflate per dag × 30) over seks uker. Adjuvant vedlikeholdsdose med temozolomid (150–200 mg/m²/dag × 5 i seks 28-dagerssykluser) begynner fire til seks uker etter avsluttet strålebehandling (3). Temozolomid kan holdes tilbake hos utvalgte pasienter med *MGMT*-umetylerte svulster hvor fordelene med temozolomid er minimal, eller dersom toksisitet begrenser bruken (4). Stråleterapi gis fokalt mot tumor med 2 cm margin. Det legges stor vekt på å begrense stråledose til spesielt strålefølsomme strukturer, for eksempel synsapparatet, hjernestammen og hippocampi (1, 4). Under adjuvant behandling med temozolomid er bruk av alternerende elektriske felt (TTF, *tumour treating fields*) vist å øke median overlevelse med 4,9 måneder (11). TTF-behandling hemmer mitose og derved proliferasjon av tumorceller (11). Mekanismen er ikke fullstendig utforsket, og behandlingen tilbys per i dag ikke i det offentlige helsevesenet i Norge. Behandling av eldre pasienter er en spesiell utfordring fordi disse generelt har dårligere prognose og er mer utsatt for bivirkninger og toksisitet. Studier har vist at hypofraksjonert stråling kan være like effektivt som konvensjonell stråling hos pasienter over 70 år, og derfor gis vanligvis 2,67 Gy × 15 over tre uker (4).

Støttebehandling

Kortikosteroider reduserer symptomatisk peritumoralt vasogent ødem. Fortrinnsvis brukes deksametason, og dette gis hos de fleste som preoperativ behandling. Dette senker intrakranielt trykk og reduserer operasjonsrisikoen (4). Det er imidlertid økende evidens for at kortikosteroider kan ha en ugunstig prognostisk effekt (4). Man bør derfor unngå slik behandling av asymptotiske pasienter, og redusere dosen til laveste effektive dose hos pasienter som har steroidbehov. Antiepileptisk medikasjon bør startes hvis pasienten har hatt epileptisk anfall. Aktuelle førstelinjemedikamenter er lamotrigin, levetiracetam og lakosamid, avhengig av toleranse. Profylaktisk bruk av antiepileptika er ikke anbefalt (4).

Kontroll og oppfølging

Pasienter med glioblastom skal kontrolleres livet ut med MR-undersøkelse etterfulgt av klinisk konsultasjon, vanligvis tre til fire ganger årlig (1). Det må vurderes om pasientene er egnet til å kjøre bil, men hovedregelen er at pasientene får muntlig kjøreforbud ved mistanke om gliom (1). Kognitive utfall er svært vanlig og underrapportert, og pasientene bør ved mistanke utredes for dette (12). For vurdering av terapierespons og progresjon brukes RANO-kriteriene (*Response Assessment in Neuro-Oncology*) (13). Det er viktig å være

oppmerksom på pseudoprogresjon, som rammer 10–30 % av pasientene, spesielt ved høye stråledoser kombinert med kjemoterapi. Dette ses typisk som en forbigående økning av kontrastoppladning på MR flere måneder etter behandlingen (1, 4). Symptomrettet behandling og rehabiliteringsbehov må vurderes under hele forløpet (1).

Tilbakefall av sykdom

Alle gliomblastopasienter får residiv (3). Residivbehandling er ikke godt definert, og det finnes få tilgjengelige behandlingsmetoder. Behandlingen vil også være avhengig av funksjonsnivå, tid siden primærbehandling og residivlokalisasjon (1). Gjeldende retningslinjer inkluderer reoperasjon, ny bestråling (inkludert stereotaktisk strålebehandling), kjemoterapi og eksperimentelle behandlingalternativer. Dessverre har de aller fleste kliniske studier vist begrensede resultater (4, 14). Selv om glioblastom påvirker hele hjernen, forekommer 70–90 % av residiv lokalt, i kantene av reseksjonshulen (15). Det pågår derfor en del arbeid med å forbedre lokal tumorkontroll med for eksempel fotodynamisk terapi eller termoterapi (15, 16).

Eksperimentell behandling

Ettersom vi har begrensede terapeutiske muligheter, er det stor interesse for eksperimentelle tilnærminger. Det pågår mange kliniske studier som undersøker effekten av immunterapi, behandling med onkolytiske virus, genterapi og målrettede molekytlære terapier (oversikt over aktuelle studier finnes på nettsiden til Norsk hjernesvulstkonsortium (17)).

Blod–hjerne-barrieren er en betydelig utfordring for ulike medikamentelle behandlinger. En annen utfordring er at kreftcellenes biologiske egenskaper endrer seg med terapien. Dette fører til utvikling av resistens, hvor ulike intracellulære signalveier tar over for de som hemmes. Et annet forhold er at glioblastomer viser begrenset antigenpresentasjon fordi de vokser i et immunsupprimerende mikromiljø (4). De betraktes derfor som immunologisk «kalde» svulster som responderer dårlig på immunterapi. Videre er målrettet medikamentell behandling vanskelig på grunn av betydelig intratumoral (innad i svulsten) og intertumoral (mellom ulike pasienter) heterogenitet. Det er derfor lite sannsynlig at en vil finne *ett* behandlingsprinsipp som virker på alle pasienter, og således behov for utvikling av persontilpasset behandling.

Norsk hjernesvulstkonsortium

De ledende norske fagmiljøene innen hjernekreft, bestående av klinikere og forskere i Bergen, Oslo, Trondheim og Tromsø, har nylig etablert Norsk hjernesvulstkonsortium. I samarbeid med Kreftforeningen, Hjernesvulstforeningen og Kreftregisteret er konsortiet godt i gang med å

etablere et nasjonalt kvalitetsregister for hjernekreft, samordne forskningsbiobanker, øke pasientinkludering i eksisterende kliniske studier og styrke internasjonalt forskningssamarbeid. Konsortiet har som ambisjon å tilby norske hjernekreftpasienter bedre og mer persontilpasset behandling. I den anledning arbeides det nå med å realisere en teknologisk plattform for funksjonell profilering av hjernekreft som inkluderer testing av kjente og eksperimentelle medikamenter på mikrovulster fra hver enkelt pasients glioblastom.

Konklusjon

Glioblastom er den vanligste primære maligne hjernesvulsten hos voksne i Norge. Det er et stort potensial for mer virksom og persontilpasset behandling. Som svar på dette har flere nasjonale initiativ nylig samlet kreftene i Norsk hjernesvulstkonsortium.

Artikkelen er fagfellevurdert.

REFERENCES

1. Helsedirektoratet. Nasjonalt handlingsprogram med retningslinjer for diagnostikk, behandling og oppfølging av diffuse høygradige gliomer hos voksne. Oslo: Helsedirektoratet, 2020.
2. Skaga E, Skretteberg MA, Johannesen TB et al. Real-world validity of randomized controlled phase III trials in newly diagnosed glioblastoma: to whom do the results of the trials apply? *Neurooncol Adv* 2021; 3: vdab008. [PubMed][CrossRef]
3. Stupp R, Mason WP, van den Bent MJ et al. Radiotherapy plus concomitant and adjuvant temozolomide for glioblastoma. *N Engl J Med* 2005; 352: 987–96. [PubMed][CrossRef]
4. Wen PY, Weller M, Lee EQ et al. Glioblastoma in adults: a Society for Neuro-Oncology (SNO) and European Society of Neuro-Oncology (EANO) consensus review on current management and future directions. *Neuro-oncol* 2020; 22: 1073–113. [PubMed][CrossRef]
5. Ravn Munkvold BK, Sagberg LM, Jakola AS et al. Preoperative and Postoperative Headache in Patients with Intracranial Tumors. *World Neurosurg* 2018; 115: e322–30. [PubMed][CrossRef]
6. Galldiks N, Dunkl V, Stoffels G et al. Diagnosis of pseudoprogression in patients with glioblastoma using O-(2-[18F]fluoroethyl)-L-tyrosine PET. *Eur J Nucl Med Mol Imaging* 2015; 42: 685–95. [PubMed][CrossRef]
7. Louis DN, Perry A, Wesseling P et al. The 2021 WHO Classification of Tumors of the Central Nervous System: a summary. *Neuro-oncol* 2021; 23:

1231–51. [PubMed][CrossRef]

8. Houillier C, Wang X, Kaloshi G et al. IDH1 or IDH2 mutations predict longer survival and response to temozolomide in low-grade gliomas. *Neurology* 2010; 75: 1560–6. [PubMed][CrossRef]
9. Lacroix M, Abi-Said D, Fourney DR et al. A multivariate analysis of 416 patients with glioblastoma multiforme: prognosis, extent of resection, and survival. *J Neurosurg* 2001; 95: 190–8. [PubMed][CrossRef]
10. Stummer W, Pichlmeier U, Meinel T et al. Fluorescence-guided surgery with 5-aminolevulinic acid for resection of malignant glioma: a randomised controlled multicentre phase III trial. *Lancet Oncol* 2006; 7: 392–401. [PubMed][CrossRef]
11. Stupp R, Taillibert S, Kanner A et al. Effect of Tumor-Treating Fields Plus Maintenance Temozolomide vs Maintenance Temozolomide Alone on Survival in Patients With Glioblastoma: A Randomized Clinical Trial. *JAMA* 2017; 318: 2306–16. [PubMed][CrossRef]
12. Bergo E, Lombardi G, Guglieri I et al. Neurocognitive functions and health-related quality of life in glioblastoma patients: a concise review of the literature. *Eur J Cancer Care (Engl)* 2019; 28: e12410. [PubMed][CrossRef]
13. Ellingson BM, Wen PY, Cloughesy TF. Modified Criteria for Radiographic Response Assessment in Glioblastoma Clinical Trials. *Neurotherapeutics* 2017; 14: 307–20. [PubMed][CrossRef]
14. Wick W, Gorlia T, Bendszus M et al. Lomustine and Bevacizumab in Progressive Glioblastoma. *N Engl J Med* 2017; 377: 1954–63. [PubMed][CrossRef]
15. Schipmann S, Müther M, Stögbauer L et al. Combination of ALA-induced fluorescence-guided resection and intraoperative open photodynamic therapy for recurrent glioblastoma: case series on a promising dual strategy for local tumor control. *J Neurosurg* 2020; 134: 1–11. [PubMed]
16. Grauer O, Jaber M, Hess K et al. Combined intracavitary thermotherapy with iron oxide nanoparticles and radiotherapy as local treatment modality in recurrent glioblastoma patients. *J Neurooncol* 2019; 141: 83–94. [PubMed][CrossRef]
17. Norsk hjernesvulstkonsortium. Aktuelle studier. <https://nbt.no> Lest 10.2.2023.

Publisert: 30. januar 2023. Tidsskr Nor Legeforen. DOI: 10.4045/tidsskr.22.0314
Mottatt 21.4.2022, første revisjon innsendt 5.9.2022, godkjent 29.9.2022.
Publisert under åpen tilgang CC BY-ND. Lastet ned fra tidsskriftet.no 2. juli 2026.