
Delirium etter elektrokonvulsiv behandling

KORT KASUISTIKK

MIRIAM ZANGANI JAER

miriam.zangani.jaer@ahus.no

ECT-poliklinikk

Akuttpsykiatrisk avdeling

Akershus universitetssykehus

Miriam Zangani Jaer er spesialist i psykiatri og overlege (for tiden i permisjon).

Forfatteren har fylt ut ICMJE-skjemaet og oppgir ingen interessekonflikter.

MOHAMMAD SULEMAN AKRAM

DPS Øvre Romerike, døgnavdeling

Divisjon psykisk helsevern

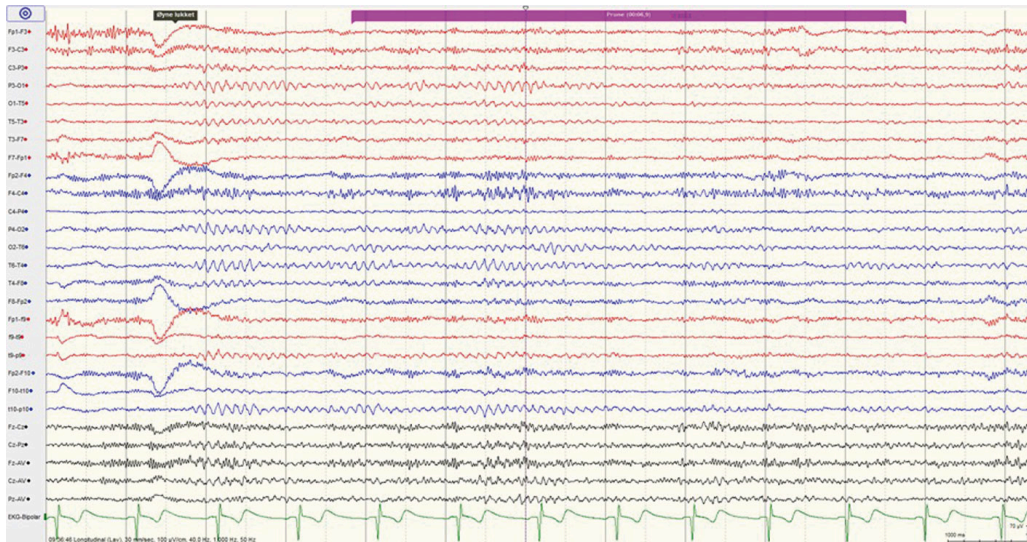
Akershus universitetssykehus

Mohammad Suleman Akram er spesialist i psykiatri og overlege. Han jobber også deltid ved Akuttpsykiatrisk avdeling ved Ullevål sykehus, Raskere tilbake (Nydalen DPS) og N.K.S. Grefsenlia, og er ansatt på allmennlegevakten i Oslo. Han er faglig rådgiver ved WeCare Omsorg Gjerdrum.

Forfatteren har fylt ut ICMJE-skjemaet og oppgir å ha mottatt honorar fra Trondheim kommune for foredrag om tematikken samtykkekompetanse med særlig fokus på Huntingtons sykdom. Han er sakkyndig for Norsk pasientskadeerstatning og meddommer i Øvre Romerike tingrett.

Interiktalt delirium etter elektrokonvulsiv behandling varer lenger enn postiktal desorientering. Denne kasuistikken beskriver en mann med depresjon og psykotiske symptomer som utviklet denne sjeldne formen for delirium etter elektrokonvulsiv behandling.

En somatisk frisk mann i 40-årene uten tidligere psykiatrisk sykehistorie ble lagt inn på allmennpsykiatrisk døgnavdeling grunnet moderat depresjon og suicidalitet. Pasienten var sykemeldt på grunn av depresjon, men var til vanlig yrkesaktiv. De påfølgende dagene under innleggelsen forverret pasientens tilstand seg, og han ble vurdert å ha en alvorlig depresjon med psykose. De psykotiske symptomene var preget av vrangforestillinger om at hans ektefelle var i parforholdet ufrivillig og ville forlate ham. Den medikamentelle behandlingen bestod av venlafaksin 225 mg \times 1, olanzapin 15 mg \times 1, mirtazapin 30 mg \times 1 og diazepam 10 mg inntil \times 4 peroralt. MR-undersøkelse av hodet viste normale forhold. 26-elektroders EEG-undersøkelse viste intet patologisk (figur 1).



Figur 1 26-elektroders EEG-registrering med normale funn før oppstart av elektrokonvulsiv behandling.

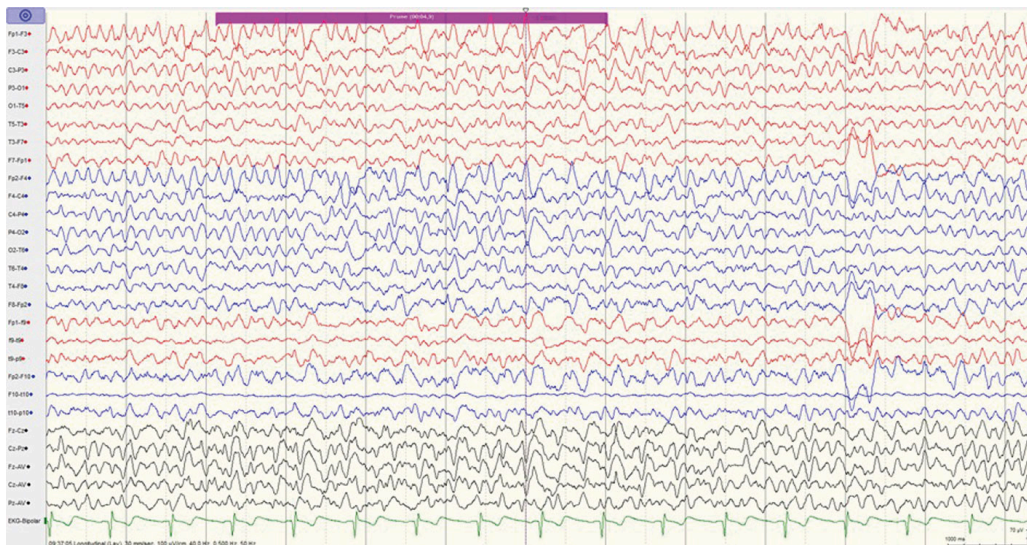
Pasienten begynte de neste dagene å fremvise en viss paranoia omkring andres intensjoner. Behandlingen ble derfor intensivert, og pasienten ble henvist til elektrokonvulsiv behandling (ECT, *electroconvulsive therapy*). Somatisk undersøkelse som forberedelse til behandlingen viste normale resultater, inkludert orienterende blodprøver. Evaluering av mental status ved bruk av MMSE-NR3-test (*Mini Mental Status Evaluation*, norsk versjon 3) noen dager før viste 23 av 30 poeng med utfall på orientering, hoderegning og utsatt gjenkalling. Dette konkluderte man var på bakgrunn av depresjon.

Elektrokonvulsiv behandling ble igangsatt med unilateral stimulering på høyre side (D'Elia) og oppstartsstyrke på 45 % energi etter aldersbasert metode (alder \pm 5 %). Pasienten fikk unilateral stimulering gjennom hele forløpet med 40–50 % energi. Anestesimidler brukt for kort narkose var glykopyrroniumbromid 0,2 mg, tiopental 350–400 mg og suksametonium 40–50 mg intravenøst. Pasienten stod på de ovennevnte medisinene under hele perioden med elektrokonvulsiv behandling, bortsett fra diazepam, som ble trappet ned og seponert før oppstart.

Pasienten var innlagt under hele perioden med elektrokonvulsiv behandling og oppga allerede etter første behandlingssesjon at han følte seg lettere til sinns. Klinisk var han i stadig bedring, og det ble ikke rapportert noen kognitive bivirkninger før etter femte behandling. Han ble da oppfattet som glemsk, og pasientens ektefelle opplevde ham også på dette tidspunktet som forvirret.

ECT-ansvarlig overlege kontinuerte behandlingen, men valgte å gå ned 5 % i styrke. Dagen etter sjette behandling anga pasienten at det var vanskelig å skille mellom fantasi og virkelighet, det følte som om «han var i ECT fortsatt». Han klarte ikke å ta imot instruksjoner og var urolig, uten evne til å orientere seg eller forholde seg til tid. Man anså at rammene til en åpen døgnavdeling ikke var tilstrekkelig. Pasienten ble derfor overført til en lukket psykoosepost, hvor det ovennevnte tilstandsbildet vedvarte de neste dagene. ECT-ansvarlig overlege vurderte at pasientens tilstand kunne være en bivirkning av den elektrokonvulsive behandlingen.

Det ble gjort CT-undersøkelse av hodet samt EEG-undersøkelse for å utelukke eventuell intracerebral patologi og non-konvulsiv status epilepticus. CT-undersøkelsen viste normale forhold. 26-elektroders EEG-undersøkelse viste hyppige innslag av generalisert theta-delta-aktivitet med frontalt maksimum (figur 2). Theta-delta-aktiviteten hadde dels et bifasisk og trifasisk preg med frekvenser på 1–3 per sekund. Funnet ble vurdert forenelig med uttalt grad av generalisert funksjonsforstyrrelse uten sikker epileptiform aktivitet. Det ble påpekt at funnet var uspesifikt med hensyn til etiologi, men at et slikt bilde kunne sees ved encefalitt og encefalopati av ulike genese. Funnet ble vurdert som en klar forverring sammenlignet med EEG-undersøkelsen tatt før oppstarten av elektrokonvulsiv behandling. Etter anbefaling fra nevrolog ble det tatt prøver for analyse av encefalittantistoffer, men disse var negative. Orienterende blodprøver viste normale verdier, inkludert elektrolytter. Det ble ikke gjort ny MR-undersøkelse av hodet.



Pasienten kom seg gradvis på avdelingen. Han fremstod mindre forvirret, mer orientert og uttrykte at han hadde «landet». Det ble ikke foretatt noen medikamentelle intervensjoner under forløpet utover de medikamentene pasienten allerede stod på. Da pasienten hadde hatt god antidepressiv effekt etter seks behandlinger, ble den elektrokonvulsive behandlingen avsluttet. MMSE-NR3-skår tre uker etter siste elektrokonvulsive behandling var 30 av 30 poeng. Pasienten fikk ingen kjente senfølger.

Diskusjon

Delirium er en akutt forvirringstilstand kjennetegnet av raskt innsettende endringer i bevissthetsnivå, med oppmerksomhetssvikt og kognitive forstyrrelser, eventuelt også persepsjonsforstyrrelser [\(1\)](#).

Delirium oppstått etter elektrokonvulsiv behandling har tradisjonelt vært delt inn i tre subtyper. Den vanligste presentasjonen er akutt postiktal desorientering, som oppstår umiddelbart etter behandlingen [\(2\)](#). De fleste kommer seg én til to timer etter en behandling. Den andre og mindre vanligere subtypen er agitert delirium, som man tenker forårsakes av anestesimidler brukt under behandlingen [\(3\)](#). Den tredje og sjeldnere subtypen er interiktalt delirium som kan følge lengre perioder med desorientering umiddelbart etter elektrokonvulsiv behandling, eller til og med kan dukke opp de novo, separat fra den postiktale desorienteringen. Interiktalt delirium kan vedvare over flere dager, til tross for at man avslutter behandlingen. Det sistnevnte var tilfellet med vår pasient.

En sjelden gang kan non-konvulsiv status epilepticus være årsaken til den forlengede desorienteringen etter elektrokonvulsiv behandling [\(4\)](#). Kognitive bivirkninger under elektrokonvulsiv behandling er velkjent. Flere faktorer kan påvirke graden av kognitive bivirkninger, som elektrodeplassing, stimulustype og styrke samt anestesimidler [\(5\)](#). De vanligste risikofaktorene for å utvikle delirium etter behandling er høy alder, kardiovaskulær sykdom, katatoni, demens og Parkinsons sykdom [\(6\)](#). Vår pasient hadde ingen av disse. I tillegg fikk pasienten unilateral stimulering, som skal være mest skånsomt med tanke på kognitive bivirkninger.

EEG tatt under elektrokonvulsiv behandling gir et karakteristisk utslag. Det forekommer imidlertid også forandringer i EEG mellom behandlingene. Det kan sees som en økning av langsom aktivitet i våken tilstand (mindre enn 8,5 Hz). Denne endringen er forbigående og hos de fleste er den borte én måned etter [\(7\)](#). Aktivitet av en paroksysmal eller epileptiform natur er ikke en typisk effekt av elektrokonvulsiv behandling. EEG tatt hos vår pasient 23 dager etter siste elektrokonvulsive behandling var fortsatt ikke normalisert, men nærmest tilbake på nivå med utgangsaktivitet.

Bruk av visse medisiner under elektrokonvulsiv behandling, f.eks. litium [\(8\)](#) eller venlafaksin [\(9\)](#), kan også øke risiko for delirium etter behandling, forlenget desorientering og kognitive bivirkninger etter behandling. Vår pasient

stod på 225 mg venlafaksin under hele behandlingsforløpet. Det kan tenkes at dette bidro til tilstandsbildet, men det er vanskelig å trekke noen endelig konklusjon.

Konklusjon

Delirium etter elektrokonvulsiv behandling bør være kjent hos alle som er involvert i behandlingen av pasienter som mottar elektrokonvulsiv behandling. Delirium etter elektrokonvulsiv behandling kan ramme pasienter uten kjente risikofaktorer. Man bør ha gode rutiner for monitorering av kognitive bivirkninger underveis i forløpet og justere ECT-tekniske parametere samt medikamenter ved uttalte kognitive bivirkninger, eventuelt stoppe eller pause behandlingen.

Pasienten har gitt samtykke til at artikkelen blir publisert.

Artikkelen er fagfellevurdert.

REFERENCES

1. Up to date. Delirium and acute confusional states. <https://www.uptodate.com/contents/delirium-and-acute-confusional-states-prevention-treatment-and-prognosis> Lest 12.9.2022.
2. Burke WJ, Rubin EH, Zorumski CF et al. The safety of ECT in geriatric psychiatry. *J Am Geriatr Soc* 1987; 35: 516–21. [PubMed][CrossRef]
3. Fink M. Post-ECT Delirium. *Convuls Ther* 1993; 9: 326–30. [PubMed]
4. Povlsen UJ, Wildschjødtz G, Høgenhaven H et al. Nonconvulsive status epilepticus after electroconvulsive therapy. *J ECT* 2003; 19: 164–9. [PubMed][CrossRef]
5. McClintock SM, Choi J, Deng ZD et al. Multifactorial determinants of the neurocognitive effects of electroconvulsive therapy. *J ECT* 2014; 30: 165–76. [PubMed][CrossRef]
6. Tsujii T, Uchida T, Suzuki T et al. Factors Associated With Delirium Following Electroconvulsive Therapy: A Systematic Review. *J ECT* 2019; 35: 279–87. [PubMed][CrossRef]
7. Krystal AD, West M, Prado R et al. EEG effects of ECT: implications for rTMS. *Depress Anxiety* 2000; 12: 157–65. [PubMed][CrossRef]
8. Penney JF, Dinwiddie SH, Zorumski CF et al. Concurrent and close temporal administration of lithium and ECT. *Convuls Ther* 1990; 6: 139–45. [PubMed]
9. Sackeim HA, Dillingham E, Prudic J et al. Effect of concomitant pharmacotherapy on electroconvulsive therapy outcomes: short-term efficacy

and adverse effects. Arch Gen Psychiatry 2009; 66: 729–37. [PubMed]
[CrossRef]

Publisert: 12. desember 2022. Tidsskr Nor Legeforen. DOI: 10.4045/tidsskr.22.0284
Mottatt 4.4.2022, første revisjon innsendt 13.9.2022, godkjent 18.10.2022.
Publisert under åpen tilgang CC BY-ND. Lastet ned fra tidsskriftet.no 4. juli 2026.