
Primær progressiv afasi

KLINISK OVERSIKT

PETER BEKKHUS-WETTERBERG

peterwetterberg@gmail.com

Geriatrisk avdeling

Oslo universitetssykehus

Forfatterbidrag: idé, utforming, litteratursøk, utarbeiding av manus, revisjon av manus og godkjenning av innsendte manusversjon.

Peter Bekkhus-Wetterberg er spesialist i geriatri og overlege.

Forfatteren har fylt ut ICMJE-skjemaet og oppgir ingen interessekonflikter.

ANNE BRÆKHUS

Geriatrisk avdeling

og

Nevrologisk avdeling

Oslo universitetssykehus

og

Aldring og Helse

Forfatterbidrag: idé, utforming, revisjon av manus og godkjenning av innsendte manusversjon.

Anne Brækhus er dr.med., spesialist i nevrologi og overlege.

Forfatteren har fylt ut ICMJE-skjemaet og oppgir ingen interessekonflikter.

EBBA GLØERSEN MÜLLER

Avdeling for radiologi og nukleærmedisin

Oslo universitetssykehus

Forfatterbidrag: litteratursøk, utforming, revisjon av manus og godkjenning av innsendte manusversjon.

Ebba Gløersen Müller er spesialist i nukleærmedisin, overlege og ph.d.-student.

Forfatteren har fylt ut ICMJE-skjemaet og oppgir ingen interessekonflikter.

MONICA IRENE NORVIK

Avdeling ervervet hjerneskade

Statped

og

MultiLing – senter for flerspråklighet

Universitetet i Oslo

Forfatterbidrag: idé, utforming, litteratursøk, revisjon av manus og godkjenning av innsendte manusversjon.

Monica Irene Norvik er logoped med doktorgrad i klinisk lingvistik.

Forfatteren har fylt ut ICMJE-skjemaet og oppgir følgende

interessekonflikter: Hun er leder av fagutvalget, Norsk logopedlag

(ubetalt tillitsverv).

INGVILD ELISABETH WINSNES

Institutt for lingvistiske og nordiske studier

Universitetet i Oslo

Forfatterbidrag: idé, utforming, litteratursøk, revisjon av manus og godkjenning av innsendte manusversjon.

Ingvild Elisabeth Winsnes er logoped og ph.d.-stipendiat.

Forfatteren har fylt ut ICMJE-skjemaet og oppgir følgende

interessekonflikter: Hun har et frivillig verv (tidligere leder/nå

styremedlem) i Oslo logopedlag.

TORGEIR BRUUN WYLLER

Geriatrisk avdeling

Oslo universitetssykehus

Forfatterbidrag: revisjon av manus og godkjenning av innsendte manusversjon.

Torgeir Bruun Wyller er spesialist i indremedisin og i geriatri, overlege og professor.

Forfatteren har fylt ut ICMJE-skjemaet og oppgir ingen

interessekonflikter.

I sjeldne tilfeller begynner degenerativ demenssykdom med isolerte vansker med språket, uten andre kognitive symptomer. Ofte kalles dette litt upresist for «ordleting». Det finnes flere varianter, forårsaket av ulike underliggende nevropatologiske forandringer. En sjelden gang er det problemer med talen snarere enn språkvansker som dominerer. Pasientene kan ha utelukkende språk- eller talesymptomer i mange år, men alle vil over tid utvikle en

global demenssykdom. Denne kliniske oversikten beskriver primær progressiv afasi, som er en fellesbetegnelse for demenssykdommer som begynner med språkvansker.

Primær progressiv afasi innebærer at afasi er det dominerende symptomet i de første 1–2 årene av en demenssykdom. Diagnosen brukes ikke om språkforstyrrelser som kommer lenger ut i forløpet av demenssykdom. Prevalensen av primær progressiv afasi er anslått til omtrent 3–4 per 100 000, det vil si omtrent på samme nivå som amyotrofisk lateral sklerose (1). I en nylig registerstudie (2) ble insidensen av primær progressiv afasi (alle typer) beregnet til 1,14 per 100 000 personår, sammenlignet med en insidens på 35,7 per 100 000 personår for vanlig Alzheimers demens.

I en ofte sitert konsensusartikkel skilles det mellom tre varianter av primær progressiv afasi: semantisk variant, logopenisk variant og ikke-flytende/agrammatisk variant (3) (tabell 1). Ikke alle tilfeller av sykdommen passer inn i dette tredelte mønsteret, og det er foreslått en fjerde variant: blandet primær progressiv afasi (1). Klassifikasjonen er under stadig diskusjon. Noen forfattere kaller den semantiske varianten for *semantisk demens*, mens andre vil reservere denne betegnelsen til et mer omfattende sykdomsbilde (4). Den ikke-flytende varianten kalles også *progressive non-fluent aphasia* (PNFA). Det kan tenkes at nye undersøkelsesmetoder, f.eks. basert på bildedannende metoder som speiler utbredelsen av patologi i hjernen, vil gi en annen inndeling (5).

Tabell 1

Karakteristika for de ulike typene av primær progressiv afasi ut fra funksjonsutfall på ulike språktester (3).

Type	Taleflyt	Benevning	Repetisjon	Ordforståelse	Grammatikk
Semantisk	Normal	Svært dårlig	Normal	Nedsatt	Ganske normal
Logopenisk	Flytende, men brytes opp av ordleting	Nedsatt	Nedsatt	Normal	Normal
Ikke-flytende	Dårlig	Normal	Vansker med taleflyt	Normal	Dårlig

Formålet med denne artikkelen er å gi en kort oversikt over de ulike typene av primær progressiv afasi. Artikkelen er basert på et skjønnsmessig utvalg av nyere oversikts- og forskningsartikler, lærebokkapitler og forfatternes kliniske erfaring.

Utredning av språk- eller talevansker

Når en demenssykdom begynner med språk- eller talevansker som eneste symptom, er forfatterens kliniske erfaring at én av tre ting ofte skjer: 1) Pasienten får en afasidiagnose, men afasien antas å skyldes hjerneslag. 2) Pasienter som har Alzheimers sykdom med progressiv afasi, får feilaktig diagnosen frontotemporal demens, da mange kjenner til at språkvansker er et mulig symptom ved denne tilstanden. 3) Pasientens språkproblem blir fremstilt som «hukommelsessvikt», der svake resultater på verbale tester synes å støtte dette.

I motsetning til hva man tidligere har antatt, kan logopedisk behandling ha en tydelig positiv effekt ved primær progressiv afasi (6). Disse pasientene bør derfor henvises til logoped som er interessert i problemstillingen. Vi mener at det i vurderingen av kognitiv svikt bør inngå språklige tester og at pasienter med mistanke om språkforstyrrelse bør henvises til spesialklinikk av typen hukommelsesklinikk.

Semantisk variant

Legen spør: «Kan du fortelle meg noe om din bakgrunn?»

Pasienten svarer: «Bakgrunn, hva er det for noe?»

Kjerneproblemet ved den semantiske varianten av primær progressiv afasi er vansker med ordforståelse (semantikk), slik eksempelet over viser (3). Dette er den best definerte varianten hva gjelder både symptomer og funn, bildediagnostikk og nevropatologi. Betydningen av sjeldne ord forsvinner tidlig i sykdomsforløpet, etter hvert blir også mer vanlige ord uforståelige for pasienten. Pasientene utvikler uttalte vansker med benevning av bilder eller gjenstander. Den manglende ordforståelsen kan føre til at pasienten i løpet av en samtale spør om hva enkeltord betyr.

Derimot har pasienter med denne varianten som regel flytende spontantale med hovedsakelig korrekt grammatikk. Ved en vanlig samtale om dagligdagse ting vil man derfor ofte ikke merke noen språkvansker. Den episodiske hukommelsen er relativt intakt. Pasientene har ikke vansker med å fortelle om ting som har skjedd nylig, huske avtaler etc. Den sviktende ordforståelsen gir derimot dårlige resultater på verbale hukommelsestester.

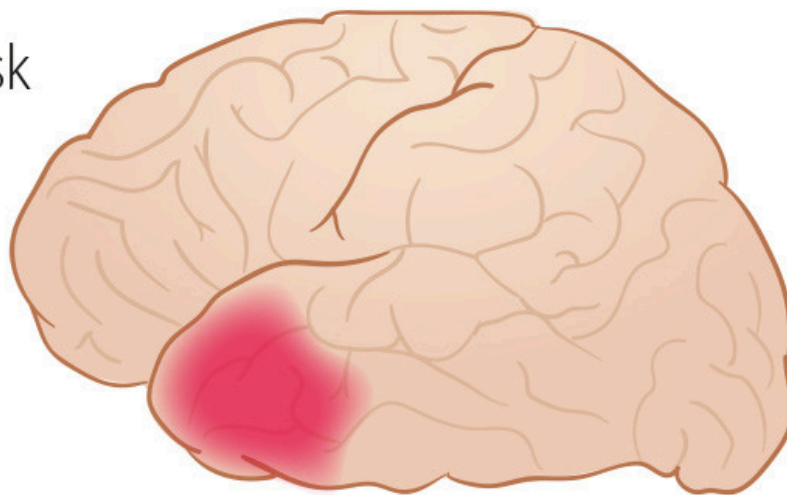
Andre trekk ved den semantiske varianten er svekket objektkunnskap samt overflatedysleksi og -dysgrafi. Svekket objektkunnskap innebærer manglende forståelse for hva gjenstander er eller brukes til. Overflatedysleksi betyr at ord leses slik de staves. *Geipe* blir lest med hard «g» (i stedet for å uttale det som det skal, /jeipe/), og *Bordeaux* som «bor-de-a-ux», i stedet for /bord'å/. Overflatedysgrafi innebærer at ord staves etter uttale. *Beige* og *giro* skrives som «besj» og «shiro».

Sykdomsutviklingen kan være langsom, men etter hvert blir språkproblemene mer omfattende. De fleste pasientene med denne typen av primær progressiv afasi utvikler frontotemporal demens av atferdsvarianten. Alternativt utvikles

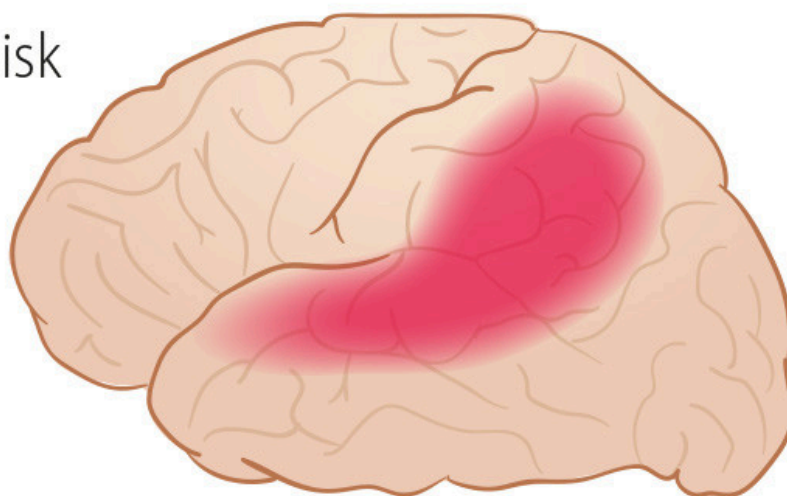
en semantisk demens med svikt i ansiktsgjenkjenning, objektgjenkjenning og mer omfattende vansker med semantikk [\(1, 7\)](#).

Magnetresonanstomografi (MR) og positronemisjonstomografi med ¹⁸F-fluorodeoksyglukose (FDG-PET) av hjernen viser henholdsvis atrofi og hypometabolisme i de fremre spissene av temporallappene, *temporalpolene*, oftest med en venstresidig overvekt (figur 1, tabell 2) [\(8\)](#). Karakteristiske MR-funn har god sensitivitet (98 %) og spesifisitet (93 %), og typiske funn ved FDG-PET angis å ha nærmere 100 % sensitivitet og spesifisitet [\(8\)](#). Ved analyse av demensmarkører i spinalvæske ser man ikke senket betaamyloid og forhøyet fosfotau som ved Alzheimers sykdom [\(9\)](#), men totaltau kan være lett forhøyet. Biomarkøren lettkjedet neurofilament (*neurofilament light chain*, NfL) er sterkt forhøyet [\(10\)](#). Ved obduksjon påvises i 80 % av tilfellene patologi med aggregater av patologisk forandret TAR-DNA-bindende protein (*transactive response DNA-binding protein 43 kDa*, TDP-43) [\(4, 8\)](#), en nevropatologi som også er vanlig ved frontotemporal demens og amyotrofisk lateral sklerose.

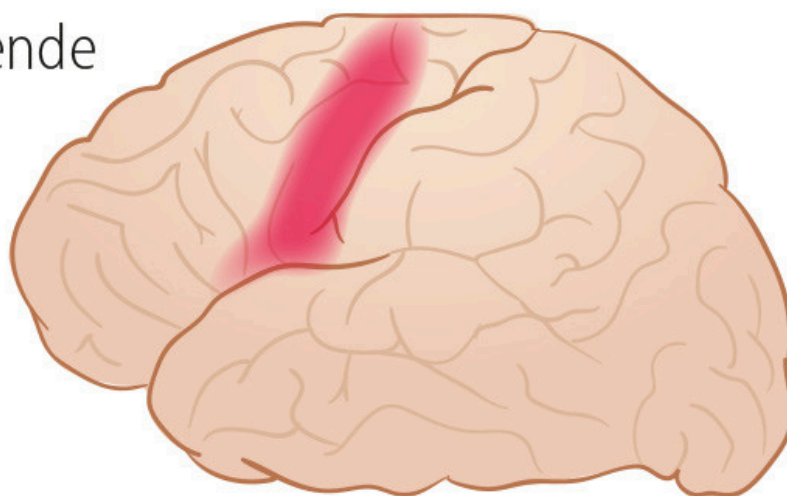
Semantisk



Logopenisk



Ikke-flytende



Figur 1 Forenklet fremstilling av utbredelse av hypometabolisme ved FDG-PET og atrofi på MR av hjernen ved ulike primær progressiv afasi-former. Illustrasjon: Illumedic

Tabell 2

Bakenforliggende demenstyper og skadeområde i hjernen ved ulike varianter av primær progressiv afasi (3, 8). TDP-43 = *transactive response DNA-binding protein 43 kDa*.

Afasivariant	Hyppigste bakenforliggende demenstype	Typisk skadeområde
Semantisk	Frontotemporal demens (TDP-43)	Temporalpolene
Logopenisk	Alzheimers sykdom (amyloid og hyperfosforylert tau). Sjelden: Demens med lewylegemer (synuklein)	Området rundt bakre del av den sylviske spalte (fissura Sylvii) på venstre side og/eller venstre parietallapp
Ikke-flytende/agrammatisk	Hyppigst: Frontotemporal demens (tau) Derneft: Alzheimers sykdom (amyloid og hyperfosforylert tau) eller frontotemporal demens (TDP-43)	Bakre, øvre del av frontallappen på venstre side

Logopenisk variant

Legen spør: «Kan du fortelle meg noe om din bakgrunn?»

Pasienten svarer: «Ja, du vet, jeg jobbet mange år på en sånn, en sånn, hva er det nå det heter? ... ja, du vet.»

Pasienter med den logopeniske varianten av primær progressiv afasi har typisk vansker med å finne ord, særlig substantiver, både i spontantale og ved benevning (3). De har også svekket evne til repetisjon av ord, setninger og tallrekker. Det er vanlig med fonologiske feil i spontantale og benevning. Språklyder utelates eller byttes om. Men de har vanligvis bevart forståelse av enkeltord, bevart objektkunnskap, bevart motorisk tale, normal setningsmelodi og grammatisk korrekt språk. Spontantalen brytes imidlertid opp av fonologiske feil og ordleting. Ordene erstattes av generelle beskrivelser som «den der tingen».

Denne varianten er oftest en språkvariant av Alzheimers demens (11), og etter hvert utvikler pasientene typiske symptomer på Alzheimers sykdom.

MR av hjernen har dårlig sensitivitet (57 %), men god spesifisitet (95 %) for denne varianten, mens FDG-PET angis å være mer sensitiv (92 %) og like spesifikk (94 %) (8). Typiske funn ved bildediagnostikk er venstresidig posterior perisylvisk eller parietal atrofi og hypometabolisme (figur 1, tabell 2) (3, 8).

Ved analyse av demensmarkører i spinalvæske ses typisk et Alzheimer-mønster, det vil si senket betaamyloid og forhøyet totaltau og fosfatta (9). NfL-markøren er også forhøyet, men ikke så høy som ved semantisk eller ikke-flytende progressiv afasi (10).

Ikke-flytende/agrammatisk variant

Legen spør: «Kan du fortelle meg noe om din bakgrunn?»

Pasienten svarer: «At ... jeg ... ensj- insj- ingeniør ... lenge.»

Dette er den mest sammensatte varianten av primær progressiv afasi og domineres av agrammatisme og/eller taleapraksi.

Agrammatisme innebærer at pasienten bruker korte setninger som mangler funksjonsord og bøyninger. Lette grammatiske vansker kan være tydeligere i skrift enn i tale. Den grammatiske forståelsen blir også svekket. Det gjelder spesielt lange eller komplekse setninger, negasjoner og passivkonstruksjoner. Ordforståelse og objektkunnskap er derimot intakt.

Taleapraksi innebærer et problem med taleflyt og uttale av språklyder (12). Talen er anstrengt og haltende, med varierende feil i språklyder. Pasienter og pårørende beskriver av og til dette som «å stamme». Pasienten prøver flere ganger å si samme ord, med ulike uttalefeil hver gang. Taleapraksi påvirker også prosodien (setningsmelodien) og betoning av ord, og talen fremstår som enstonig eller feilbetont. Pasienten kan ha samtidig oral apraksi, som betyr at han eller hun ikke klarer å smatte, klikke med tungen, hoste eller blåse på kommando.

Pasienter som bare har taleapraksi uten agrammatisme, har strengt tatt ikke afasi, og det har derfor vært foreslått å klassifisere dette som en egen diagnostisk enhet, kalt *primær progressiv taleapraksi* (4, 7).

For denne varianten er det større variasjon både i underliggende patologi og videre sykdomsprogresjon. Den vanligste underliggende nevropatologien er frontotemporal, lobær degenerasjon av tau-type (52 %), fulgt av amyloidpatologi av Alzheimer-type (25 %) og TDP-43-patologi (19 %) (8). Noen pasienter utvikler frontotemporal demens av atferdstypen, andre utvikler «Parkinson pluss-tilstander» med generelle motorikkforstyrrelser (for eksempel kortikobasalt syndrom). Utvikling til Parkinson pluss-tilstander er mer vanlig når det er taleapraksi som dominerer sykdomsbildet (4).

Pasientene har atrofi og hypometabolisme i bakre deler av pannelappen, fremfor alt i dominant hjernehalvdel (figur 1, tabell 2) (3, 8). Brocas område er oftest involvert. Dersom pasienten har taleapraksi, kan også premotoriske og motoriske cortex være involvert (4). MR av hjernen har lav sensitivitet (29 %), men bedre spesifisitet (91 %), mens FDG-PET av hjernen angis å ha 67 % sensitivitet og 92 % spesifisitet for diagnosen (8). Mønsteret av demensmarkører i spinalvæsken vil variere avhengig av underliggende nevropatologi.

Språklige tester

Noe forenklet kan man si at de funksjoner som er nevnt i tabell 1 er de man primært skal undersøke ved diagnostikk av primær progressiv afasi.

Taleflyt. Pasientens evne til taleflyt vurderes ved å lytte til hvordan pasienten snakker. En enkel test på taleflyt er å be pasienten å si «pa-ta-ka» raskt flere ganger etter hverandre. Normalt skal man kunne si 15 ± 5 «pataka» på ti

sekunder (13). Betydelige vansker med dette tyder på taleapraksi. Nylig er det også publisert en mer omfattende norsk test for taleapraksi (14).

Benevning. I denne testen viser man pasienten bilder og spør hva de forestiller. Det er viktig å skille mellom objektkunnskap (beskrive hva bildet forestiller) og benevning (klare å gi riktig benevning).

Repetisjon. Man sier ord og setninger av varierende lengde og ber pasienten repetere. For å øke vanskelighetsgraden kan man bruke nonsensord.

Ord- og begrepsforståelse. Pasienten blir spurt om hva ord betyr, gjerne noen lavfrekvente ord som for eksempel *offensiv*, *amatør* og *pedagog*. Man kan også teste begrepsforståelse med semantiske tester av typen pyramide- og palmetesten (15), som også finnes i en norsk utgave. Den består i å vise pasienten tre bilder eller ord, hvorav to hører sammen semantisk. For eksempel vises et bilde av en pyramide og under den en gran og en palme, så spør man pasienten om hvilken av de to bildene under som passer best sammen med det over.

Grammatikk. I denne testen skal man høre om pasienten klarer å lage fullstendige setninger ved beskrivelse av et bilde. Man kan også spørre om betydningen av grammatisk komplekse setninger: «Hunden som mannen løp etter, var gammel og grå. Hvem løp først?»

Lesing og skriving. Til slutt bør man teste pasientens evne til å lese en sammenhengende tekst og til å lese og skrive uregelmessig stavede ord.

Oppsummering

Det er flere typer demenssykdommer som kan debutere med språk- og/eller talevansker som eneste symptom. Disse demenssykdommene har et ulikt symptombilde, med ulike underliggende nevrologiske forandringer. Kunnskap om tilstandene, detaljert analyse av bildediagnostikk og målrettede kognitive tester for vurdering av språk og tale er viktige for å stille korrekt diagnose. Pasienter med primær progressiv afasi feildiagnostiseres ofte til å begynne med, eksempelvis ved at afasien antas å være forårsaket av et hjerneslag. Dersom primærutredningen gir mistanke om en språkforstyrrelse som ledd i en degenerativ demenssykdom, bør pasienten henvises til spesialisthelsetjenesten for ytterligere utredning. Logopedisk vurdering kan være nødvendig for korrekt diagnostikk, og logopedbehandling kan være effektiv når den rettes mot de spesifikke vanskene som pasienten har (6, 16).

Artikkelen er fagfellevurdert.

REFERENCES

1. Mesulam MM, Coventry C, Bigio EH et al. Nosology of Primary Progressive Aphasia and the Neuropathology of Language. *Adv Exp Med Biol* 2021; 1281: 33–49. [PubMed][CrossRef]

2. Mouton A, Plonka A, Fabre R et al. The course of primary progressive aphasia diagnosis: a cross-sectional study. *Alzheimers Res Ther* 2022; 14: 64. [PubMed][CrossRef]
3. Gorno-Tempini ML, Hillis AE, Weintraub S et al. Classification of primary progressive aphasia and its variants. *Neurology* 2011; 76: 1006–14. [PubMed][CrossRef]
4. Botha H, Josephs KA. Primary Progressive Aphasias and Apraxia of Speech. *Continuum (Minneapolis Minn)* 2019; 25: 101–27. [PubMed][CrossRef]
5. Matias-Guiu JA, Díaz-Álvarez J, Ayala JL et al. Clustering Analysis of FDG-PET Imaging in Primary Progressive Aphasia. *Front Aging Neurosci* 2018; 10: 230. [PubMed][CrossRef]
6. Cadório I, Lousada M, Martins P et al. Generalization and maintenance of treatment gains in primary progressive aphasia (PPA): a systematic review. *Int J Lang Commun Disord* 2017; 52: 543–60. [PubMed][CrossRef]
7. Poole ML, Brodtmann A, Darby D et al. Motor Speech Phenotypes of Frontotemporal Dementia, Primary Progressive Aphasia, and Progressive Apraxia of Speech. *J Speech Lang Hear Res* 2017; 60: 897–911. [PubMed][CrossRef]
8. Wasim A, McConathy JE, Love MN et al. Neuroimaging of Primary Progressive Aphasia Variants. *Neurographics* 2018; 8: 1–6. [CrossRef]
9. Olsson B, Lautner R, Andreasson U et al. CSF and blood biomarkers for the diagnosis of Alzheimer's disease: a systematic review and meta-analysis. *Lancet Neurol* 2016; 15: 673–84. [PubMed][CrossRef]
10. Gaetani L, Blennow K, Calabresi P et al. Neurofilament light chain as a biomarker in neurological disorders. *J Neurol Neurosurg Psychiatry* 2019; 90: 870–81. [PubMed][CrossRef]
11. Mendez MF. Early-onset Alzheimer Disease and Its Variants. *Continuum (Minneapolis Minn)* 2019; 25: 34–51. [PubMed][CrossRef]
12. Duffy JR. *Motor Speech Disorders: Substrates, Differential Diagnosis, and Management*. St Louis, MO: Elsevier, 2019.
13. Östberg P, Bogdanović N, Wahlund L-O. Articulatory agility in cognitive decline. *Folia Phoniatr Logop* 2009; 61: 269–74. [PubMed][CrossRef]
14. Feiken J, Jonkers R. *Diagnostisk verktøy for taleapraksi. DIAS*. Oslo: Novus forlag, 2020.
15. Howard DM, Patterson K. *Pyramide- og palmetesten*. Oslo: Novus forlag, 2005.
16. Norvik M, Winsnes I, Bekkhus-Wetterberg P et al. Hva er primær progressiv afasi (PPA) – og hva har det å si for oss logopedar? *Norsk tidsskrift for logopedi* 2021; 2: 18–25.

Publisert: 21. november 2022. Tidsskr Nor Legeforen. DOI: 10.4045/tidsskr.22.0100
Mottatt 5.2.2022, første revisjon innsendt 21.8.2022, godkjent 19.9.2022.
Publisert under åpen tilgang CC BY-ND. Lastet ned fra tidsskriftet.no 5. juli 2026.