

---

# Melanom – utredning og primærbehandling

---

## KLINISK OVERSIKT

ÅSHILD BERENTZEN

ashild.berentzen@gmail.com

Seksjon for onkologisk plastikkirurgi

Avdeling for plastikk- og rekonstruktiv kirurgi

Oslo universitetssykehus, Radiumhospitalet

og

Avdeling for plastikk-, hånd- og rekonstruktiv kirurgi

Nasjonalt brannskadesenter

Haukeland universitetssjukehus

Forfatterbidrag: idé, utforming/design, litteratursøk, figurer, utarbeiding/revisjon av manus og godkjenning av innsendte manusversjon.

Åshild Berentzen er spesialist i plastikkirurgi og overlege.

Forfatteren har fylt ut ICMJE-skjemaet og oppgir ingen interessekonflikter.

TRINE BREVIG

Avdeling for patologi, hudgruppen

Oslo universitetssykehus, Rikshospitalet

Forfatterbidrag: idé, utforming/design, litteratursøk, figurer, utarbeiding/revisjon av manus og godkjenning av innsendte manusversjon.

Trine Brevig er spesialist i patologi og overlege med fagansvar for hudpatologi.

Forfatteren har fylt ut ICMJE-skjemaet og oppgir ingen interessekonflikter.

ROBERT HERMANN

Seksjon for onkologisk plastikkirurgi

Avdeling for plastikk- og rekonstruktiv kirurgi

Oslo universitetssykehus, Radiumhospitalet

Forfatterbidrag: utarbeiding/revisjon av manus og godkjenning av innsendte manusversjon.

Robert Hermann er spesialist i plastikkirurgi og overlege. Forfatteren har fylt ut ICMJE-skjemaet og oppgir ingen interessekonflikter.

TRULS RYDER

Seksjon for onkologisk plastikkirurgi  
Avdeling for plastikk- og rekonstruktiv kirurgi  
Oslo universitetssykehus, Radiumhospitalet  
og

Avdeling for plastikk- og rekonstruktiv kirurgi  
Oslo universitetssykehus

Forfatterbidrag: utarbeiding/revisjon av manus og godkjenning av innsendte manusversjon.

Truls Ryder er spesialist i plastikkirurgi og overlege, avdelingsleder og medlem av Norsk Melanomgruppe.

Forfatteren har fylt ut ICMJE-skjemaet og oppgir ingen interessekonflikter.

ANNA K. WINGE-MAIN

Seksjon for hode-hals-onkologi  
Avdeling for kreftbehandling  
Oslo universitetssykehus, Radiumhospitalet  
Forfatterbidrag: idé, utforming/design, litteratursøk, figurer, utarbeiding/revisjon av manus og godkjenning av innsendte manusversjon.

Anna K. Winge-Main er spesialist i onkologi, overlege og nestleder av Norsk Melanomgruppe.

Forfatteren har fylt ut ICMJE-skjemaet og oppgir følgende interessekonflikter: Hun har mottatt foredragshonorar fra BMS, MDS, Pfizer og Novartis.

---

**Melanom er en relativt vanlig diagnose, både i primær- og spesialisthelsetjenesten. Pågående forskning og nytt kunnskapsgrunnlag gjør at anbefalingene for utredning og behandling endres kontinuerlig. Dette kan føre til usikkerhet hos leger som ikke behandler denne pasientgruppen regelmessig. Med denne kliniske oversikten ønsker vi å gi et sammendrag over de siste anbefalingene, primært rettet mot allmennleger, hudleger og leger på lokalsykehus.**

Melanom er en av de vanligste kreftformene i Norge, og forekomsten har vært sterkt økende siden 1960-tallet. Dette er nå, etter bryst- og testikkelkreft, den nest vanligste kreftformen hos kvinner og menn 25–49 år [\(1\)](#). Melanom med spredning var tidligere ansett som en uhelbredelig sykdom med relativt kort forventet levetid, men utviklingen innen behandling har de siste ti årene ført til at pasientene nå lever betydelig lenger.

Formålet med denne artikkelen er å gi en kortfattet oppsummering av utredning og behandling basert hovedsakelig på det norske handlingsprogrammet for maligne melanomer [\(2\)](#), søk etter relevante artikler i PubMed og forfatterens egne kliniske erfaringer.

---

## Epidemiologi

I 2020 ble det registrert 2 770 nye tilfeller av melanom i Norge, 1 439 tilfeller hos menn og 1 331 hos kvinner. Samme år døde 295 personer med diagnosen [\(3\)](#). Den høye mortaliteten skyldes i hovedsak sen diagnostisering og mer avansert stadium på diagnosetidspunktet [\(4\)](#). Skade som følge av ultrafiolett stråling fra soleksponering er den største risikofaktoren, og personer med lys hudtype (Fitzpatrick-hudtype 1 og 2) er særlig utsatt grunnet lite melanin i huden og dermed mindre solbeskyttelse. Andre risikofaktorer er familiehistorie med melanom og antall nevi (vanlige og atypiske). Personer med feil i *CDKN2A*-genet og *CDK4*-genet har betydelig forhøyet melanomrisiko [\(2, 5\)](#). Vi anbefaler at disse pasientene, samt pasienter med familiær opphopning av melanom, tilbys årlig kontroll hos hudlege, førstnevnte gruppe med digital dermatoskopi om mulig [\(5\)](#).

En metaanalyse fra 2012 konkluderte med at bruk av solarium ga en signifikant økt relativ risiko for utvikling av melanom, som ble større med antall ganger man tok solarium samt ved aldersdebut < 35 år [\(6\)](#).

---

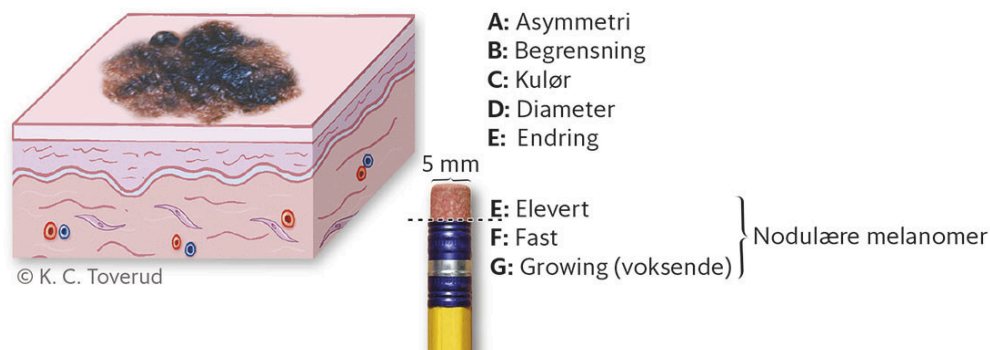
## Forebygging

Forebyggende arbeid er viktig. Australia, som har verdens høyeste insidens og mortalitet av melanom, har siden 1980-tallet drevet aktivt opplysningsarbeid om solbeskyttelse. Dette har ført til at insidensen og mortaliteten i gruppen under 40 år har sunket [\(7\)](#). Kunnskap om solvettregler samt egenundersøkelse og tidlig kontakt med lege ved endring av nevi er enkle tiltak som bedrer prognosen.

# Diagnostikk

## Klinisk vurdering

Det er viktig å ta opp en god anamnese med familiehistorikk og soleksponering samt undersøke hudtype hos pasienter som oppsøker fastlege med en hudlesjon. De fleste melanomer oppstår de novo i melanocytter i normalt pigmentert hud, mens rundt 30 % oppstår i eksisterende nevi (8). Melanom kjennetegnes ved asymmetri, ujevn avgrensning og pigmentering, størrelse og endring (vekst, blødning og kløe). Noen melanomer er upigmenterte. Tilstedeværelse av et eller flere kriterier i ABCDE-regelen kan brukes for å identifisere pigmenterte lesjoner som kan være maligne. Nodulære melanomer har ofte andre karakteristika og kan identifiseres ved hjelp av EFG-regelen (figur 1).

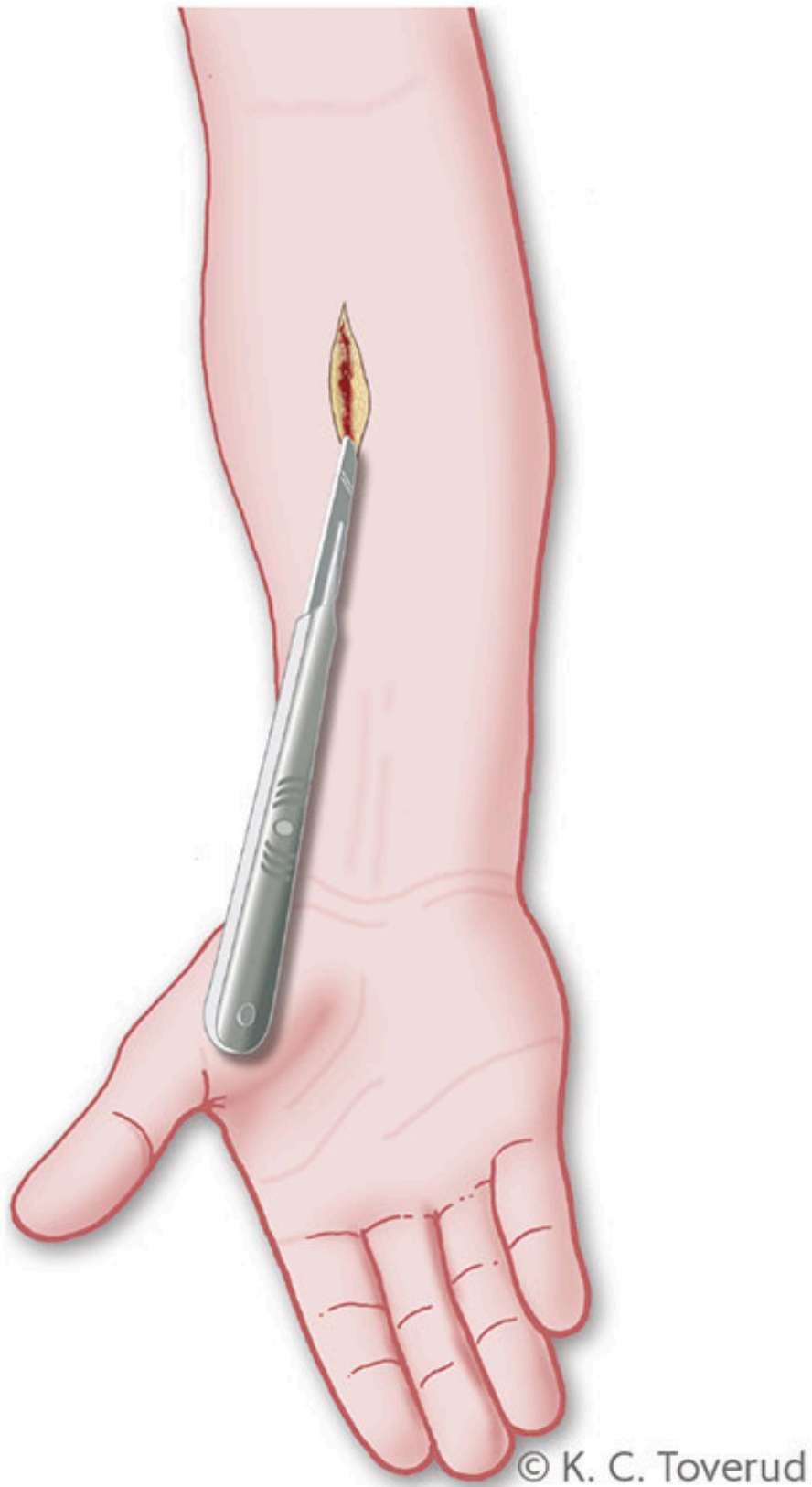


**Figur 1** ABCDE/EFG-regelen.

Vanligste lokalisasjon for melanom er trunkus hos begge kjønn samt underekstremiteter hos kvinner (3). Ved mistenkt melanom bør det palperes etter lymfeknutemetastaser. Sensitiviteten for klinisk diagnostisering av melanom av erfaren hudlege er ca. 70 %, dette øker noe ved bruk av dermatoskop (9).

## Eksisjon av mistenkt melanom

Eksisjon utføres primært hos fastlege eller hudlege med 2–5 mm margin og fettpute under (2). Hudsnittet på ekstremiteter orienteres vertikalt, noe som gir mindre tensjon ved senere utvidet eksisjon (figur 2). Det skal ikke tas stanse- eller avskrapbiopsi. Ved store tumorer, der eksisjon med direkte lukning ikke er mulig eller medfører store kosmetiske konsekvenser, kan stansebiopsi aksepteres. Fjerning av nevi med laser skal ikke gjøres.



**Figur 2** Ved eksisjonsbiopsi på ekstremiteter orienteres snittet vertikalt for å minske tensjonen i arret, særlig ved behov for senere reeksisjon.

Preparatet legges på formalin og sendes en patologiavdeling merket «pakkeforløp kreft». Patologiremissen skal inneholde informasjon om lokalisasjon ( gjerne tegning), grad av malignitetsmistanke og om pasienten tidligere har hatt melanom. Det siste er viktig i forhold til vurdering om det er nytt melanom eller metastase.

### Spesielle lokalisasjoner

Vurdering av pigmentforandringer under neglen forutsetter erfaring med prøvetaking og diagnostikk. Melanom kan gi pigmentert bånd i neglen, med eller uten samtidig pigmentering av huden proksimalt (Hutchinsons tegn), fortykket negl med destruksjon, løfting av neglen, sår og smerter (10). Suspekke pigmentforandringer under neglen samt nevi på fotsåle eller i håndflate (akrale nevi) bør henvises kirurg for eksisjon.

Melanom kan også forekomme i kroppens slimhinner og i øyet. Slike lesjoner er sjeldne, vanskelige å behandle, har dårlig prognose og bør behandles og følges opp av øyelege, kirurg eller onkolog med særlig erfaring med melanom (2).

### Patologi

Mikroskopisk undersøkelse av tumor ved patolog er gullstandard i diagnostikken, inkludert eventuelt immunhistokjemisk undersøkelse og mutasjonsanalyser (11). Melanom inndeles i flere subtyper, hvorav hovedgruppene er superfisielt spredende melanom, nodulært melanom, lentigo maligna-melanom og akralt melanom. WHOs inndeling med frekvens av kumulativ solskade og onkogene mutasjoner brukes ikke i Norge i dag (2, 12).

Patologisvaret bør inneholde histologisk subtype, eventuelle in situ-forandringer, vekstfase, eventuell ulcerasjon, infiltrasjonsdybde (Clarks nivå 1 - 5), tumortykkelse (Breslows tykkelse), mitosetall per mm<sup>2</sup>, eventuell kar- eller nerveinnvekst, regresjon, tumorinfiltrerende lymfocytter, mikroskopiske satellitter eller in transit-metastaser samt avstand til reseksjonsrender for melanom in situ og for melanom (2, 11, 13).

---

## Kirurgi ved påvist melanom

Ved påvist melanom informeres pasienten om patologisvaret og henvises under «pakkeforløp kreft» til en kirurgisk avdeling. Pasienten vurderes og utredes basert på primærtumors tykkelse, subtype og lokalisasjon. Deretter utføres utvidet eksisjon med 1–2 cm fri makroskopisk margin, ned til underliggende muskelfascie (tabell 1) (14). I nasjonalt handlingsprogram for melanom er det fortsatt anbefalt inntil 3 cm margin, men dette er i skrivende stund under revisjon (2). Ved melanom in situ anbefales eksisjonsmargin på 5 mm (2). De omtalte marginene er ikke absolutte. Man må ta hensyn til tumors vekstmåte og nærliggende kritiske strukturer og estetikk, særlig i ansiktet.

---

### Tabell 1

Eksisjonsmarginer i henhold til Curti og Faries (14).

Tumortype og tykkelse	Margin
Melanom in situ	0,5 cm
Melanom ≤ 2 mm	1 cm
Melanom > 2 mm	2 cm
Desmoplastisk melanom	2 cm

Ved reeksisjon må preparatet merkes for orientering, og patolog må få informasjon om melanomets subtype, lokalisasjon, tumortykkelse og om tumor i utgangspunktet var fritt fjernet eller ikke. Ved desmoplastisk melanom kan histologiske funn likne arrvev, og resttumor kan oversees dersom opplysning om denne subtypen mangler (13). Ved påvist resttumor bør man vurdere om dette medfører endring av tumortykkelse.

## Vaktpostlymfeknutediagnostikk

I dag tilbys vaktpostlymfeknutediagnostikk ved tumortykkelse over 1 mm, og den utføres i samme seanse som utvidet eksisjon (9). Det angis at 20 % av pasientene med tumortykkelse 1–4 mm har metastase i vaktpostlymfeknute(n). Av disse har 15–20 % spredning til ytterligere lymfeknuter i samme regionale lymfeknutestasjon (15).

Funnraten av positiv vaktpostlymfeknute er liten ved tumortykkelse under 0,8 mm (pT1a), og prosedyren skal ikke tilbys denne pasientgruppen. Unge pasienter med tumortykkelse på 0,8–1,0 mm med ulcerasjon eller mitoser kan vurderes i multidisiplinært team for vaktpostlymfeknutediagnostikk (2).

Utvidet eksisjon og vaktpostlymfeknutediagnostikk utføres som regel dagkirurgisk med preoperativ lymfoscintigrafi og enfotonstomografi (SPECT)-CT dagen før. Peroperativt brukes gammaprobe og eventuelt patentblått for å lokalisere vaktpostlymfeknuter, som kan være utfordrende å finne, spesielt på halsen. Pasienter med melanom i hode/halsregion kan derfor henvises til universitetssykehus for slik diagnostikk. Dersom vaktpostlymfeknuten ikke ligger tilgjengelig for kirurgi, kan pasienten henvises for ultralydundersøkelse med eventuelt finnålsaspirasjonscytologi ved funn av suspekt lymfeknute. Preparat(ene) sendes til diagnostikk hos patolog.

Ved funn av metastase i vaktpostlymfeknute kan tilleggsbehandling være aktuelt. Pasientene diskuteres i multidisiplinært team. Faktorer som primærtumors aggressivitet (Breslow-tykkelse, ulcerasjon, antall mitoser) samt størrelse på metastasefokus i lymfeknuten og komorbiditet, avgjør videre oppfølging og behandling.

Tidligere var kompletterende lymfeknutedisseksjon standardbehandling for å hindre regionalt residiv og ytterligere spredning av sykdommen. I dag anbefales ikke dette lenger rutinemessig (16, 17).

---

## Oppfølging og adjuvant behandling

For pasienter med melanom i stadiene I og II (18) har vi i dag ikke noe tilbud om adjuvant behandling. Internasjonalt er det flere fase 3-studier for pasienter med melanom i stadiene IIB og IIC (19), og i USA er immunterapi godkjent for disse pasientene (20).

Første kontroll av pasientene skal foregå hos hudlege tre måneder etter reseksjonen. For pasienter med melanom i stadium IA og pasienter med in situ-melanom anbefales kun denne kontrollen. Videre kontroller for lavrisikopasienter (dvs. stadium IB–IIA) kan foregå hos fastlege hver 6. måned i fem år. Ved disse kontrollene undersøkes arr etter tidligere eksisjon, regionale lymfeknutestasjoner og generell inspeksjon av huden.

Pasienter med høyere risiko for residiv (dvs. stadium IIB–IIC) skal følges opp av hudlege hver 6. måned i fem år. I tillegg anbefales lokoregional ultralydundersøkelse hver 6. måned i tre år og positronemisjonstomografi (PET)-CT etter 12, 24 og 36 måneder. MR caput tas ved klinisk mistanke om hjernemetastaser (2).

Adjuvant behandling med immunterapi eller signalhemmere (BRAF- og MEK-hemmere) er godkjent for bruk ved melanom i stadium III–IV (21–23). Behandling bør startes innen tolv uker etter operasjonsdato og gis inntil ett år etter fullstendig reseksjon av melanom i stadium III og IV. Disse pasientenes behandling følges opp av onkolog med særlig erfaring med melanom.

---

## Lokale residiv og metastaser

Lokalt residiv defineres som tumorvekst i eller under arret etter primæreseksjon. Tumorer lokalisert < 2 cm fra primærraret benevnes satellittmetastaser, mens in transit-metastaser er lokalisert mellom primærraret og regional lymfeknutestasjon (2).

Melanom kan residivere flere tiår etter primærdiagnose. En ny tumor eller forstørret lymfeknute hos en tidligere melanompasient bør alltid utredes med cytologisk prøve, og fastlegen kan henvise pasienten til dette. Kirurgisk behandling er førstevalg ved lokoregionalt residiv. Ofte startes også adjuvant behandling hos onkolog.

---

## Oppsummering

Melanom er en alvorlig kreftsykdom som kan metastasere til alle organer. I Norge har kreftformen stigende insidens og relativt høy mortalitet. Bedre behandlingstilbud gjør nå at flere lever lenger med diagnosen. Kirurgi er fortsatt førstevalg ved primært melanom og lokoregionalt residiv. Patolog trenger gode opplysninger for å stille korrekt diagnose. Adjuvant behandling

tilbys pasienter med melanom i stadium III og IV for å redusere risikoen for residiv. Det viktigste for å redusere insidens og mortalitet er forebygging, tidlig diagnose og korrekt primærbehandling.

---

*Artikkelen er fagfellevurdert.*

---

## REFERENCES

1. Kreftregisteret. Melanom i hud.  
<https://www.kreftregisteret.no/Temasider/kreftformer/melanom/> Lest 9.5.2021.
2. Helsedirektoratet. Maligne melanomer – handlingsprogram. Nasjonal faglig retningslinje.  
<https://www.helsedirektoratet.no/retningslinjer/maligne-melanomer-handlingsprogram> Lest 9.5.2021.
3. Nasjonalt kvalitetsregister for melanom. Årsrapport 2020.  
<https://www.kvalitetsregistre.no/sites/default/files/2021-10/%C3%85rsrapport%20Nasjonalt%20kvalitetsregister%20for%20melanom%202020.pdf> Lest 7.9.2022.
4. Robsahm TE, Helsing P, Nilssen Y et al. High mortality due to cutaneous melanoma in Norway: a study of prognostic factors in a nationwide cancer registry. *Clin Epidemiol* 2018; 10: 537–48. [PubMed][CrossRef]
5. Haenssle HA, Korpas B, Hansen-Hagge C et al. Selection of patients for long-term surveillance with digital dermoscopy by assessment of melanoma risk factors. *Arch Dermatol* 2010; 146: 257–64. [PubMed][CrossRef]
6. Boniol M, Autier P, Boyle P et al. Cutaneous melanoma attributable to sunbed use: systematic review and meta-analysis. *BMJ* 2012; 345: e4757. [PubMed][CrossRef]
7. Aitken JF, Youlden DR, Baade PD et al. Generational shift in melanoma incidence and mortality in Queensland, Australia, 1995-2014. *Int J Cancer* 2018; 142: 1528–35. [PubMed][CrossRef]
8. Pampena R, Kyrgidis A, Lallas A et al. A meta-analysis of nevus-associated melanoma: Prevalence and practical implications. *J Am Acad Dermatol* 2017; 77: 938–945.e4. [PubMed][CrossRef]
9. Gachon J, Beaulieu P, Sei JF et al. First prospective study of the recognition process of melanoma in dermatological practice. *Arch Dermatol* 2005; 141: 434–8. [PubMed][CrossRef]
10. DermNet. Melanoma of the nail unit.  
<https://dermnetnz.org/topics/melanoma-of-the-nail-unit> Lest 12.5.2022.
11. Swetter SM, Thompson JA, Albertini MR et al. NCCN Guidelines® Insights: Melanoma: Cutaneous, Version 2.2021. *J Natl Compr Canc Netw* 2021; 19: 364–76. [PubMed][CrossRef]

12. Verdens helseorganisasjon. WHO Classification of skin tumours. Lyon: WHO,2018: 66-75. <https://publications.iarc.fr/Book-And-Report-Series/Who-Classification-Of-Tumours/WHO-Classification-Of-Skin-Tumours-2018> Lest 7.9.2022.
13. Busam G, Scolyer. Pathology of melanocytic tumors. Elsevier 2019; 398-9.
14. Curti BD, Faries MB. Recent Advances in the Treatment of Melanoma. *N Engl J Med* 2021; 384: 2229–40. [PubMed][CrossRef]
15. Yao K, Balch G, Winchester DJ. Multidisciplinary treatment of primary melanoma. *Surg Clin North Am* 2009; 89: 267–81, xi. [PubMed][CrossRef]
16. Leiter U, Stadler R, Mauch C et al. Final Analysis of DeCOG-SLT Trial: No Survival Benefit for Complete Lymph Node Dissection in Patients With Melanoma With Positive Sentinel Node. *J Clin Oncol* 2019; 37: 3000–8. [PubMed][CrossRef]
17. Broman KK, Hughes TM, Dossett LA et al. Surveillance of Sentinel Node-Positive Melanoma Patients with Reasons for Exclusion from MSLT-II: Multi-Institutional Propensity Score Matched Analysis. *J Am Coll Surg* 2021; 232: 424–31. [PubMed][CrossRef]
18. Gershenwald JE, Scolyer RA, Hess KR et al. Melanoma staging: Evidence-based changes in the American Joint Committee on Cancer eighth edition cancer staging manual. *CA Cancer J Clin* 2017;67(6):472-92.
19. Luke JJ, Ascierto PA, Carlino MS et al. KEYNOTE-716: Phase III study of adjuvant pembrolizumab versus placebo in resected high-risk stage II melanoma. *Future Oncol* 2020; 16: 4429–38. [PubMed][CrossRef]
20. U.S. Food and Drug Administration. FDA approves pembrolizumab for adjuvant treatment of Stage IIB or IIC melanoma. <https://www.fda.gov/drugs/resources-information-approved-drugs/fda-approves-pembrolizumab-adjuvant-treatment-stage-iib-or-iic-melanoma> Lest 31.8.2022.
21. Weber J, Mandala M, Del Vecchio M et al. Adjuvant Nivolumab versus Ipilimumab in Resected Stage III or IV Melanoma. *N Engl J Med* 2017; 377: 1824–35. [PubMed][CrossRef]
22. Eggermont AMM, Blank CU, Mandala M et al. Adjuvant Pembrolizumab versus Placebo in Resected Stage III Melanoma. *N Engl J Med* 2018; 378: 1789–801. [PubMed][CrossRef]
23. Long GV, Hauschild A, Santinami M et al. Adjuvant Dabrafenib plus Trametinib in Stage III BRAF-Mutated Melanoma. *N Engl J Med* 2017; 377: 1813–23. [PubMed][CrossRef]

---

Publisert: 24. oktober 2022. Tidsskr Nor Legeforen. DOI: 10.4045/tidsskr.22.0043  
Mottatt 14.1.2022, første revisjon innsendt 23.5.2022, godkjent 7.9.2022.

