
Akutt uterusinversjon

KORT KASUISTIKK

GUILLERMO REBOLLEDO

guillermo.rebolledo@unn.no

Avdeling for fødselshjelp og kvinnesykdommer

Universitetssykehuset Nord-Norge

Guillermo Rebolledo er ph.d., spesialist i fødselshjelp og kvinnesykdommer og er overlege.

Forfatteren har fylt ut ICMJE-skjemaet og oppgir ingen interessekonflikter.

INGARD NILSEN

Avdeling for fødselshjelp og kvinnesykdommer

Universitetssykehuset Nord-Norge

Ingard Nilsen er spesialist i fødselshjelp og kvinnesykdommer og er avdelingsoverlege.

Forfatteren har fylt ut ICMJE-skjemaet og oppgir ingen interessekonflikter.

MARIT FALKEGÅRD

Avdeling for fødselshjelp og kvinnesykdommer

Universitetssykehuset Nord-Norge

Marit Falkegård er lege i spesialisering.

Forfatteren har fylt ut ICMJE-skjemaet og oppgir ingen interessekonflikter.

TORILL AARSETH

Avdeling for fødselshjelp og kvinnesykdommer

Universitetssykehuset Nord-Norge

Torill Aarseth er lege i spesialisering.

Forfatteren har fylt ut ICMJE-skjemaet og oppgir ingen interessekonflikter.

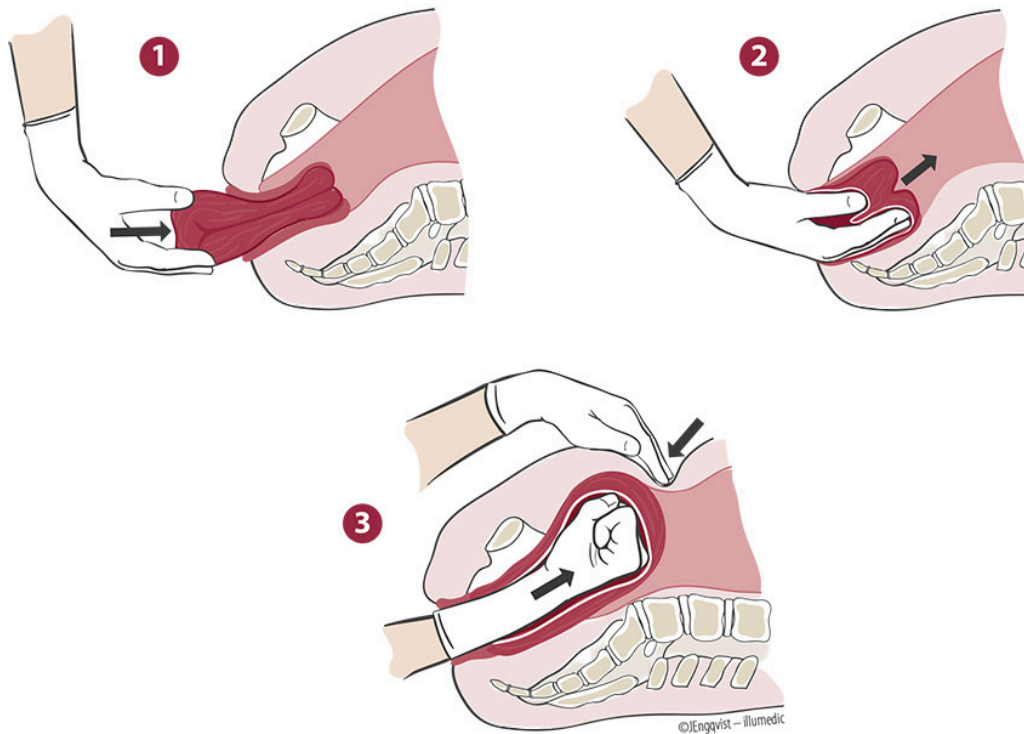
Akutt uterusinversjon er en sjelden, men alvorlig fødselskomplikasjon. Tilstanden kan forårsake betydelig blødning og utvikling av sirkulatorisk sjokk.

En førstegangsfødende i 20-årene ble innlagt ved fødeavdelingen med spontan fødselsstart i svangerskapsuke 41. Hun hadde ingen tidligere underlivs- eller bukinngrep. På rutineultralyd fant man morkakefeste med hovedvekt i livmortoppen (fundus uteri). Kontroller på fødepoliklinikken viste normale ultralydfunn. Hun hadde utviklet invalidiserende bekkenløsning, men for øvrig var svangerskapet normalt.

Det var normal framgang i fødselens første og andre stadium. Etter 40 minutter med aktiv trykking fikk fosteret bradykard hjerteaksjon med frekvens 90–100 slag per minutt, hvorpå jordmor anla episiotomi for raskere forløsning av barnet. Under forløsning av hodet stoppet framgangen når halve hodet var utenfor skjedeåpningen. Assisterende jordmor la trykk mot livmortoppen, og det fødtes en gutt på 4 390 g med apgarskår 9–10–10.

Deretter ble det utført aktiv forløsning av morkaken i henhold til avdelingsrutinene, og kvinnen fikk 10 IE oksytocin intramuskulært. Etter 15 minutter dro jordmor forsiktig i navlesnoren. Hun bemerket at morkaken satt godt fast i livmortoppen og avventet derfor ytterligere tiltak. Om lag 30 minutter etter fødselen fikk kvinnen trykketrang, og morkaken var nå synlig i vaginalåpningen. Kvinnen ble oppfordret til å trykke, og jordmoren dro forsiktig i navlesnoren. Hele morkaken kom ut av skjedeåpningen, men kvinnen fikk umiddelbart sterke smerter. Jordmor kjente at det var «noe hardt» inne i morkaken. Vakthavende gynekologer ble tilkalt og stadfestet at det forelå total uterusinversjon.

Gynekologisk bakvakt forsøkte manuell reposisjonering av livmoren på fødestuen, men dette lot seg ikke gjøre grunnet sterke smerter hos kvinnen. Nødkirurgialarm ble utløst og kvinnen ble overflyttet til operasjonsstue og lagt i narkose uten komplikasjoner. Hun var sirkulatorisk stabil. Gynekologisk bakvakt la inn blærekateter og utførte en ukomplisert manuell reposisjonering av livmoren ved hjelp av Johnsons manøver (figur 1). Gynekologisk primærvakt gjorde abdominal ultralyd mens bakvakt utførte manuell uthenting av morkaken. Det tilkom total uterusatoni med kraftig blødning. Kvinnen var fortsatt sirkulatorisk stabil.



Figur 1 Skjematisk fremstilling av Johnsons manøver.

Gynekologisk bakvakt utførte bimanuell uteruskompresjon, og kvinnen fikk 10 IE oksytocin og 1 g traneksamsyre intravenøst. Bakvakten anla deretter Bakri-ballong med 500 mL saltvann i livmorhulen, det ble lagt kompresser i skjeden for å forhindre ballongkateteret i å skli ut av livmorhalsen, og man startet med intravenøst forsterket oksytocindrypp. Det var nå 30 minutter siden nødkirurgialarmen ble utløst, og blødningen var avtagende. Gynekologene sydde episiotomien, og kvinnen fikk antibiotikaproylaks med 1,5 g metronidazol og 1,5 g cefuroksim intravenøst. Total blødningsmengde ble estimert til 5 500 mL, og kvinnen fikk totalt fire poser erytrocytter (SAG), to poser plasma og en pose trombocyttkonsentrat under inngrepet. Hun ble overflyttet til intensivavdeling mens hun fortsatt var intubert og under pågående propofolinfusjon.

Like etter ankomst på intensivavdelingen ble hun ekstubert.

Hemoglobinverdien var da 9,0 g/dL (referanseområde 11,5–16,0 g/dL), og hun var fremdeles sirkulatorisk stabil. Hun fikk ytterligere tre SAG-poser og to plasmaposer.

Første postoperative dag sank hemoglobinnivået til 7,7 g/dL. Hun fikk ytterligere tre SAG-poser, med påfølgende hemoglobinstigning til 9,9 g/dL. Bakri-ballongen ble fjernet av gynekolog etter 24 timer. Kvinnen var da våken, sirkulatorisk stabil, smertepreget og hadde normal vaginalblødning. Hun ble utskrevet fra barselavdelingen fem dager etter fødselen, med hemoglobinnivå 9,8 g/dL.

På etterkontroll hos gynekolog fire uker etter fødselen rapporterte kvinnen om ubehag i nedre del av magen. Dette avtok spontant etter noen uker. Hun kontaktet fastlegen fordi renselsesblødningen varte i flere måneder, og hun ble derfor tilsett av gynekolog fire måneder etter forløsningen. Gynekologen fant normale funn på celleprøve fra livmorhals og på transvaginal ultralyd av livmor og eggstokker. Vaginalblødningen opphørte syv måneder etter fødsel.

Diskusjon

Akutt uterusinversjon er en fødselskomplikasjon der det etter forløsning skjer en total eller delvis invaginering av livmørtoppen, slik at innsiden av livmoren helt eller delvis vrenses ut. Akutt uterusinversjon er sjelden (0,5–3 tilfeller per 10 000 forløsninger) og er assosiert med høy morbiditet og mortalitet [\(1\)](#).

Tilstanden er oftest idiopatisk. I over halvparten av tilfellene kan man ikke identifisere én utløsende faktor [\(2\)](#).

I litteraturen beskrives flere risikofaktorer, herunder førstegangsfødsel, stort barn, riehemmende medikamenter, langvarig fødsel, styrtfødsel, alvorlig svangerskapsforgiftning, fastsittende morkake, uterus misdannelser, trykk mot livmørtoppen og overdreven bruk av medikamenter som øker uterustonuss (prostaglandiner, oksytocin) før morkaken forløses [\(3\)](#). Andre faktorer kan være svakt bindevev, morkakefeste i livmørtoppen, kort navlesnor, uterusvulster og tidligere uterusinversjon [\(4\)](#).

I vårt tilfelle var kvinnen førstegangsfødende, morkaken var festet i livmørtoppen og barnet var stort. Disse risikofaktorene, kombinert med trykk mot livmørtoppen under fødsel, kan ha bidratt til uterusinversjon hos denne kvinnen.

Diagnosen er klinisk og bør alltid vurderes ved blødning, hypovolemisk sjokk og lave magesmerter i fødselens tredje stadium. Behandlingen er å reposisjonere livmoren raskest mulig ved hjelp av manuelle manøvre eller kirurgi og samtidige tiltak for å korrigere blodtap.

I litteraturen beskrives flere metoder for manuell reposisjonering av livmoren, og dr. Johnson var den første til å beskrive en slik metode [\(2\)](#). Ved Johnsons manøvre skyver gynekologens hånd livmørtoppen tilbake gjennom overgangen mellom livmor og livmorhals. Samtidig skyves livmoren opp gjennom skjeden og opp av bekkenet til den er posisjonert like over pasientens navlenivå. Gynekologens hånd holdes slik inne i livmorhulen i 3–5 minutter for å forebygge tilbakefall (figur 1).

Jo raskere livmørtoppen reposisjoneres, jo større er sjansen for å lykkes uten å ty til kirurgi. Når diagnosen stilles, bør man derfor umiddelbart forsøke manuell reposisjonering. Vi forsøkte Johnsons manøvre allerede på fødestuen, men dette lot seg som sagt ikke gjennomføre. Forsøk på å løsne morkaken vil kunne forsterke blødningen og bør derfor først gjøres etter vellykket reposisjonering av livmoren [\(1\)](#). Abdominal ultralyd er et godt hjelpemiddel for å kontrollere riktig uterusposisjon.

For å forebygge tilbakefall og uterusatoni anbefales kontinuerlig intravenøs oksytocininfusjon ett døgn etter vellykket reposisjonering [\(1\)](#), og man kan også vurdere ballongtamponade [\(5\)](#), som i vårt tilfelle var effektivt. Dersom uterusmuskelen har stor vevsskade, eller man ikke lykkes med manuell eller kirurgisk reposisjonering, kan man måtte fjerne livmoren.

Oppsummering

Akutt uterusinversjon er en sjelden, men alvorlig fødselskomplikasjon. Diagnosen er klinisk. Rask diagnostikk og behandling er essensielt for å minske risiko for sykdom og død. Multidisiplinært samarbeid mellom gynekologer og anesthesi- og operasjonsavdeling er nødvendig.

Pasienten har gitt samtykke til at artikkelen blir publisert.

Artikkelen er fagfellevurdert.

REFERENCES

1. Norsk Gynekologisk Forening. Uterusinversjon; <https://www.legeforeningen.no/foreningsledd/fagmed/norsk-gynekologisk-forening/veiledere/veileder-i-fodselshjelp/uterusinversjon/> Lest 16.6.2022
2. Wendel MP, Shnaekel KL, Magann EF. Uterine Inversion: A Review of a Life-Threatening Obstetrical Emergency. *Obstet Gynecol Surv* 2018; 73: 411–7. [PubMed][CrossRef]
3. Simó M, Peñalva G, Domingo X. Inversión Uterina Obstétrica: Casos clínico y revisión del tema. *Acta Ginecol (Madr)* 1992; 49: 141–3.
4. Mohanty AK, Trehan AK. Puerperal uterine inversion: analysis of three cases managed by repositioning, and literature review. *J Obstet Gynaecol* 1998; 18: 353–4. [PubMed][CrossRef]
5. Kaya B, Tüten A, Çelik H et al. Non-invasive management of acute recurrent puerperal uterine inversion with Bakri postpartum balloon. *Arch Gynecol Obstet* 2014; 289: 695–6. [PubMed][CrossRef]

Publisert: 30. august 2022. Tidsskr Nor Legeforen. DOI: 10.4045/tidsskr.22.0064

Mottatt 24.1.2022, første revisjon innsendt 7.4.2022, godkjent 16.6.2022.

Publisert under åpen tilgang CC BY-ND. Lastet ned fra tidsskriftet.no 2. juli 2026.