

---

# Hevelse i lyske under svangerskap

---

## MEDISINEN I BILDER

JOHAN WANG

johwan@ous-hf.no

Avdeling for radiologi og nukleærmedisin

Oslo universitetssykehus

Johan Wang er spesialist i radiologi og overlege.

Forfatteren har fylt ut ICMJE-skjemaet og oppgir ingen interessekonflikter.

JULIA NANBJØR

Avdeling for radiologi og nukleærmedisin

Oslo universitetssykehus

Julia Nanbjør er lege i spesialisering i radiologi.

Forfatteren har fylt ut ICMJE-skjemaet og oppgir ingen interessekonflikter.

THOMAS JOHAN FYHN

Avdeling for gastro- og barnekirurgi

Oslo universitetssykehus

Thomas Johan Fyhn er lege i spesialisering i generell kirurgi.

Forfatteren har fylt ut ICMJE-skjemaet og oppgir ingen interessekonflikter.

VICTORIA MARIE ELLINGSRUD KIBSGAARD

Universitetet i Oslo

Victoria Marie Ellingsrud Kibsgaard er medisinstudent.

Forfatteren har fylt ut ICMJE-skjemaet og oppgir ingen interessekonflikter.

LINDA BJØRK HELGADOTTIR

Fødeavdelingen

Oslo universitetssykehus

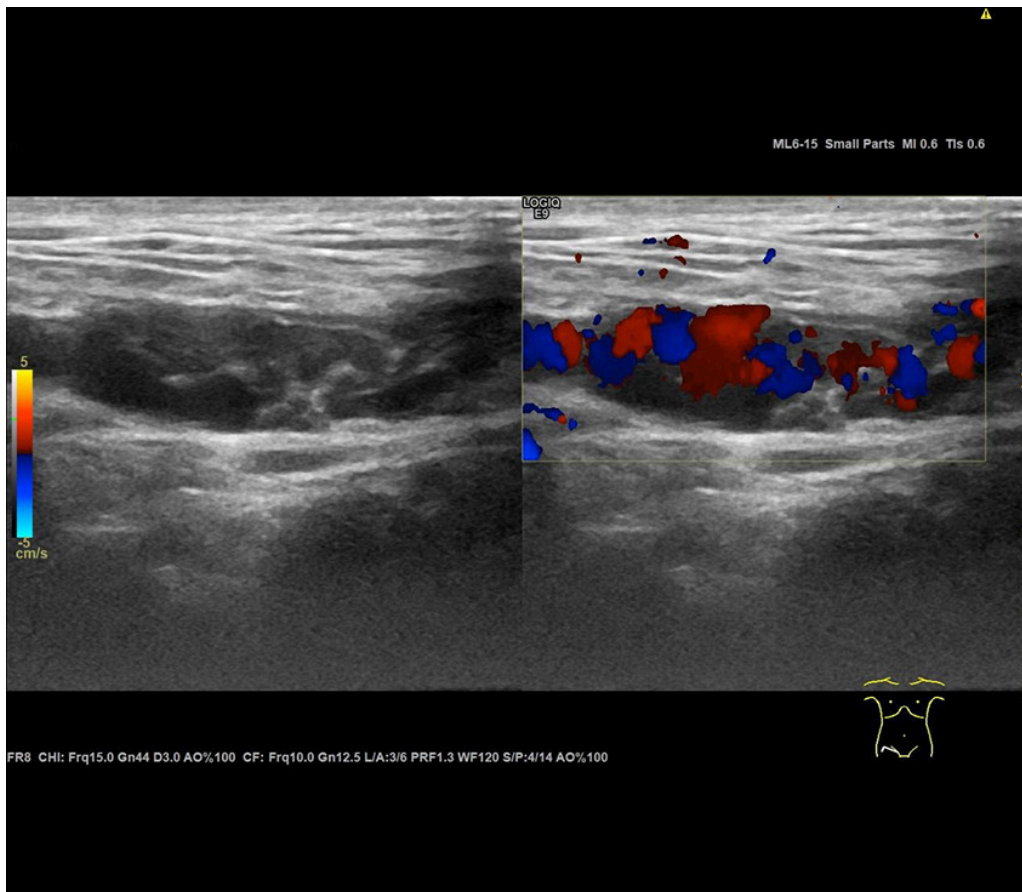
Linda Bjørk Helgadottir er spesialist i fødselshjelp og kvinnesykdommer og overlege.

Forfatteren har fylt ut ICMJE-skjemaet og oppgir ingen interessekonflikter.

---



Bildet viser en kvinne gravid i andre trimester med nyoppstått hevelse i høyre lyske og noen dagers bilaterale stillingsavhengige lyskesmerter. Ved klinisk undersøkelse hadde hun diffus, bløt og øm hevelse uten varme eller rødme medialt i høyre lyske. Det var tilsvarende ømhet uten hevelse på motsatt side. Ved ultralydundersøkelse av lysken forelå det lavekkogene, ormaktige strukturer med kraftig signal på fargedoppler, forenlig med karstrukturer (se bilde under). Disse kunne følges til laterale del av livmoren.



Bildet og kliniske funn passet godt med varikøse vener langs ligamentum teres uteri (ligamentum rotundum; *round ligament varicosities*). Ligamentum teres uteri utgår fra øvre del av livmoren like under avgangen av tubene, forløper sammen med nerver og karstrukturer videre i lyskekanalen og festes i de ytre kjønnsleppene på hver side.

Tilstanden er lite omtalt [\(1, 2\)](#), men den er beskrevet hos gravide, hyppigst i andre trimester, og viser seg som unilaterale eller bilaterale oppfyllinger medialt i lysken, både med og uten smerte. Årsaken kan være progesteronenes vasodilatative effekt, økt venøs tilbakestrømming hos gravide grunnet økt minuttvolum samt at bekkenener komprimeres av den voksende livmoren. Tilstanden er selvbegrensende og går som regel tilbake i løpet av 2–8 uker etter fødsel. Residiv ved påfølgende graviditeter kan forekomme.

Aktuelle differensialdiagnoser er blant annet lyskebrokk, lymfeknuter, hematom, abscess, cyster, tromboflebitt og hydrocele i Nucks kanal [\(3\)](#). Hos gravide med lyskeoppfylling vil ultralyd være en velegnet bildeundersøkelse.

---

*Pasienten har gitt samtykke til at artikkelen blir publisert.*

*Artikkelen er fagfelleurdert.*

---

## REFERENCES

1. Yonggang H, Jing Y, Ping W et al. Forty-one cases of round ligament varicosities that are easily misdiagnosed as inguinal hernias. *Hernia* 2017; 21: 901–4. [PubMed][CrossRef]

2. Mine Y, Eguchi S, Enjouji A et al. Round ligament varicosities diagnosed as inguinal hernia during pregnancy: A case report and series from two regional hospitals in Japan. *Int J Surg Case Rep* 2017; 36: 122–5. [PubMed][CrossRef]
  3. McKenna DA, Carter JT, Poder L et al. Round ligament varices: sonographic appearance in pregnancy. *Ultrasound Obstet Gynecol* 2008; 31: 355–7. [PubMed][CrossRef]
- 

Publisert: 22. august 2022. Tidsskr Nor Legeforen. DOI: 10.4045/tidsskr.22.0141

Mottatt 17.2.2022, første revisjon innsendt 23.5.2022, godkjent 1.6.2022.

Opphavsrett: © Tidsskriftet 2026 Lastet ned fra tidsskriftet.no 3. juli 2026.