

---

# Hudtransplantasjon

---

## KLINISK OVERSIKT

AYYAD ZARTASHT KHAN

ayykha@ous-hf.no

Avdeling for plastikk- og rekonstruktiv kirurgi

Oslo universitetssykehus

Forfatterbidrag: idé, utforming, litteratursøk, utarbeiding av selve manuset, godkjenning av innsendte manusversjon.

Ayyad Zartasht Khan er ph.d. og var lege i spesialisering ved Avdeling for plastikk- og rekonstruktiv kirurgi ved Oslo universitetssykehus t.o.m.

31.1.2022.

Forfatteren har fylt ut ICMJE-skjemaet og oppgir ingen interessekonflikter.

TOR PAASKE UTHEIM

Avdeling for plastikk- og rekonstruktiv kirurgi

Oslo universitetssykehus

og

Avdeling for medisinsk biokjemi

Oslo universitetssykehus

Forfatterbidrag: idé, revisjon av selve manuset, godkjenning av innsendte manusversjon.

Tor Paaske Utheim er spesialist i øyesykdommer og professor.

Forfatteren har fylt ut ICMJE-skjemaet og oppgir ingen interessekonflikter.

MARTIN BYHOLT

Plastikkirurgisk avdeling

Sykehuset Østfold

Forfatterbidrag: revisjon av selve manuset, godkjenning av innsendte manusversjon.

Martin Byholt er spesialist i plastikkirurgi, overlege og seksjonsleder.

Forfatteren har fylt ut ICMJE-skjemaet og oppgir ingen interessekonflikter.

TAMMY FIABEMA

Seksjon for plastikkirurgi

Sykehuset Telemark, Skien

Forfatterbidrag: revisjon av selve manuset, godkjenning av innsendte manusversjon.

Tammy Fiabema er spesialist i plastikkirurgi og medisinskfaglig ansvarlig overlege.

Forfatteren har fylt ut ICMJE-skjemaet og oppgir ingen interessekonflikter.

HANS CHRISTIAN SYLVESTER-JENSEN

Avdeling for plastikk-, hånd- og rekonstruktiv kirurgi og Nasjonalt  
brannskadesenter

Haukeland universitetssjukehus

Forfatterbidrag: revisjon av selve manuset, godkjenning av innsendte manusversjon.

Hans Christian Sylvester-Jensen er spesialist i plastikkirurgi, overlege og avdelingssjef.

Forfatteren har fylt ut ICMJE-skjemaet og oppgir ingen interessekonflikter.

KIM ALEXANDER TØNSETH

Avdeling for plastikk- og rekonstruktiv kirurgi

Oslo universitetssykehus

og

Institutt for klinisk medisin

Universitetet i Oslo

Forfatterbidrag: idé, revisjon av selve manuset, godkjenning av innsendte manusversjon.

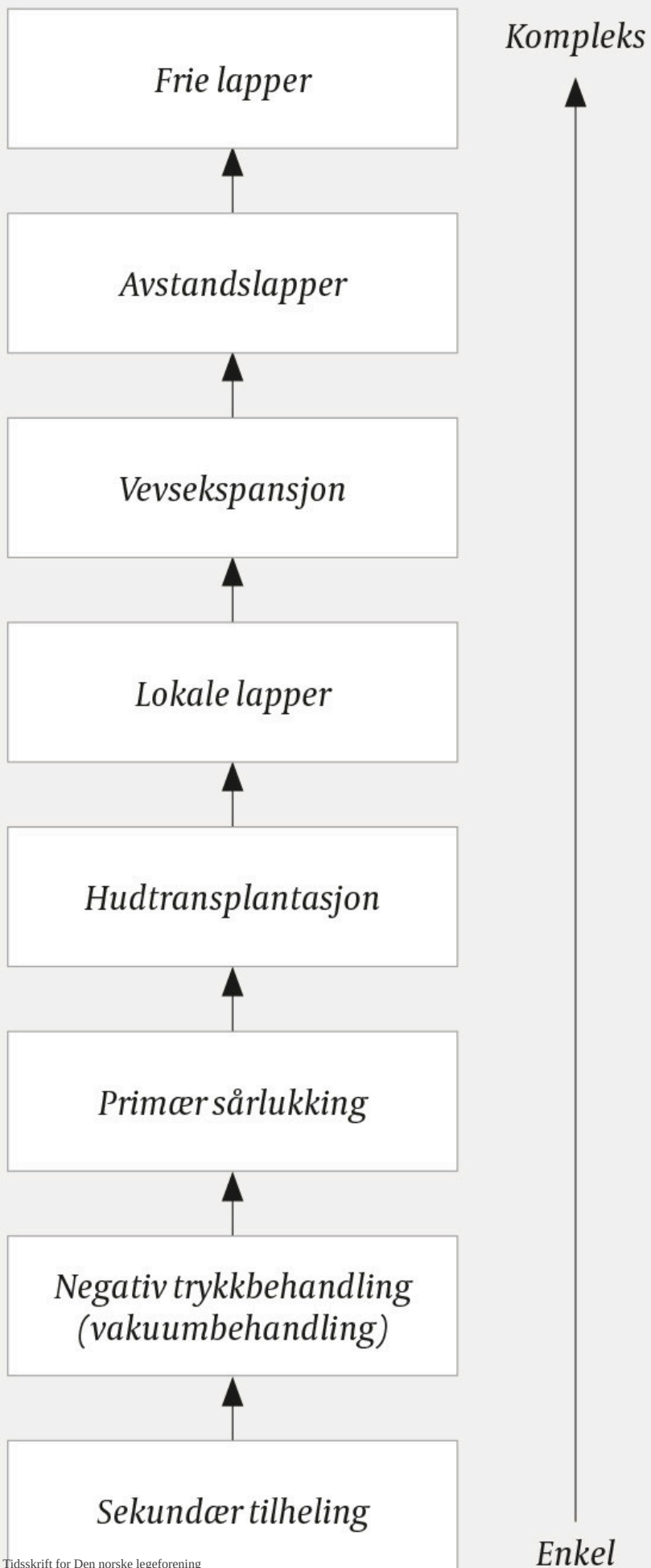
Kim Alexander Tønseth er spesialist i plastikkirurgi, klinikksjef og professor.


Forfatteren har fylt ut ICMJE-skjemaet og oppgir ingen interessekonflikter.

---

## **Hudtransplantasjon innebærer at et område med manglende hud dekkes med friskt hudvev høstet fra et annet sted på kroppen. Hensikten med denne kliniske oversikten er å gi en kort innføring i dette inngrepet.**

Brannskader, skåldingsskader, traumer og kreftkirurgi kan resultere i større defekter i huden som må dekkes og rekonstrueres. Rekonstruksjonsstigen er et mye omtalt prinsipp innen rekonstruktiv kirurgi som sorterer, etter stigende kompleksitet, de ulike behandlingsstrategiene for huddefekter (figur 1) [\(1\)](#). Tanken bak dette prinsippet er å velge det mest effektive behandlingsalternativet, det vil si best mulig resultat med enklest mulig tiltak. Eksempler på strategier er sekundær tilheling, vakuumassistert behandling, primær sårlukking, hudtransplantasjon, vevseksplansjon og lappeplastikk. Primær sårlukking [\(2\)](#), vevseksplansjon [\(3\)](#) og lappeplastikk [\(4, 5\)](#) er tidligere omtalt i Tidsskriftet. Denne kliniske oversikten omhandler kun hudtransplantasjon. Artikkelen bygger på lærebøker i plastikkirurgi, utvalgte fagartikler samt klinisk erfaring.



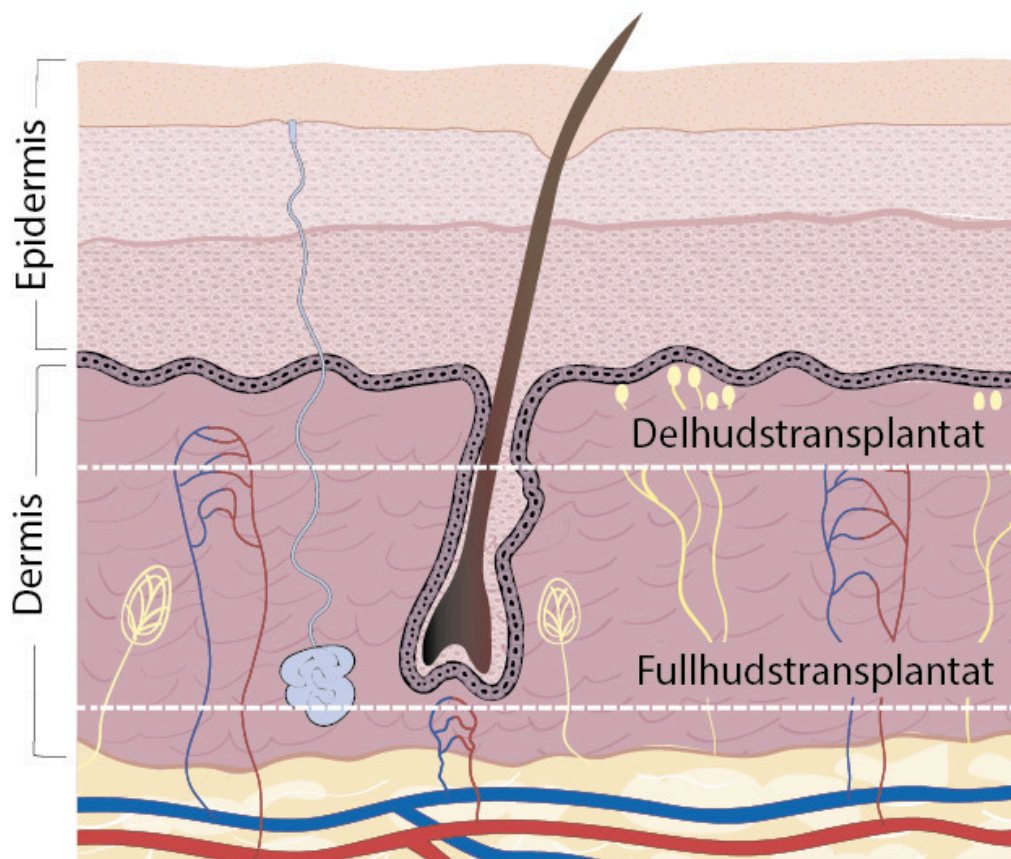


**Figur 1** Rekonstruksjonsstigen er et prinsipp innen rekonstruktiv kirurgi (1) hvor hensikten er å oppnå best mulig resultat med minst mulig kompleks behandlingsteknikk. Teknikkene stiger i kompleksitet jo høyere man kommer på stigen. Stigen starter med sekundær tilheling, ensbetydende med at en sårdefekt fylles av bindevev som vokser fra sårbunnen. De neste trinnene er vakuumbehandling, direkte sårlukking (suturering) og hudtransplantasjon. Lokale lapper innebærer vevstransposisjon til en vevsdefekt i umiddelbar nærhet. Ved vevsekspansjon bruker man en ballong til å gradvis utvide et hudparti, slik at dette kan brukes til rekonstruksjon. Avstandslapper innebærer flytting av vev fra en kroppsdel til en annen. Øverst på stigen finner vi frie lapper, hvor blodforsyningen til donorvevet kuttes før lappen flyttes til mottakerstedet, og blodforsyningen gjenopprettes med anastomoser.

---

## Fullhudstransplantasjon

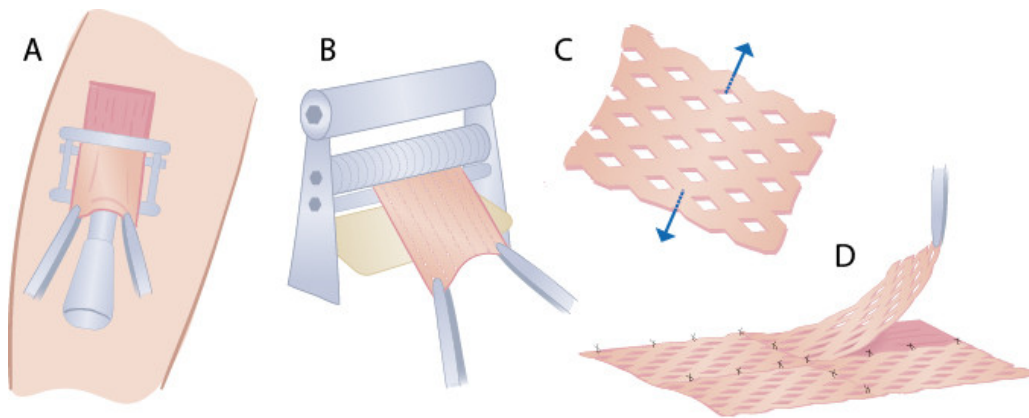
Huden inndeles tradisjonelt i tre lag: epidermis, dermis og hypodermis/subcutis. Vi bruker denne lagdelingen til å klassifisere hudtransplantater som enten fullhuds- eller delhudstransplantater (figur 2) (6). Fullhudstransplantater består av både epidermis og dermis. Denne type transplantater brukes typisk i rekonstruksjon av vevsdefekter i ansikt og hender, men unntaksvis også på andre deler av kroppen hos pasienter med dårlig hudkvalitet, i tilfeller der høsting av delhud kan gi sårtilhelingsforstyrrelse på donorflaten. Tradisjonelt høstes fullhudstransplantater med båtsnitt, og donorstedet lukkes primært, hvilket begrenser hvor mye hud som kan høstes med denne teknikken. Vanlige donorsteder for fullhudstransplantater er de stedene på kroppen hvor man ofte har overskuddshud: innside arm og lår, over kragebenet, lysken, nedre del av buken, foran øret, bak øret eller på øyelokk.



**Figur 2** Hudtransplantater inndeles i fullhuds- og delhudstransplantater basert på hvor tykt lag av huden som transplanteres. Illustrasjon: Illumedic

## Delhudstransplantasjon

Delhudstransplantater består av epidermis og deler av dermis og høstes med et instrument kalt dermatom (figur 3a). Transplantatene er som oftest 0,15–0,30 mm tykke. Ved å kjøre transplantatet gjennom et apparat som lager multiple snitt i preparatet (*meshing*) (figur 3b), kan delhudstransplantat strekkes og dekke et område som er større enn det opprinnelige donorvevet (figur 3c). Således kan man dekke en større sårflate ved delhudstransplantasjon enn ved fullhudstransplantasjon. Vanligvis meshes delhud i forholdet 1 : 1,5, men det er mulig å bruke mesheplater som gjør at transplantatet blir opptil ni ganger større. I tillegg til å utvide flaten på donorvevet, besørger snittene også drenering av sårveske, hvilket er viktig for tilhefting og for forebygging av komplikasjoner. Donorstedet dekkes perioperativt med sterile kompresser fuktet med adrenalin og lokalbedøvelse oppløst i saltvann. Det er noe variasjon i postoperativ sårpleie av donorstedet, men generelt brukes vaselinning og fuktige kompresser, forskjellige typer skumbandasjer og sølvholdige bandasjer. Normalt vil donorstedet tilhele sekundært i løpet av cirka to uker uavhengig av hvor stort transplantat man høster. Både fullhuds- og delhudstransplantater heftes til frisk hudkant med agraffer eller raskt absorberbare suturer (figur 3d).



**Figur 3** Figuren viser stegene i en delhudstransplantasjon med høsting av hud fra donorsted (A), meshing av transplantat (B og C) og festing av transplantat (D). Illustrasjon: Illumedic

## Perioperative vurderinger

Før transplantasjon gjøres en nøye vurdering av indikasjonsstilling av operatør, herunder vurdering av vevsdefekt og sårbunn, donorsted og alternativer til hudtransplantasjon. Hva gjelder sårbunnen, vil et transplantat være avhengig av underliggende blodsirkulasjon som tillater kapillær innvekst og tilhefting. Generelt unngås derfor hudtransplantasjon direkte over ben, brusk og sener. Hudtransplantasjon på fettvev, som også er dårlig sirkulert, vurderes likevel ved brannskader, men med noe dårligere tilhefting som følge. Kroniske sår med dårlig blodforsyning vil også være lite egnet for direkte hudtransplantasjon. Mikrobiologisk kontaminasjon av sårbunnen er dessuten også uønsket, og ved brannskader vil den ofte være kolonisert med bakterier (7). Sanering av sårbunnen tilstrebes før dekning med hudtransplantat. Hudtransplantasjoner som omfatter mindre enn cirka 1 % av total kroppsoverflate, gjøres som regel i lokalbedøvelse. Større inngrep, for eksempel i forbindelse med brannskader, gjøres i generell anestesi.

## Postoperative forhold

De første timene etter transplantasjonen vil transplantatet, som på dette tidspunktet ikke har noen blodforsyning, ernæres via passiv diffusjon fra sårbunnen. Deretter begynner revaskulariseringen, typisk innen ett til to døgn etter transplantasjonen (8). For å oppnå optimal tilhefting tilstrebes minst mulig bevegelse av transplantatet i forhold til sårbunnen de første fem til ti dagene postoperativt. En rekke tiltak kan settes i verk for dette formålet, eksempelvis spraying av den dermale siden av transplantatet med vevslim, suturering eller stifting av bandasje direkte over transplantatet (såkalt buttonering) og bruk av vakuumbaserte bandasjer som suger ut væske samtidig som transplantat og sårbunn trykkes mot hverandre (9). Første bandasjeskift, såkalt avbuttonering, hvor man fjerner bandasjen som er sydd eller stiftet fast over transplantatet, gjøres normalt fem til syv dager postoperativt av operatør eller den behandlingsinstitusjon hvor transplantasjonen er utført. Avbuttonering utføres på poliklinikk eller sengepost med mindre andre forhold (for eksempel smerter) taler for at det må utføres i narkose.

Ved inngrep hvor man har fått med hårfollikler og svettekjertler, kan man forvente henholdsvis hårutvekst og sekresjon i løpet av to til tre måneder. For å unngå uttørring av huden anbefales bruk av fuktighetskrem, spesielt i perioden før den sekretoriske funksjonen er gjenopprettet. Som for alle andre arr anbefales også her bruk av solkrem ved solesponering, både på det transplanterte området og på donorflaten (10). Gjenvinning av den sensoriske funksjonen tar ofte lengre tid, typisk ett år. Mange bemerker imidlertid at hudsensibiliteten aldri blir «helt normal».

---

## Komplikasjoner

En vellykket hudtransplantasjon er avhengig av flere faktorer. Komorbiditet med f.eks. hjertesvikt, diabetes, perifer karsykdom og dårlig ernæringsstatus gir økt risiko for komplikasjoner (1). Røyking er assosiert med nekrose i transplantatet (10). Forhold ved såret, slik som sirkulasjon, mikrobiologisk kontaminasjon og korrekt bandasjering, er dessuten avgjørende for at transplantatet fester seg (11). Blod og annen væske som samles mellom sårbunnen og det overliggende transplantatet, kan danne et hematom eller serom som motvirker tilhefting av transplantatet. Transplantasjonen kan også kompliseres av infeksjon.

Forebyggende tiltak som optimal klargjøring av sårbunnen, meshing og incisjoner i transplantatet, vakuumassistert behandling og adekvat bandasjering kan forebygge nevnte komplikasjoner (12). Videre kan deponering av adrenalinløsning i det subdermale fettlaget i forkant redusere blødningen fra donorstedet i forbindelse med høsting av transplantatet (13). Arrhypertrofi og sammentrekning av transplantat (kontraksjon) er andre komplikasjoner som fra tid til annen oppstår.

---

## Alternativer til hudtransplantasjon

Ved større skader eller manglende tilgang til donorhud kan kommersielle dermale substitutter eller dyrkede celler være alternativer til hudtransplantasjon eller til midlertidig dekking før transplantasjon på et senere tidspunkt. Dette gjelder i helt spesielle tilfeller og vil som hovedregel foregå på spesialavdeling. Den interesserte leser henvises til en oversiktsartikkel av Debels og medarbeidere som handler om dette (14). En annen strategi som har vekket stor interesse de senere år, er 3D-printing av hudprodukter (15). Fordelen er at man unngår å måtte høvle donorvev fra pasienten. «Blekket» ved 3D-bioprinting kan være en blanding av vekstfaktorer, dyrkede celler og intercellulærsubstans som kan deponeres direkte på vevsdefekten i et enkelt lag, eller i ulike lag hvor hvert lag består av ulike komponenter. Det er knyttet håp til at videre forskning og utvikling kan forbedre disse teknikkene.

---

## Konklusjon

Hudtransplantasjon er et inngrep som man har lang klinisk erfaring med, og som utføres ved de fleste (plastikk)kirurgiske avdelinger i Norge. Gode perioperative vurderinger og optimalisering av forhold som skal sikre god tilheling etter

transplantasjonen, er avgjørende for et godt resultat. De viktigste komplikasjonene er dårlig tilhefting, serom og infeksjon. I tiden fremover er det knyttet håp til at dermale substitutter og 3D-bioprinting vil bidra til videre utvikling av hudtransplantasjonsteknikker.

---

*Artikkelen er fagfellevurdert.*

---

## REFERENCES

1. Janis JE. Essentials of plastic surgery. 2. utg. St. Louis, MI: CRC Press, 2014.
2. Berg-Knudsen TB, Ingvaldsen CA, Mørk G et al. Eksisjon av hudlesjoner. Tidsskr Nor Legeforen 2020; 140: 1034–7.
3. Kalaaji A, Bruheim M. Vevseksjon for rekonstruksjon ved huddefekter. Tidsskr Nor Laegeforen 2008; 128: 1673–6. [PubMed]
4. Weum S, de Weerd L, Klein S et al. Behandling av bløtdelsdefekter med perforatorlapper. Tidsskr Nor Laegeforen 2008; 128: 313–5. [PubMed]
5. Schive Ø, Frich L. Rekonstruksjon av sårdefekter i perineum. Tidsskr Nor Legeforen 2021; 141. doi: 10.4045/tidsskr.21.0161. [PubMed][CrossRef]
6. Yousef H, Alhadj M, Sharma S. Anatomy, Skin (Integument), Epidermis. Treasure Island, FL: StatPearls Publishing, 2021.
7. Guttormsen AB, Onarheim H, Thorsen J et al. Behandling av alvorlige brannskader. Tidsskr Nor Legeforen 2010; 130: 1236–41. [PubMed][CrossRef]
8. Lindenblatt N, Calcagni M, Contaldo C et al. A new model for studying the revascularization of skin grafts in vivo: the role of angiogenesis. Plast Reconstr Surg 2008; 122: 1669–80. [PubMed][CrossRef]
9. Scherer LA, Shiver S, Chang M et al. The vacuum assisted closure device: a method of securing skin grafts and improving graft survival. Arch Surg 2002; 137: 930–4. [PubMed][CrossRef]
10. Goldminz D, Bennett RG. Cigarette smoking and flap and full-thickness graft necrosis. Arch Dermatol 1991; 127: 1012–5. [PubMed][CrossRef]
11. Seyhan T. Split-thickness skin grafts. I: Spear M, red. Skin Grafts – Indications, Applications and Current Research. London: IntechOpen, 2011.
12. Donegan RJ, Schmidt BM, Blume PA. An overview of factors maximizing successful split-thickness skin grafting in diabetic wounds. Diabet Foot Ankle 2014; 5: 24769. [CrossRef]
13. Robertson RD, Bond P, Wallace B et al. The tumescent technique to significantly reduce blood loss during burn surgery. Burns 2001; 27: 835–8. [PubMed][CrossRef]
14. Debels H, Hamdi M, Abberton K et al. Dermal matrices and bioengineered skin substitutes: a critical review of current options. Plast Reconstr Surg Glob Open 2015; 3: e284. [PubMed][CrossRef]

15. Ishack S, Lipner SR. A Review of 3-Dimensional Skin Bioprinting Techniques: Applications, Approaches, and Trends. *Dermatol Surg* 2020; 46: 1500–5. [PubMed] [CrossRef]

---

Publisert: 23. mai 2022. Tidsskr Nor Legeforen. DOI: 10.4045/tidsskr.21.0671

Mottatt 22.9.2021, første revisjon innsendt 20.12.2021, godkjent 3.2.2022.

Publisert under åpen tilgang CC BY-ND. Lastet ned fra tidsskriftet.no 11. juli 2026.