

---

# Buegangsdehiscens

---

## KLINISK OVERSIKT

FREDERIK KRAGERUD GOPLEN

frederik.kragerud.goplen@helse-bergen.no

Øre-nese-halsavdelingen

Haukeland universitetssjukehus

og

Klinisk institutt 1

Universitetet i Bergen

Han har bidratt med idé, revisjon av manus og godkjenning av innsendte versjon av manus.

Frederik Kragerud Goplen er ph.d., overlege og førsteamanuensis II.

Forfatteren har fylt ut ICMJE-skjemaet og oppgir ingen interessekonflikter.

JEANETTE HESS-ERGA

Øre-nese-halsavdelingen

Haukeland universitetssjukehus

Hun har bidratt med idé, revisjon av manus og godkjenning av innsendte versjon av manus.

Jeanette Hess-Erga er overlege og seksjonsleder.

Forfatteren har fylt ut ICMJE-skjemaet og oppgir ingen interessekonflikter.

LEIF RUNAR OPHEIM

Øre-nese-halsavdelingen

Oslo universitetssykehus, Rikshospitalet

Han har bidratt med idé, revisjon av manus og godkjenning av innsendte versjon av manus.

Leif Runar Opheim er overlege og seksjonsleder.

Forfatteren har fylt ut ICMJE-skjemaet og oppgir ingen interessekonflikter.

JUHA TAPIO SILVOLA

Øre-nese-halsavdelingen  
Akershus universitetssykehus

og

Klinikk for kirurgiske fag

Universitetet i Oslo

Han har bidratt med idé, revisjon av manus og godkjenning av innsendte versjon av manus.

Juha Tapio Silvola er ph.d., overlege, seksjonsleder og professor II.

Forfatteren har fylt ut ICMJE-skjemaet og oppgir ingen interessekonflikter.

BRIT KARI STENE

Øre-nese-halsavdelingen

St. Olavs hospital

Hun har bidratt med idé, revisjon av manus og godkjenning av innsendte versjon av manus.

Brit Kari Stene er overlege.

Forfatteren har fylt ut ICMJE-skjemaet og oppgir ingen interessekonflikter.

JÖRG TÖRPEL

Øre-nese-halsavdelingen

Stavanger universitetssjukehus

Han har bidratt med idé, revisjon av manus og godkjenning av innsendte versjon av manus.

Jörg Törpel er overlege og avdelingsoverlege.

Forfatteren har fylt ut ICMJE-skjemaet og oppgir ingen interessekonflikter.

ALEXANDER UPPHEIM

Øre-nese-halsavdelingen

Universitetssykehuset Nord-Norge, Tromsø

Han har bidratt med idé, revisjon av manus og godkjenning av innsendte versjon av manus.

Alexander Uppheim er overlege.

Forfatteren har fylt ut ICMJE-skjemaet og oppgir ingen interessekonflikter.

MARIE BUNNE

Øre-nese-halsavdelingen

Oslo universitetssykehus, Rikshospitalet

Hun har bidratt med idé, revisjon av manus og godkjenning av innsendte versjon av manus.

Marie Bunne er ph.d. og overlege.

Forfatteren har fylt ut ICMJE-skjemaet og oppgir ingen interessekonflikter.

---

**Buegangsdehiscens er en tilstand med plagsomme øresymptomer og svimmelhet forårsaket av en defekt i benet mellom det indre øret og midtre skallegrup. Sykdommen er ufarlig, og for mange pasienter er det tilstrekkelig med en god forklaring på symptomene samt råd om mestringsstrategier, balansetrening og eventuelt bruk av hørselstekniske hjelpemidler. Ved uttalte plager kan kirurgisk behandling være aktuelt.**

Tilstanden *superior semicircular canal dehiscence syndrome* ble første gang beskrevet i slutten av 1990-årene [\(1\)](#). Det ble vist at en defekt i den øvre buegangen i det indre øret kunne gi svimmelhetsanfall utløst av trykk og lyder samt overfølsomhet for benledet lyd. Sykdommen er uvanlig, men erfaringen er økende i Norge og internasjonalt, og det er nylig publisert internasjonale diagnostiske kriterier [\(2\)](#). Denne artikkelen er basert på forfatterens egne kliniske erfaringer og ikke-systematiske litteratursøk i PubMed.

---

## Forekomst

Symptomatisk buegangsdehiscens er en sjelden tilstand, men den nøyaktige forekomsten er fortsatt ukjent. Asymptomatisk dehiscens er noe vanligere. I en studie ble histologisk dehiscens av øvre buegang påvist i tinningben fra 4 av 596 avdøde voksne (0,7 %) [\(3\)](#). Hos ytterligere 1,3 % var bendeckningen svært tynn (< 0,1 mm). På computertomografi (CT) av tinningbenet er det vanskelig å skille mellom tynn og helt manglende bendeckning, og CT alene vil derfor overestimere forekomsten av tilstanden [\(4\)](#).

---

## Symptomer

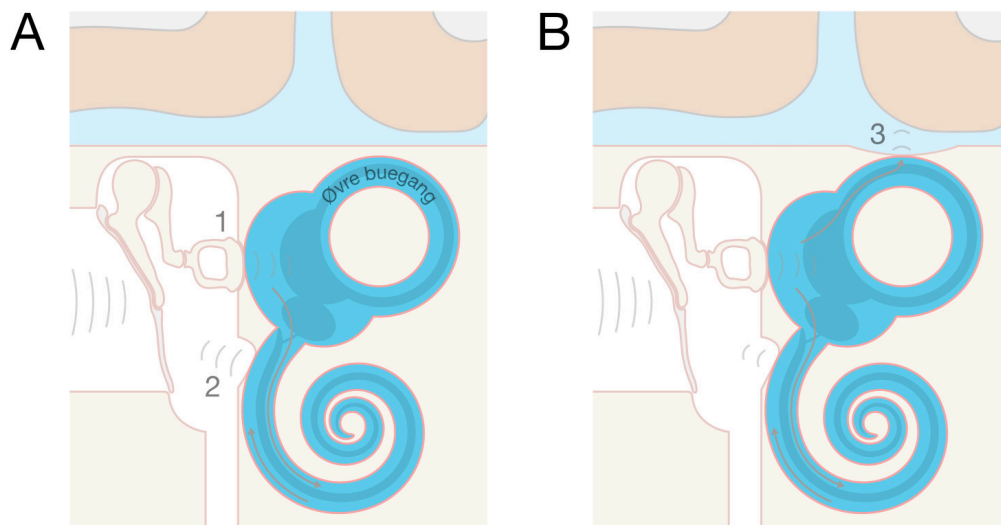
Symptomene kommer ofte akutt i voksen alder, og noen ganger som følge av traume eller trykkpåvirkning [\(5\)](#). Overfølsomhet for benledet lyd innebærer at pasienten hører sin egen stemme unormalt kraftig i øret (autofoni). Andre kroppsllyder som tarmlyder, hjerteslag, fottrinn og øyebevegelser høres også kraftigere; dette fenomenet kalles konduktiv hyperakusis. Pulserende øresus er vanlig. Kortvarig svimmelhet kan utløses av lyd (Tullios fenomen), særlig dersom lyden er kraftig og lavfrekvent, eller av trykk mot folden foran øregangen (tragus), hosting, nesepussing eller Valsalvas manøver. De ovennevnte symptomene regnes som typiske for buegangsdehiscens. Det er også vanlig med mer uspesifikke symptomer som kronisk ustøhet og svimmelhet, utmattelse og fokuserings- og konsentrasjonsvansker.

Langtidsforløpet ved buegangsdehiscens er foreløpig lite kjent. Den tilgrunnliggende bendefekten tilheles ikke spontant, men symptomopplevelse og grad av påvirkning i dagliglivet kan variere over tid, blant annet som følge av individuelle mestringsstrategier og tilleggssykdommer.

## Patogenese og patofysiologi

Benet mellom øvre buegang og midtre skallegrop er ved fødselen i gjennomsnitt 0,1 mm tykt, men øker til en gjennomsnittlig tykkelse på 1 mm i voksen alder (3). Dehiscens i voksen alder synes å være knyttet til manglende utvikling av benet i dette området, og eventuelt også svekkelse av den harde hjernebinnen (dura) (2), slik at trykk kan forplante seg mellom labyrinten og midtre skallegrop.

En dehiscens i øvre buegang åpner et *tredje vindu* inn til labyrinten i tillegg til det runde og det ovale vinduet (figur 1). Dette tredje vinduet svekker det indre ørets totale impedans, dvs. evnen til å motstå oscillerende krefter utenfra. Svimmelhet kan oppstå i korte anfall som følge av økt intrakranielt trykk i forbindelse med hosting, nesepussing eller toalettbesøk, fordi dette sender en trykkpuls gjennom dehiscensen og øvre buegangs bevegelsessensor (cupula). Dette kan utløse kortvarig rotasjonsfølelse (vertigo) og ufrivillige øyebevegelser (nystagmus). Det samme kan skje ved økt mellomøretrykk i forbindelse med trykkutligning til ørene (Valsalvas manøver).



**Figur 1** Patofysiologi ved buegangsdehiscens. A) Normal anatomi: To ettergivelige områder i labyrinten – det ovale vinduet med stiggøylene (punkt 1 i figuren) og det runde vinduet (punkt 2). Væske kan ikke komprimeres, så når stiggøylene (punkt 1) trykkes inn, vil membranen i det runde vinduet (punkt 2) presses ut. Når lyd får stiggøylene til å vibrere, vil lydbølgene forplante seg gjennom cochlea slik at membranen i det runde vinduet vibrerer. B) Buegangsdehiscens: Et tredje vindu (punkt 3) mellom det indre øret og midtre skallegrop gjør at en del av lydenergien følger minste motstands vei gjennom dehiscensen og utenom cochlea. Dette regnes som den sannsynlige årsaken til både det mekaniske hørselstapet og vertigo utløst av trykk og lyd. Samtidig blir væsken i det indre øret mer bevegelig, slik at vibrasjoner i skallen (inkludert benledet lyd) forårsaker unormalt kraftig stimulering av cochlea (6). Illustrasjon: Frederik Kragerud Goplen.

Den unormalt kraftige opplevelsen av benledet lyd (konduktiv hyperakusis) forklares vanligvis av at cochleas reduserte impedans gir økt følsomhet for vibrasjoner i hodeskallen (6).

Audiometri viser oftest nedsatt hørsel for luftledet lyd i bassfrekvensene. Dette hørselstapet skyldes antakelig at deler av lydenergien som forplantes via øregangen, trommehinnen og mellomøreknoklene til forgården (vestibulum) i det indre øret, følger minste motstands vei utenom cochlea og til midtre skallegrup via dehiscensen.

---

## Utredning

Ved klinisk mistanke om dehiscens anbefales henvisning til CT av tinningben med eksplisitt spørsmål om buegangsdehiscens. Diagnostikken krever høy undersøkelses kvalitet og radiologisk kompetanse. Det er viktig at CT tas med tynnest mulig snitt, med rekonstruksjon i plan med, og vinkelrett på, øvre buegang. Symptomgivende dehiscens kan imidlertid også forekomme i andre deler av labyrinten. Ved positiv CT-undersøkelse skjer videre utredning hos øre-nese-halsspesialist, og diagnostikk bør fortrinnsvis baseres på de nylig publiserte internasjonale kriteriene for tilstanden (ramme 1) (2).

---

### Ramme 1 Diagnostiske kriterier for buegangsdehiscens (2).

Klinisk sikker diagnose (kriterium A–D oppfylt)

A. Minst ett av følgende symptomer forenlig med et tredje vindu i det indre øret:

1. Overfølsomhet (hyperakusis) for benledet lyd. Dette kan inkludere unormalt kraftig eller forvrengt lyd av egen stemme (autofoni) og indre kroppsllyder som hjerteslag, tarmlyder, øyebevegelser, fottrinn mv.
2. Lydutløst svimmelhet (vertigo) og/eller følelse av at synsfeltet beveger seg (oscillopsi) som sammenfaller med stimulus i tid.
3. Trykkutløst svimmelhet (vertigo) og/eller oscillopsi som sammenfaller med stimulus i tid.
4. Pulserende øresus.

B. Minst ett av følgende objektive funn forenlig med et tredje vindu i det indre øret:

1. Nystagmus som er karakteristisk for stimulering eller hemming av den affiserte, øvre buegangen utløses av lyd eller av forandringer av mellomøretrykk eller intrakranielt trykk.
2. Rentoneaudiometri viser negative benledningsterskler i bassområdet.
3. Forsterkede vestibulære myogene potensialer (VEMP) på affisert side (lave cVEMP-terskler eller høye oVEMP-amplituder)

C. CT av tinningben tatt med tynne snitt og rekonstruksjon i flere plan bekrefter dehiscens av øvre buegang.

D. Sykdomsbildet kan ikke forklares bedre av en annen vestibulær sykdom eller tilstand.

---

Ved rentoneaudiometri er det viktig å teste for negative benledningsterskler, altså at pasienten kan høre lyder som er for svake til å oppfattes av normalthørende når lyden ledes via skallebenet. Benledningen kan også testes med stemmegaffel (Webers prøve for 256–512 Hz), og lyden vil da høres sterkt i det affiserte øret. Noen pasienter hører lyden når stemmegaffelen plasseres mot ankelen (malleolen). Fistelprøve utføres ved å observere øyebevegelser, gjerne med bruk av infrarøde videokameraer i mørket (video-Frenzel), samtidig med trykkstimulering i form av trykk mot tragus og Valsalvas manøver. I typiske tilfeller vil trykkstimulering utløse svimmelhet og øyebevegelser (vertikal og rotatorisk nystagmus). Det samme kan ses ved kraftig lydstimulering i lavfrekvensområdet (250–500 Hz). Måling av cervikale og okulære vestibulære myogene potensialer (forkortet henholdsvis cVEMP og oVEMP) har vist seg spesielt nyttig i diagnostikken av buegangsdehiscens, og viser en unormal sensitivitet i det affiserte øret med henholdsvis senket terskel og økt amplitude for cVEMP og oVEMP.

---

## Diagnostiske kriterier

Det er nylig publisert diagnostiske kriterier for buegangsdehiscens basert på et internasjonalt konsensusarbeid [\(2\)](#). Klinisk sikker diagnose krever radiologisk dehiscens på CT av tinningben, minst ett av fire karakteristiske symptomer og minst ett av tre karakteristiske objektive funn. Det er også viktig å avdekke andre medvirkende årsaker til symptombildet. Viktige differensialdiagnoser er åpenstående øretrompet (tuba auditiva), som kan gi autofoni, samt Ménières sykdom og migrene, som kan gi episodisk svimmelhet og lydømfintlighet. Andre vanlige tilstander er benign paroksysmal posisjonsvertigo, nakkemyalgi (cervikogen svimmelhet) og persisterende postural-perseptuell svimmelhet [\(7\)](#).

---

## Behandling

Et flertall av pasientene har lette til moderate symptomer som kan håndteres ved hjelp av god informasjon, eventuelt i kombinasjon med tilpasninger i arbeid og privatliv for å redusere symptomer og ubehag. Hørselstekniske hjelpemidler bør vurderes, men erfaringsmessig er bruk av høreapparat og tinnitusmaskerer vanskelig dersom det er betydelig hyperakusis og autofoni. Hos pasienter med uttalt svimmelhet eller balanseforstyrrelse er komorbiditet ofte medvirkende, og behandling med balansetrening (vestibulær rehabilitering) kan være til hjelp. Det er også viktig å avdekke og optimalisere

behandlingen av eventuelle kompliserende tilstander som migrene, spenningshodepine, funksjonell svimmelhet, benign paroksysmal posisjonsvertigo og Ménières sykdom.

Hos pasienter med uttalte symptomer tilbys vanligvis kirurgisk behandling (2). Målet med kirurgi er å redusere de sykdomsspesifikke symptomene, og dette gjøres vanligvis ved å dekke over eller okkludere (plugge) den øvre buegangen. Buegangen kan eksponeres via tinningen (transtemporal tilgang, på engelsk kalt *middle fossa approach*) eller via ørebensknuten (transmastoidal tilgang). Det er også mulig å kombinere transmastoidal og minimal transtemporal tilgang (minikraniotomi). En enklere og mindre invasiv metode er å forsterke det runde vinduet med tilgang via øregangen (8). Det finnes foreløpig få studier av effekten av denne metoden.

Kirurgi rapporteres å ha god effekt med bedring hos 60–90 % av pasientene på de sykdomsspesifikke symptomene som autofoni, konduktiv hyperakusis, pulserende øresus og svimmelhet utløst av trykk og lyd (9), men restsymptomer er likevel vanlig (10). Det er foreløpig ikke dokumentert sikre forskjeller i effekt mellom de ovennevnte kirurgiske metodene (9).

Komplikasjoner etter kirurgi kan være ustøhet, svimmelhet, trykkfølelse i øret og hodepine, mer sjelden betydelig hørselstap på den opererte siden eller bestående facialispårese (9). Postoperativ svimmelhet avtar vanligvis over tid grunnet sentral vestibulær kompensasjon og kan avhjelpest ved balansetrening (vestibulær rehabilitering). Den transtemporale tilgangen innebærer at tinninglappen eksponeres og forskyves. Dette fører til noe lengre liggetid postoperativt, iblant en periode med kognitive vansker, konsentrasjonsvansker og trøtthet, og en sjelden gang komplikasjoner som spinalvæskelekkasje, epiduralhematom, hjerneslag og epileptiske anfall (11). Der det er mulig, anbefales det derfor å benytte den metoden som gir lavest komplikasjonsrisiko (9).

Reoperasjon er i noen tilfeller nødvendig på grunn av manglende symptomlindring. Dette kan skyldes at dehiscensen har utvidet seg, eller at materialet som ble brukt til å dekke eller plugge dehiscensen, har sviktet (12). Det er viktig å informere pasienter om at andre symptomer, som trykkfølelse i øret, vedvarende svimmelhet og ustøhet, hørselstap, hodepine og ikke-pulserende øresus, ikke nødvendigvis blir bedre av kirurgi (12).

---

## Brukerperspektiv

Pasienter kan oppleve kognitive utfordringer, angst og bekymring knyttet til sykdommen og eventuelle tilleggsdiagnoser. Det er ofte nødvendig å gjøre tilpasninger i hverdagen for å tolerere og mestre symptomene, som utløses av lyder, trykkendringer og bruk av synet. Informasjon er viktig i forkant av undersøkelser som fremprovoserer symptomene. Det er viktig at leger er oppmerksomme på kompleksiteten i symptombildet, og at pasienten får god informasjon i en tidlig fase av sykdommen. Pasientinformasjon om buegangsdehiscens er tilgjengelig på [helsenorge.no](https://helsenorge.no).

---

## Konklusjon

Buegangsdehiscens mistenkes ved autofoni, overfølsomhet for indre kroppsslyder og svimmelhet utløst av trykk og lyder. Diagnosen bør baseres på internasjonale kriterier, og de fleste pasienter har god hjelp av å få en diagnose og forklaring på symptomene, som ofte kan reduseres gjennom små tilpasninger for å unngå provoserende aktiviteter. Hos pasienter med svært uttalte plager kan kirurgisk behandling vurderes (9). Det er fortsatt behov for forskning på patofysiologi og effekten av de ulike behandlingstiltakene. I Norge pågår et arbeid med sikte på samordning og registrering av pasientforløp og operasjonsresultater. En oppdatering av faglig nasjonal veileder er under publisering i spesialistforeningen.

---

*Forfatterne takker Berit Myren fra Landsforeningen for vestibulære sykdommer og Jorunn Fjermestad fra Hørselshemmedes Landsforbund for gode innspill i arbeidet med artikkelen.*

*Artikkelen er fagfellevurdert.*

---

## LITTERATUR

1. Minor LB, Solomon D, Zinreich JS et al. Sound- and/or pressure-induced vertigo due to bone dehiscence of the superior semicircular canal. Arch Otolaryngol Head Neck Surg 1998; 124: 249–58. [PubMed][CrossRef]
2. Ward BK, van de Berg R, van Rompaey V et al. Superior semicircular canal dehiscence syndrome: Diagnostic criteria consensus document of the committee for the classification of vestibular disorders of the Bárány Society. J Vestib Res 2021; 31: 131–41. [PubMed][CrossRef]
3. Carey JP, Minor LB, Nager GT. Dehiscence or thinning of bone overlying the superior semicircular canal in a temporal bone survey. Arch Otolaryngol Head Neck Surg 2000; 126: 137–47. [PubMed][CrossRef]
4. Berning AW, Arani K, Branstetter BF. Prevalence of Superior Semicircular Canal Dehiscence on High-Resolution CT Imaging in Patients without Vestibular or Auditory Abnormalities. AJNR Am J Neuroradiol 2019; 40: 709–12. [PubMed][CrossRef]
5. Minor LB. Clinical manifestations of superior semicircular canal dehiscence. Laryngoscope 2005; 115: 1717–27. [PubMed][CrossRef]
6. Guan X, Cheng YS, Galaiya DJ et al. Bone-conduction hyperacusis induced by superior canal dehiscence in human: the underlying mechanism. Sci Rep 2020; 10: 16564. [PubMed][CrossRef]
7. Eldøen G, Ljøstad U, Goplen FK et al. Persistent postural-perceptual dizziness. Tidsskr Nor Legeforen 2019; 139. doi: 10.4045/tidsskr.18.0962.

[PubMed][CrossRef]

8. Silverstein H, Kartush JM, Parnes LS et al. Round window reinforcement for superior semicircular canal dehiscence: a retrospective multi-center case series. *Am J Otolaryngol* 2014; 35: 286–93. [PubMed][CrossRef]
9. Ziylan F, Kinaci A, Beynon AJ et al. A Comparison of Surgical Treatments for Superior Semicircular Canal Dehiscence: A Systematic Review. *Otol Neurotol* 2017; 38: 1–10. [PubMed][CrossRef]
10. Ward BK, Carey JP, Minor LB. Superior Canal Dehiscence Syndrome: Lessons from the First 20 Years. *Front Neurol* 2017; 8: 177. [PubMed][CrossRef]
11. Niesten MEF, McKenna MJ, Grolman W et al. Clinical factors associated with prolonged recovery after superior canal dehiscence surgery. *Otol Neurotol* 2012; 33: 824–31. [PubMed][CrossRef]
12. Sharon JD, Pross SE, Ward BK et al. Revision Surgery for Superior Canal Dehiscence Syndrome. *Otol Neurotol* 2016; 37: 1096–103. [PubMed][CrossRef]

---

Publisert: 21. januar 2022. Tidsskr Nor Legeforen. DOI: 10.4045/tidsskr.21.0426

Mottatt 21.5.2021, første revisjon innsendt 11.9.2021, godkjent 18.10.2021.

Publisert under åpen tilgang CC BY-ND. Lastet ned fra tidsskriftet.no 3. juli 2026.