
Rekonstruksjon av sårdefekter i perineum

KLINISK OVERSIKT

ØIVIND SCHIVE

oivsch@ous-hf.no

Seksjon for onkologisk plastikkirurgi

Plastikkirurgisk avdeling

Oslo universitetssykehus, Radiumhospitalet

Han har bidratt med idé, utforming, utarbeiding og revisjon av manuskriptet.

Øivind Schive er lege i spesialisering.

Forfatteren har fylt ut ICMJE-skjemaet og oppgir ingen interessekonflikter.

LARS FRICH

Seksjon for onkologisk plastikkirurgi

Plastikkirurgisk avdeling

Oslo universitetssykehus, Radiumhospitalet

Han har bidratt med idé, utforming, utarbeiding og revisjon av manuskriptet.

Lars Frich er dr.med., spesialist i generell kirurgi og i plastikkirurgi, overlege og medisinsk redaktør i Tidsskriftet.

Forfatteren har fylt ut ICMJE-skjemaet og oppgir ingen interessekonflikter.

Kirurgiske inngrep i perineum kan føre til store bløtvevsdefekter som krever rekonstruksjon med plastikkirurgiske teknikker. I denne artikkelen presenteres plastikkirurgiske prinsipper ved rekonstruksjon av sårdefekter og vanlige metoder brukt ved rekonstruksjon av sårdefekter i perineum.

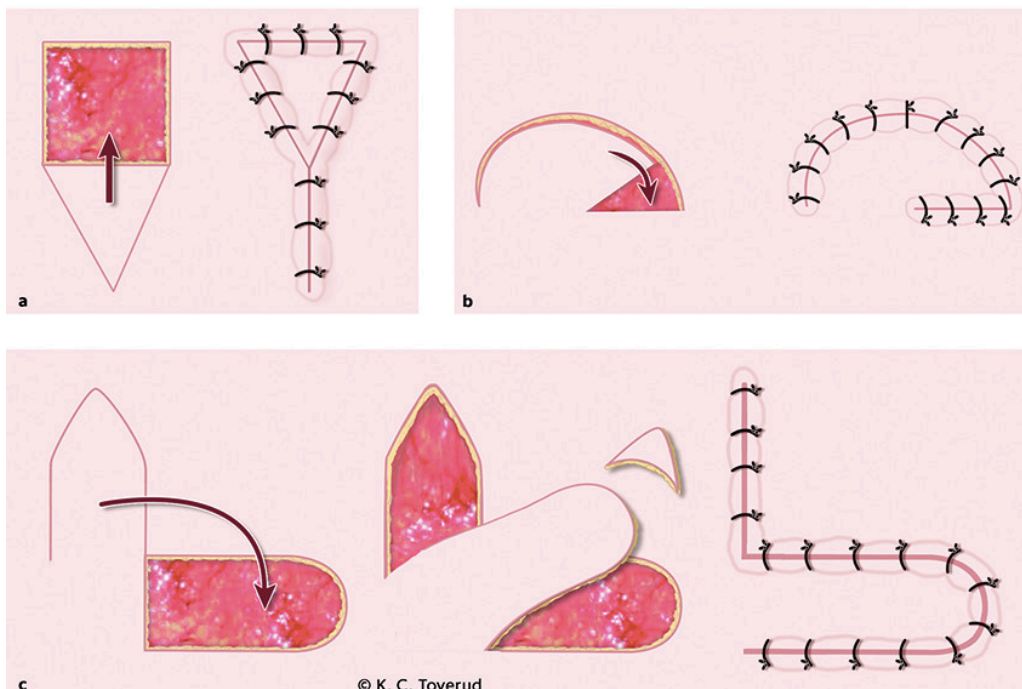
Behov for rekonstruksjon av defekter i perineum oppstår som regel i forbindelse med operasjon for gastrokirurgisk eller gynekologisk kreft. Rekonstruksjon av perineale defekter varierer fra enklere metoder, som direkte lukking av sår og lokale hudlapper, til mer komplekse metoder som stilkede eller frie lapper av hud og/eller muskel (1, 2). Rekonstruksjon etter store tumorreseksjoner i bekken og perineum reduserer risikoen for sårkomplikasjoner (3) og gjør det mulig å dekke store sårdefekter. Dette kan øke muligheten for å oppnå frie marginer ved operasjon av store svulster i hud og slimhinner (4). Et sentralt prinsipp innen rekonstruktiv kirurgi er å velge den minst komplekse rekonstruksjonsmetoden som gir et funksjonelt og estetisk akseptabelt resultat for pasienten. Dette kalles den *rekonstruktive stige* (5).

I denne kliniske oversiktsartikkelen presenterer vi generelle plastikkirurgiske prinsipper ved rekonstruksjon av sårdefekter samt redegjør for preoperative vurderinger av sårdefekter i perineum og de vanligste metodene for rekonstruksjon. Manuskriptet er basert på skjønnsmessig litteraturgjennomgang og egne kliniske erfaringer.

Hudtransplantat og lokale lapper

Et hudtransplantat høstes fra et donorsted og plasseres på et mottakersted som trenger huddekning. Hud kan i prinsippet høstes fra hvor som helst på kroppen. Egnet donorsted avgjøres av forhold ved mottakerstedet, som anatomisk lokalisasjon og hvor stort område som trenger huddekning, men også morbiditet på donorsted. Hudtransplantatet er avhengig av innvekst av blodkar fra mottakerstedet og egner seg derfor ikke til å dekke en dårlig sirkulert sårbunn, som for eksempel et tidligere bestrålt område. Et hudtransplantat er tynt og lite egnet for sårdefekter hvor det i tillegg til hud er tap av bløtvev og hvor det er ønskelig å rekonstruere en volumdefekt. Hudtransplantater er lite benyttet ved rekonstruksjon i perineum.

I motsetning til et hudtransplantat flyttes en lapp fra et donorsted til et mottakersted med intakt blodforsyning. Det kan derfor benyttes til å dekke en sårbunn som ikke er godt sirkulert. En lapp av hud og underliggende subkutant fettvev kan gjøres vesentlig tykkere enn et hudtransplantat og er velegnet til rekonstruksjon av mindre volumdefekter. Lapper kan inndeles etter hvor de er hentet fra relativt til sårdefekten, hva slags vev de består av samt blodforsyning. En lokal hudlapp består av hud og subkutant fettvev i nær relasjon til defekten og får blodforsyning enten gjennom ubrutt hud eller subkutant vev. Lokale lapper kan klassifiseres etter hvilken metode som benyttes for å flytte hudlappen inn i sårdefekten (figur 1). Lokale lapper er mye benyttet ved rekonstruksjon av perineum.



Figur 1 Eksempler på lokale hudlapper som kan benyttes ved rekonstruksjon av sårdefekter. Figuren viser sårdefekten som skal dekkes markert med rødt, incisjonen i hud og resultatet etter flytting av lappen og lukking av sårdefekten for forskyvingslapp (a), rotasjonslapp (b) og transposisjonslapp (c).

Stilkede og frie lapper

Ved behov for rekonstruksjon av større vevsvolum kan man benytte en stilket lapp fra et område som ikke er i umiddelbar nærhet til sårdefekten, eller en fri lapp. En *stilket lapp* får blodforsyning fra ett eller flere definerte kar. Karstilken til den aktuelle lappen bevares, og lappen, som består av hud, subkutant fett og/eller muskel, dissekeres ut fra omliggende vev og flyttes inn i sårdefekten. Ved en *fri lapp*, derimot, vil karstilken til vevet som skal benyttes til rekonstruksjon, deles og anastomoseres til kar på mottakerstedet med mikrokirurgisk teknikk. Stilkede lapper er mye benyttet i rekonstruksjon av kombinerte defekter i bekkenet og i perineum.

Preoperativ vurdering

I perineum kan det være behov både for huddekning og rekonstruksjon av stor volumdefekt. Målet for rekonstruksjonen av sårdefekter i perineum er å tilføre godt vaskularisert vev, fylle volumdefekt og lukke defekten uten tensjon for å forebygge sårproblematikk og oppnå et anatomisk og funksjonelt godt resultat med akseptabel morbiditet på donorsted [\(6\)](#).

Ved valg av rekonstruksjonsmetode må man ta i betraktning forventet sårdefekt, pasientens komorbiditet, risiko for sårkomplikasjoner, eksisterende arr, brokk eller stomier, morbiditet på donorsted og funksjonelt og estetisk resultat. Ved større inngrep i perineum eller bekken er det viktig å fastslå hvilke

strukturer som blir omfattet av inngrepet. Faktorer som kan påvirke pasientens tilhelingssevne, spesielt røyking, diabetes og immunsuppresjon, bør kartlegges. Tidligere strålebehandling av sårområdet er forbundet med suboptimal sårtilheling og økt komplikasjonsrisiko (7).

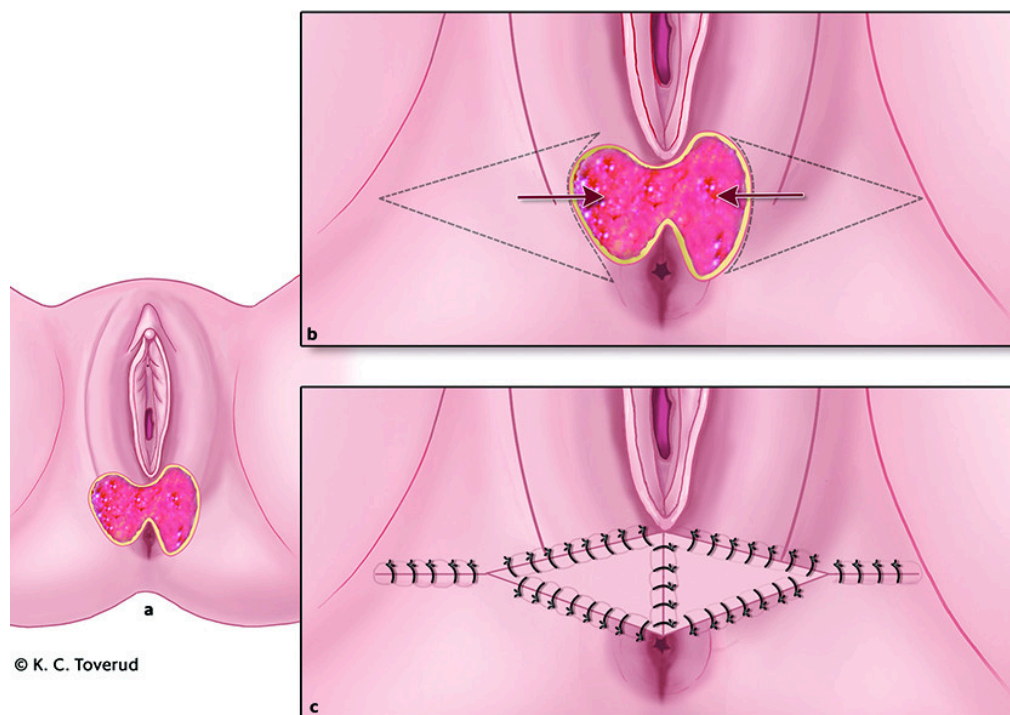
Ved rekonstruksjon av sårdefekt hvor tumor er bestrålt, ønsker man som regel å rekonstruere vevsdefekten med ikke-bestrålt vev. Det er derfor viktig å få oversikt over kirurgiske inngrep og strålebehandling både av sårdefekten og tilliggende områder. Enkelte rekonstruksjonsmetoder kan innebære risiko for redusert funksjonsnivå eller arr på kosmetisk utfordrende steder. Ofte finnes flere alternativer for rekonstruksjon. Fordeler og ulemper ved ulike alternativer for rekonstruksjon bør derfor diskuteres med pasienten før man tar stilling til metode. Valg av rekonstruksjon avhenger også av operatørens og behandling sinstitusjonens erfaringer og preferanser.

Tverrfaglig tilnærming

Det er viktig at omfanget av defekten som har behov for rekonstruksjon, er avklart. Dette innebærer både hva slags vev som skal rekonstrueres (hud, subcutis og/eller slimhinne) og hvilke strukturer som må rekonstrueres. Man bør planlegge alternative metoder for rekonstruksjon hvis sårdefekten blir mer omfattende enn forventet. Kirurgene som er ansvarlige for den onkologiske delen av operasjonen, bør ha en forståelse av hvilke anatomiske strukturer det er ønskelig å ta hensyn til, for eksempel blodforsyning til vev som er planlagt benyttet ved rekonstruksjonen. En felles forståelse av både den onkologiske og den rekonstruktive delen av inngrepet er av stor betydning for det endelige utfallet.

Rekonstruksjon av enkle defekter

Ved mindre bløtdelsdefekter i perineum vil direkte lukking eller lokale hudlapper være et godt alternativ. Et eksempel er en forskyvningslapp, der vevet flyttes ved at det lages et V-formet snitt gjennom huden og fettvevet som ligger an mot defekten. Hudlappen kan deretter skyves inn i defekten (8, 9). Arret etter lukking ligner på en Y, og denne forskyvningslappen kalles derfor V-til-Y-lapp (figur 1 a). Større sårdefekter kan lukkes med to forskyvningslapper, én fra hver side av defekten (figur 2).



Figur 2 Illustrasjon av hvordan en sårdefekt i perineum kan dekkes med bilaterale forskyvningslapper. Sårdefekten er markert i rødt.

Rekonstruksjon av komplekse defekter

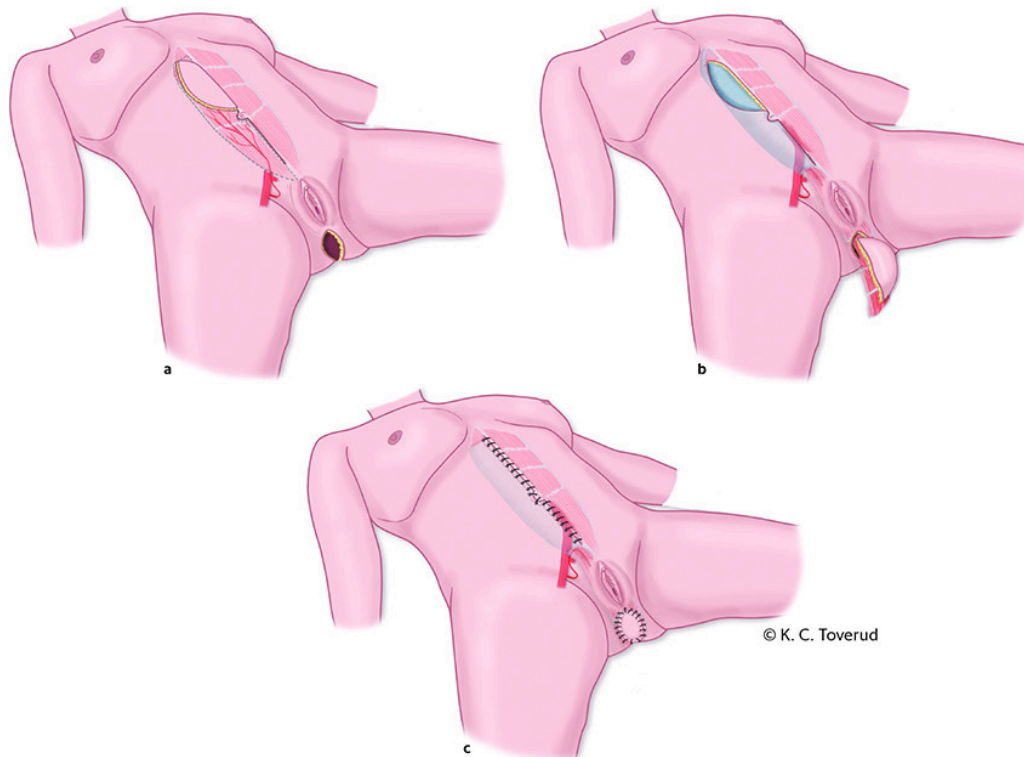Med komplekse sårdefekter i perineum menes sår med stort volumtap i bekkenet eller hvor det er ønskelig med partiell eller total rekonstruksjon av vagina (6). Ved større hud- og vaginaldefekter uten stor volumdefekt i bekkenet vil lokale lapper av hud og subkutant vev fra pudendal- og glutealregionen være gode alternativer for rekonstruksjon. Ved egnet sårdefekt og en godt planlagt snittføring kan arrene skjules i setefolden (10–12).

Dersom pasienten har en begrenset volumdefekt som trenger rekonstruksjon med ikke-bestrålt vev, vil en lapp av musculus gracilis være et godt alternativ (13, 14). Via en hudincisjon på låret kan denne muskelen fridissekteres fra festet ved mediale tibiakondyl og føres under huden og inn i sårhulen. Ved behov for samtidig dekning av en huddefekt kan muskelen høstes med overliggende hud.

Kreftoperasjoner i bekkenet kan være forbundet med store volumdefekter. Avhengig av den underliggende kreftsykdommen kan det i tillegg til å fjerne hud i perineum være aktuelt å fjerne anus og rektum og/eller urinblære, livmor, ovarier og hele eller deler av vagina. Ikke sjelden har pasientene fått preoperativ strålebehandling i området som skal rekonstrueres. Det kan være behov for å fylle volumdefekt i bekkenet, gjenopprette huddekning i perineum og rekonstruere hele eller deler av vagina med vev som ikke er strålebehandlet.

En mye benyttet metode for rekonstruksjon av denne type defekter er en stillet lapp av den ene muskelbuen til musculus rectus abdominis med eller uten overliggende hud (vertikal rectus abdominis myokutan lapp, VRAM-lapp). Muskelen kan dekke en stor volumdefekt i bekkenet, og hudøyen kan benyttes både til rekonstruksjon av huddefekt i perineum og partiell eller total

rekonstruksjon av vagina (15). Sirkulasjonen til lappen er avhengig av at arteria epigastrica inferior ikke er skadet under tidligere inngrep og at pasienten ikke tidligere har gjennomgått operasjoner hvor m. rectus abdominis er delt, som ved åpne galleoperasjoner eller åpen leverkirurgi. Lappen høstes ved at en hudøy tilsvarende den perineale og vaginale defekten tegnes opp over den kraniale delen av muskelen. Huden incideres ned til muskelen mens de gjennomgående blodkarene til huden fra underliggende muskel bevares. Muskelen deles kranialt ved sitt feste på kostalbuen og føres ned i bekkenet. Hudøyen hentes ut i perineum og benyttes til å rekonstruere perineum, bakre vaginalvegg eller til å lage en neovagina (16) (figur 3).



Figur 3 Sårdefekt etter reseksjon av endetarm og anus som er rekonstruert med vertikal rectus abdominis myokutan lapp (VRAM-lapp). a) Musculus rectus abdominis med tilhørende hudøy fridissekeres. Hudøyens størrelse tilpasses huddefekten i perineum. Den fridissekerte muskelen og tilhørende hudøy får sin blodforsyning fra arteria epigastrica inferior. b) Muskelen flyttes ned i det lille bekken, hudøy med underliggende muskel føres ut gjennom defekten i perineum. c) Muskelen fyller volumdefekten i bekkenet, hudøyen med underliggende muskel benyttes til rekonstruksjon av defekten i perineum. Sårdefekten på buken lukkes. Figuren er modifisert etter Butler og medarbeidere (15).

Etter rekonstruksjon av perineum er det viktig med avlastning av det rekonstruerte området. Ettersom det alltid er redusert blodforsyning til vevet som er flyttet på, vil eksternt trykk på vevet føre til redusert blodtilførsel. De første dagene etter operasjonen vil det være en individuell vurdering av hvor mye aktivitet pasienten kan være i og hvor mye trykk lappen kan utsettes for. Optimalisering av pasientens ernæring er også viktig for å sikre en så god tilhelingsprosess som mulig (17).

De vanligste komplikasjonene etter rekonstruksjon av perineum er lokal sårinfeksjon eller dårlig sirkulasjon i deler av lappen. Omtrent 1/4 av pasientene får en mindre komplikasjon. Dette blir som regel håndtert under sykehusoppholdet. Fullstendig tap av lappen forekommer sjelden (18). Brokk

etter høsting av rectusmuskelen er ikke helt uvanlig og kan skje etter utskrivning. Pasientene vil ofte ha nedsatt sensibilitet i det rekonstruerte området som følge av at sensoriske nerver er delt under inngrepet. Hvis lappen er for voluminøs, kan det være aktuelt med reduksjon av størrelsen på lappen etter at såret har tilhelet.

Ved Seksjon for onkologisk plastikkirurgi ved Radiumhospitalet ble det i femårsperioden 2016–20 gjennomført 266 perineale rekonstruksjoner, hvorav 168 (63 %) var rekonstruksjon med en VRAM-lapp. De fleste av disse rekonstruksjonene ble gjort etter abdominoperineal reseksjon, hvor anus og rektum fjernes. Pasientene ble som regel operert åpent med et abdominalt midtlinjesnitt, noe som gjør at VRAM-lappen kan høstes gjennom en utvidelse av snittet som er benyttet til den onkologiske delen av operasjonen. Etter hvert som abdominoperineal reseksjon i økende grad utføres med minimalt invasiv tilgang (19), vil det være ønskelig å utvikle rekonstruktive metoder som gjør at man kan oppnå en tilfredsstillende rekonstruksjon uten at pasienten må påføres et midtlinjesnitt (20).

Oppsummering

Større gastrokirurgiske og gynekologiske kreftoperasjoner i bekken og perineum kan føre til bløtvevsdefekter som krever rekonstruksjon med plastikkirurgiske teknikker. Som regel finnes flere alternativer for rekonstruksjon av perineum. En tverrfaglig preoperativ tilnærming med en felles forståelse for hva som må fjernes og hvilket vev som kan benyttes til rekonstruksjon, er viktig.

Artikkelen er fagfellevurdert.

LITTERATUR

1. Peirce C, Martin S. Management of the perineal defect after abdominoperineal excision. *Clin Colon Rectal Surg* 2016; 29: 160–7. [PubMed][CrossRef]
2. Weichman KE, Matros E, Disa JJ. Reconstruction of peripelvic oncologic defects. *Plast Reconstr Surg* 2017; 140: 601e–12e. [PubMed][CrossRef]
3. Spasojevic M, Mariathanan AB, Goscinski M et al. Vertical rectus abdominis musculocutaneous flap repair improves perineal wound healing after abdominoperineal resection for irradiated locally advanced rectal cancer. *Ann Surg Oncol* 2018; 25: 1357–65. [PubMed][CrossRef]
4. Aviki EM, Esselen KM, Barcia SM et al. Does plastic surgical consultation improve the outcome of patients undergoing radical vulvectomy for squamous cell carcinoma of the vulva? *Gynecol Oncol* 2015; 137: 60–5. [PubMed][CrossRef]

5. Boyce DE, Shokrollahi K. Reconstructive surgery. *BMJ* 2006; 332: 710–2. [PubMed][CrossRef]
6. Westbom CM, Talbot SG. An algorithmic approach to perineal reconstruction. *Plast Reconstr Surg Glob Open* 2019; 7: e2572. [PubMed][CrossRef]
7. Janis JE, Harrison B. Wound healing: Part I. Basic science. *Plast Reconstr Surg* 2016; 138 (Suppl): 9S–17S. [PubMed][CrossRef]
8. Lee PK, Choi MS, Ahn ST et al. Gluteal fold V-Y advancement flap for vulvar and vaginal reconstruction: a new flap. *Plast Reconstr Surg* 2006; 118: 401–6. [PubMed][CrossRef]
9. Kokosis G, Sun Z, Avashia YJ et al. V-Y fasciocutaneous flap closure technique is a safe and efficacious alternative to primary closure of the perineal wound following abdominoperineal resection. *Am J Surg* 2017; 213: 371–6. [PubMed][CrossRef]
10. Winterton RI, Lambe GF, Ekwobi C et al. Gluteal fold flaps for perineal reconstruction. *J Plast Reconstr Aesthet Surg* 2013; 66: 397–405. [PubMed][CrossRef]
11. Hashimoto I, Abe Y, Nakanishi H. The internal pudendal artery perforator flap: free-style pedicle perforator flaps for vulva, vagina, and buttock reconstruction. *Plast Reconstr Surg* 2014; 133: 924–33. [PubMed][CrossRef]
12. Hashimoto I, Nakanishi H, Nagae H et al. The gluteal-fold flap for vulvar and buttock reconstruction: anatomic study and adjustment of flap volume. *Plast Reconstr Surg* 2001; 108: 1998–2005. [PubMed][CrossRef]
13. Park SO, Hong KY, Park KJ et al. Treatment of rectovaginal fistula with gracilis muscle flap transposition: long-term follow-up. *Int J Colorectal Dis* 2017; 32: 1029–32. [PubMed][CrossRef]
14. Singh M, Kinsley S, Huang A et al. Gracilis flap reconstruction of the perineum: An outcomes analysis. *J Am Coll Surg* 2016; 223: 602–10. [PubMed][CrossRef]
15. Butler CE, Gündeslioglu AO, Rodriguez-Bigas MA. Outcomes of immediate vertical rectus abdominis myocutaneous flap reconstruction for irradiated abdominoperineal resection defects. *J Am Coll Surg* 2008; 206: 694–703. [PubMed][CrossRef]
16. Cordeiro PG, Pusic AL, Disa JJ. A classification system and reconstructive algorithm for acquired vaginal defects. *Plast Reconstr Surg* 2002; 110: 1058–65. [PubMed][CrossRef]
17. Arnold M, Barbul A. Nutrition and wound healing. *Plast Reconstr Surg* 2006; 117 (Suppl): 42S–58S. [PubMed][CrossRef]
18. Radwan RW, Tang AM, Harries RL et al. Vertical rectus abdominis flap (VRAM) for perineal reconstruction following pelvic surgery: A systematic

- review. *J Plast Reconstr Aesthet Surg* 2021; 74: 523–9. [PubMed][CrossRef]
19. Peters BS, Armijo PR, Krause C et al. Review of emerging surgical robotic technology. *Surg Endosc* 2018; 32: 1636–55. [PubMed][CrossRef]
20. Agochukwu N, Bonaroti A, Beck S et al. Laparoscopic harvest of the rectus abdominis for perineal reconstruction. *Plast Reconstr Surg Glob Open* 2017; 5: e1581. [PubMed][CrossRef]
-

Publisert: 25. oktober 2021. Tidsskr Nor Legeforen. DOI: 10.4045/tidsskr.21.0161
Mottatt 27.2.2021, første revisjon innsendt 12.6.2021, godkjent 27.8.2021.
Publisert under åpen tilgang CC BY-ND. Lastet ned fra tidsskriftet.no 2. juli 2026.