Tidsskriftet Tidsskrift for Den norske legeforening

Pneumomediastinum etter sternalpunksjon

MEDISINEN I BILDER

TOR HENRIK ANDERSON TVEDT

tor.henrik.anderson.tvedt@helse-bergen.no
Medisinsk avdeling
Haukeland universitetssjukehus
Tor Henrik Anderson Tvedt er spesialist i indremedisin og i blodsykdommer.
Forfatteren har fylt ut ICMJE-skjemaet og oppgir ingen interessekonflikter.

NILS VETTI

Radiologisk avdeling
Haukeland universitetssjukehus
og
Klinisk institutt 1
Universitetet i Bergen
Nils Vetti er spesialist i radiologi, overlege og førsteamanuensis.
Forfatteren har fylt ut ICMJE-skjemaet og oppgir ingen interessekonflikter.

ØYSTEIN BRUSERUD

Medisinsk avdeling
Haukeland universitetssjukehus
og
Det medisinsk-odontologiske fakultet
Universitetet i Bergen
Øystein Bruserud er dr.med., spesialist i indremedisin og i blodsykdommer og professor.
Forfatteren har fylt ut ICMJE-skjemaet og oppgir ingen interessekonflikter.

CT-bildet viser stikk-kanal gjennom manubrium sterni (bilde 1: sagittalt, benvindu) og retrosternal luft (bilde 2 på tidsskriftet.no: aksialt, lungevindu) etter aspirasjon av benmarg fra sternum hos en ung kvinne med akutt myelogen leukemi. Benmargsundersøkelsen ble utført standardmessig med sternalnål med skjold på korrekt sted, sentralt i manubrium sterni. Etter at mandrengen ble fjernet, hørtes en surklelyd idet pasienten trakk pusten. Det var ingen motstand ved forsøk på aspirasjon, benmarg lot seg ikke aspirere og pasienten fikk samtidig lett ubehag i venstre skulder. Hun hadde ingen andre symptomer.

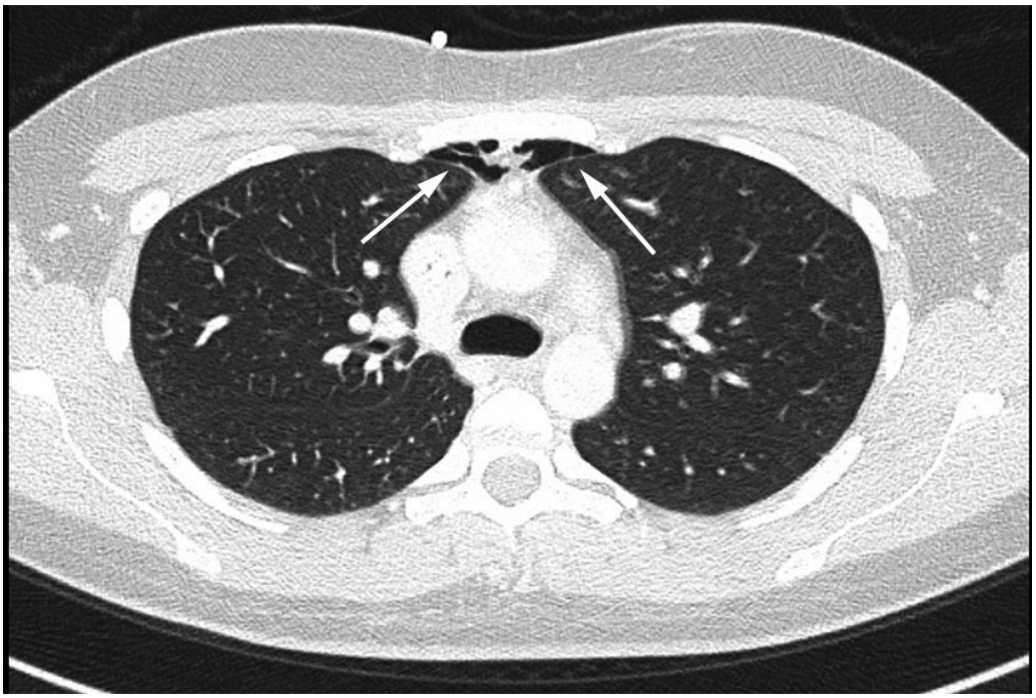

CT thorax ble tatt umiddelbart og påviste perforasjon gjennom bakre sternumkorteks og luft retrosternalt. CT-undersøkelsen viste ingen tegn til punksjon av lunge eller pneumotoraks, og man antar derfor at luften ble sugd inn gjennom nålen idet pasienten trakk pusten. Pasienten hadde ingen andre symptomer, og vitalia var stabile. Hun ble derfor behandlet konservativt med sengeleie og oksygen og kunne skrives ut etter 24 timer. Det var ingen ytterligere komplikasjoner, og videre behandlingsforløp for leukemi ble ikke påvirket. I forbindelse med behandlingsforløpet er det tatt gjentatte røntgen toraks, med normale funn.

Sternalaspirasjon utført på korrekt måte er ansett som en trygg undersøkelse med svært få komplikasjoner. I en retrospektiv studie av 6 112 benmargsundersøkelser ble det kun rapportert én komplikasjon (1). De vanligste komplikasjonene etter benmargsdiagnostikk er blødning. Blødninger er hovedsakelig forårsaket av koagulopati og/eller trombocyttdysfunksjon grunnet underliggende benmargssykdom, og ikke feil utført prosedyre (2). Ved korrekt utført prosedyre er komplikasjoner som punksjon av hjerte, sentrale kar eller lunge regnet som ekstremt sjeldne.

Aspirasjon og mikroskopi av benmarg er essensielt i diagnostikken av benmargssykdommer og utføres hovedsakelig fra manubrium sterni eller crista iliaca posterior superior. Benmarg kan også aspireres fra crista iliaca anterior og tibia, men dette er teknisk vanskeligere og smertefullt, grunnet tykkere benstruktur.

Som CT-bildene viser, har manubrium sterni en tykkelse på ca. 1 cm. Sternalnål med skjold skal derfor alltid benyttes, og andre deler av sternum enn manubrium sterni skal ikke punkteres. Undersøkelsen kan gjøres også under antikoagulasjonsbehandling og ved alvorlig trombocytopeni (trombocytter under $10 \cdot 10^9$/L) uten transfusjon av trombocyttkonsentrat. Ved mistanke om benmargssykdom foreligger det ingen kontraindikasjoner mot undersøkelsen.

Pasienten har gitt samtykke til at artikkelen blir publisert. Artikkelen er fagfellevurdert.

LITTERATUR

1. Bain BJ. Bone marrow biopsy morbidity: review of 2003. J Clin Pathol 2005; 58: 406–8. [PubMed][CrossRef]

2. Bain BJ. Morbidity associated with bone marrow aspiration and trephine biopsy - a review of UK data for 2004. Haematologica 2006; 91: 1293–4. [PubMed]

Publisert: 30. september 2021. Tidsskr Nor Legeforen. DOI: 10.4045/tidsskr.21.0330
Mottatt 20.4.2021, første revisjon innsendt 24.6.2021, godkjent 23.8.2021.
Opphavsrett: © Tidsskriftet 2026 Lastet ned fra tidsskriftet.no 2. juli 2026.