
Fremre skulderluksasjon – utredning og behandling

KLINISK OVERSIKT

KAARE S. MIDTGAARD

kaare.midtgaard@gmail.com

Forsvarets sanitet

og

Ortopedisk klinikk

Oslo universitetssykehus

Han har bidratt med idé, litteratursøk samt utforming, revisjon og godkjenning av manuskriptet.

Kaare S. Midtgaard er spesialist i ortopedisk kirurgi.

Forfatteren har fylt ut ICMJE-skjemaet og oppgir ingen interessekonflikter.

BERTE BØE

Ortopedisk klinikk

Oslo universitetssykehus

Hun har bidratt med utforming, revisjon og godkjenning av manuskriptet.

Berte Bøe er dr.med., spesialist i ortopedisk kirurgi og leder av Norsk forening for skulder- og albuekirurgi.

Forfatteren har fylt ut ICMJE-skjemaet og oppgir ingen interessekonflikter.

KIRSTEN LUNDGREEN

Ortopedisk avdeling

Lovisenberg Diakonale Sykehus

Hun har bidratt med utforming, revisjon og godkjenning av manuskriptet.

Kirsten Lundgreen er dr.med., spesialist i ortopedisk kirurgi og tidligere leder av Norsk forening for skulder- og albuekirurgi.

Forfatteren har fylt ut ICMJE-skjemaet og oppgir ingen interessekonflikter.

BERND WÜNSCHE

Ortopedisk avdeling

St. Olavs hospital

Han har bidratt med utforming, revisjon og godkjenning av manuskriptet.

Bernd Wünsche er spesialist i ortopedisk kirurgi.

Forfatteren har fylt ut ICMJE-skjemaet og oppgir ingen interessekonflikter.

GILBERT MOATSHE

Ortopedisk klinikk

Oslo universitetssykehus

Han har bidratt med utforming, revisjon og godkjenning av manuskriptet.

Gilbert Moatshe er dr.med. og spesialist i ortopedisk kirurgi.

Forfatteren har fylt ut ICMJE-skjemaet og oppgir ingen interessekonflikter.

Fremre skulderluksasjon kan oppstå i forbindelse med et traume eller som følge av anatomisk disponerende forhold. En traumatisk luksasjon medfører skader på stabiliserende strukturer som kan disponere for gjentatte luksasjoner. Spesielt utsatt for dette er personer under 30 år og utøvere av kontaktidrett, som da kan få ytterligere svekkelse av de stabiliserende strukturene. Pasienter i disse kategoriene kan vurderes for tidlig operativ behandling.

Skulderleddet er kroppens mest bevegelige ledd og er derfor spesielt utsatt for instabilitet. Fremre skulderinstabilitet er vanligst (ca. 95 % av tilfellene), etterfulgt av bakre og multidireksjonal instabilitet. Skulderinstabilitet kan manifestere seg på flere måter (tabell 1) (1), og pasienter uten erkjente luksasjoner kan ha betydelige plager. En studie av Liavaag og medarbeidere estimerte forekomsten av fremre skulderluksasjoner i Oslo til ca. 26/100 000 personår (2). Hyppigheten er tre ganger høyere hos menn, og blant dem under 20 år er insidensen 98/100 000 personår (3). Et forutgående traume, ofte i forbindelse med et sammenstøt eller fall på utstrakt arm, er den vanligste utløsende årsaken. Instabilitet uten et utløsende traume kan forekomme blant pasienter med hypermobile ledd eller etter repeterende mikrotraumer (for eksempel blant håndverkere eller idrettsutøvere) (4).

Tabell 1

Ulike manifestasjoner av fremre skulderinstabilitet (1).

Manifestasjon	Forklaring
Luksasjon	Separasjon mellom glenoid og humerushodet. Assistert reposisjon er oftest nødvendig
Subluksasjon	Humerushodet glir over glenoidkanten, men reponeres spontant, og assistert reposisjon er ikke nødvendig
<i>Apprehension</i>	Pasienten har smerter/ubehag når armen abdukeres og utadroteres. Pasienten er redd for å fortsette bevegelsen fordi det føles som om skulderen vil gå ut av ledd

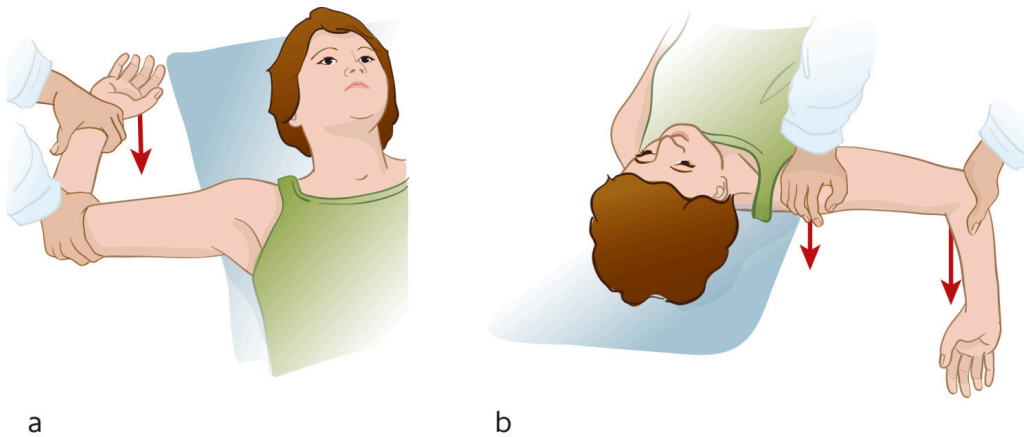
Ifølge en ny metaanalyse kan så mange som syv av ti oppleve flere instabilitetsepisoder etter skulderluksasjon (5). Risikoen for gjentatte luksasjoner er avhengig av flere faktorer, blant annet skademekanisme, omfang av skade på ben og bløtdeler og pasientspesifikke faktorer som kjønn, alder og aktivitetsnivå (6). Formålet med denne kliniske oversikten er å informere om hvilke pasienter som har nytte av operativ behandling, basert på litteratursøk og egne kliniske erfaringer.

Utredning

De fleste pasienter behandles ikke-operativt etter førstegangs fremre skulderluksasjon. Hvis man ikke oppnår tilnærmet normal funksjon i løpet av et par uker, kan pasienten henvises til MR-undersøkelse for kartlegging av skade på de stabiliserende strukturene og for diagnostikk av eventuelle tilleggsskader. Hvis smertene eller følelse av instabilitet vedvarer, kan pasienten henvises til ortopedisk vurdering.

Pasienter som har hatt skulderen ute av ledd, fornemmer ofte en følelse av instabilitet og aktivitetsrelaterte smerter i etterkant (7). Anamnesen bør inkludere spørsmål om skademekanisme, hypermobile ledd, tidligere instabilitetsepisoder og behandling, aktivitetsnivå og forventninger. Gjentatte instabilitetsepisoder øker risikoen for nye luksasjoner og varige skader på skulderleddet (8–10).

Ved klinisk undersøkelse skal man kartlegge aktiv og passiv bevegelighet samt kraft i begge skuldre. *Apprehension*- og relokasjonstest, hvor man fører armen ut i abduksjon og utadrotasjon, er sensitiv og spesifikk for fremre skulderinstabilitet (figur 1) (11). Røntgen av skulderen bør gjøres ved akutt skulderluksasjon både før og etter reponering. Frontbilde kan avdekke avslåtte benfragmenter ved fremre kant på glenoid og eventuelle andre frakturer. Sidebilde (Y-projeksjon) er nyttig for å bekrefte luksasjonsretningen og resultatet etter reponering.



Figur 1 a) *Apprehension*-testen gjøres ved at skulderen abdueres til 90° og deretter utadroteres. Testen er positiv hvis den utløser smerte eller følelse av instabilitet. b) Relokasjonstesten er positiv hvis et trykk på humerushodet tar bort smerten. Illustrasjon: Illumedic

MR-undersøkelse er mye brukt i utredning av skulderpatologi og har høy sensitivitet for skade på rotatormansjetten og øvrige ikke-benete stabiliserende strukturer i skulderleddet (12). Leddkapsel og labrum vil nesten alltid skades i forbindelse med førstegangs skulderluksasjon (13). Labrum er en viktig bidragsyter til glenohumeral stabilitet. En intakt labrum er nødvendig for det negative intrartikulære trykket (vakuumeffekten) som holder humerushodet inntil labrum glenoidale.

Labrumskade reduserer glenoidkantens høyde med 80 % (14). Andre strukturer som ofte skades i forbindelse med fremre skulderluksasjon, er rotatormansjetten, de glenohumerale ligamentene, den lange bicepsenen og dens innfesting på labrum glenoidale og leddbrusken (13). MR artrografi kan være bedre ved kronisk instabilitet, da denne undersøkelsen mer nøyaktig avdekker labrumskader (15).

Fraktur av fremre glenoidkant forekommer hos ca. 1/3 av pasientene med fremre skulderluksasjon (9). En benet skade i forbindelse med fremre skulderluksasjon øker risikoen for gjentatte instabilitetsepisoder og redusert funksjonsnivå (10). Glenoidfragmentet resorberes, noe som fører til at leddflaten blir smalere (16). 15–20 % bentap anslås å være kritisk grense, fordi dette øker risikoen for gjentatte instabilitetsepisoder og redusert skulderfunksjon (16).

Impresjonsfrakturer på humerushodet (Hill-Sachs-lesjoner) kan observeres i opptil 93 % av tilfellene etter førstegangs skulderluksasjon (4). Historisk har man ikke tillagt disse lesjonene noen betydning, men i en nylig publisert artikkel demonstrerte Yamamoto og medarbeidere at størrelse og lokalisering av Hill-Sachs-lesjonene innvirket på funksjonsnivået, smerter og faren for gjentatte luksasjoner (17). Størrelsen av bentapet på glenoid må sees i sammenheng med størrelsen og lokaliseringen av Hill-Sachs-lesjonen. Computertomografi (CT) med tredimensjonal fremstilling er svært nyttig for identifisering og evaluering av benet skade i skulderen, spesielt i utredningen av pasienter med gjentatte luksasjoner (18).

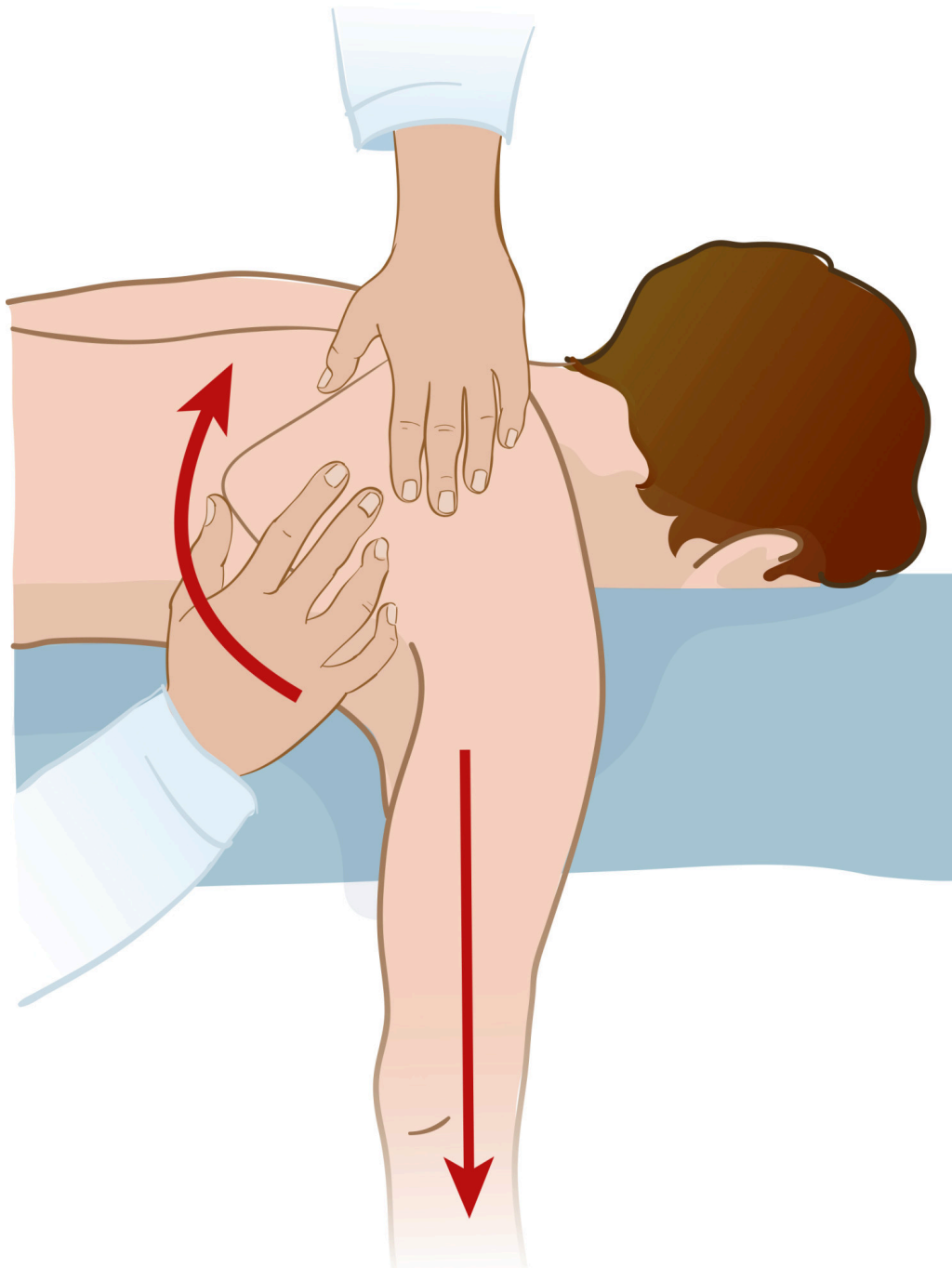
Behandling

Behandlingsstrategien ved fremre skulderinstabilitet baseres på anamnesen, klinisk undersøkelse og radiologiske funn. Pasientens alder, kjønn, funksjons- og forventningsnivå er viktige faktorer som spiller inn. Ung alder ved første luksasjon er en svært sterk prognostisk faktor for utvikling av gjentatte instabilitetsepisoder (19).

Akutt skulderluksasjon

Akutt skulderluksasjon er svært smertefullt, og reposisjon bør gjøres så snart som mulig. Hos 1–2 % av pasientene med akutt fremre skulderluksasjon oppstår nerve- og karskade (20). Ved lang transportvei kan reposisjon forsøkes uten røntgen. Skadelegevakten ved Oslo universitetssykehus anbefaler anestesi intraartikulært med lidokain, eventuelt kombinert med petidin eller diazepam administrert intravenøst.

Lukket reposisjon av skulderluksasjon skal gjøres skånsomt for å unngå ytterligere skader. Vår anbefalte metode er hengende arm-metoden (figur 2). De fleste akutte skulderluksasjoner lar seg reponere lukket. Reposisjon er vanskeligere jo lenger skulderen har vært ute av ledd. Andre situasjoner som kan gjøre reposisjonen vanskelig, er hvis humerushodet er luksert bakover, bløtdeler er interponert, humerushodet er fanget under fellessenen (conjoint tendon) eller ved fraktur av glenoid. Hvis leddet ikke lar seg reponere skånsomt, anbefaler vi at pasienten sendes raskest mulig til sykehus for reposisjon i generell anestesi eller nerveblokkade, eventuelt kirurgisk reposisjon ved behov (21). Hvis leddet lar seg reponere skånsomt, vurderer man etter ca. to uker om pasienten behøver henvisning til videre klinisk oppfølging og bildediagnostikk i spesialisthelsetjenesten.



Figur 2 Hengende arm for lukket reponering av fremre skulderluksasjon. Pasienten ligger på magen med armen hengende over kanten. Drag i armen eller bruk av vekter. Behandleren skyver nedre hjørne av skulderbladet mot midtlinjen og gjør samtidig rotasjon og traksjon av den hengende armen. Illustrasjon: Illumedic

Pasienten kan holde armen i fatle i noen dager for smertelindring, men bør starte aktiv rehabilitering så snart som mulig (22). Det er ikke vist at bruk av fatle reduserer risikoen for nye luksasjoner (22).

Operativ behandling

Unge (< 30 år) og aktive pasienter bør vurderes for operativ behandling, ettersom risikoen for gjentatte luksasjoner er høy. Tidlig operativ stabilisering kan forhindre ytterligere skade av skulderstabiliserende strukturer (23). Tradisjonelt har pasienter blitt behandlet ikke-operativt etter første skulderluksasjon. En nylig publisert metaanalyse viste at syv av ti opplever

gjentatte instabilitetsepisoder ved ikke-operativ behandling etter førstegangs fremre skulderluksasjon (5). Halvparten vil trenge senere operativ stabilisering (5).

En avventende tilnærming og gjentatte instabilitetsepisoder kan medføre ytterligere skader på de stabiliserende strukturene, inkludert økt bentap. Funksjonstapet ved gjentatte instabilitetsepisoder er ikke godt dokumentert, men den nevnte metaanalysen bestående av randomiserte kontrollerte og prospektive kohortstudier indikerte at unge pasienter og individer med høyt funksjonsnivå kan være tjent med operativ stabilisering etter førstegangs skulderluksasjon, spesielt hvis det foreligger etablert bentap og behov for et høyt funksjonsnivå, som ved for eksempel kontaktdrett (5, 24).

Risikoen for ikke-residivrelaterte komplikasjoner ved artroskopisk kirurgi etter førstegangs skulderluksasjon er 1,6 %. Dette inkluderer subkutane suturabscesser, forbigående parestesier og frossen skulder (5).

Bløtvevsprosedyrer

Løsning av fremre labrum omtales som Bankart-lesjon, etter den britiske kirurgen Arthur Bankart. Reparasjon av labrum og tilhørende kapsel, Bankart-operasjon, er den vanligste kirurgiske prosedyren ved fremre skulderinstabilitet. Dette gjøres i dag vanligvis artroskopisk. Risikoen for residivinstabilitet etter operasjonen er økt ved glenoid bentap (25). Hvis bentapet på glenoid er moderat (15–20 %), men det likevel foreligger en stor Hill-Sachs-defekt på humerus, anbefales tilleggsprosedyrer som for eksempel *remplissage* (fransk: å fylle), der man fester infraspinatussen (tenodese) til Hill-Sachs-defekten på humerus. Tilleggsprosedyrene øker stabiliteten, men kan medføre redusert bevegelighet (26). Den rapporterte residivraten etter Bankart-operasjon er ca. 10 % (5).

Benblokkprosedyrer

Ved større bentap på glenoid (> 20 %) kan det være aktuelt å transplantere ben til fremre nedre kant av glenoid. Det er vanligst å bruke processus coracoideus eller crista iliaca. Forflytting av processus coracoideus fra samme side til fremre kant (Latarjets prosedyre) er den vanligste benblokkprosedyren. Benblokken øker stabiliteten ved å erstatte bentapet og i tillegg forsterke den fremre kapselen via en slyngeeffekt ved fellessenen (conjoint tendon) som er festet på processus coracoideus. Prosedyren har tradisjonelt blitt utført med åpen kirurgi, men kan også gjøres artroskopisk.

Postoperativ rehabilitering

Etter skulderstabiliserende kirurgi anbefales fatle og bevegelsesrestriksjoner i 3–4 uker, men pasientene oppfordres til å starte bevegelighetstrening så snart smertene tillater det (27). Etter 4–6 uker tillates fulle bevegelsesutslag, og pasientene bør etter hvert starte med styrketrening. Den fysikalske behandlingen individualiseres. Det anbefales at dette gjøres under veiledning av fysioterapeut eller manuellterapeut. Gjenopptakelse av idrett anbefales ikke før det har gått minst tre måneder. Ved risiko- og kontaktdrett anbefales det at pasienten venter minst seks måneder.

LITTERATUR

1. Provencher MT, Midtgaard KS, Owens BD et al. Diagnosis and management of traumatic anterior shoulder instability. *J Am Acad Orthop Surg* 2021; 29: e51–61. [PubMed][CrossRef]
2. Liavaag S, Svenningsen S, Reikerås O et al. The epidemiology of shoulder dislocations in Oslo. *Scand J Med Sci Sports* 2011; 21: e334–40. [PubMed][CrossRef]
3. Leroux T, Wasserstein D, Veillette C et al. Epidemiology of primary anterior shoulder dislocation requiring closed reduction in Ontario, Canada. *Am J Sports Med* 2014; 42: 442–50. [PubMed][CrossRef]
4. Owens BD, Nelson BJ, Duffey ML et al. Pathoanatomy of first-time, traumatic, anterior glenohumeral subluxation events. *J Bone Joint Surg Am* 2010; 92: 1605–11. [PubMed][CrossRef]
5. Hurley E, Manjunath AK, Bloom DA et al. Arthroscopic Bankart Repair Versus Conservative Management for First-Time Traumatic Anterior Shoulder Instability: A Systematic Review and Meta-analysis. *Arthroscopy* 2020; 36: 2526–32. [PubMed][CrossRef]
6. Olds MK, Ellis R, Parmar P et al. Who will redislocate his/her shoulder? Predicting recurrent instability following a first traumatic anterior shoulder dislocation. *BMJ Open Sport Exerc Med* 2019; 5: e000447. [PubMed][CrossRef]
7. Bernhardson AS, Murphy CP, Aman ZS et al. A prospective analysis of patients with anterior versus posterior shoulder instability: A matched cohort examination and surgical outcome analysis of 200 patients. *Am J Sports Med* 2019; 47: 682–7. [PubMed][CrossRef]
8. Hasegawa Y, Kawasaki T, Nojiri S et al. The number of injury events associated with the critical size of bipolar bone defects in rugby players with traumatic anterior shoulder instability. *Am J Sports Med* 2019; 47: 2803–8. [PubMed][CrossRef]
9. Nakagawa S, Iuchi R, Hanai H et al. The development process of bipolar bone defects from primary to recurrent instability in shoulders with traumatic anterior instability. *Am J Sports Med* 2019; 47: 695–703. [PubMed][CrossRef]
10. Shaha JS, Cook JB, Song DJ et al. Redefining "critical" bone loss in shoulder instability: Functional outcomes worsen with "subcritical" bone loss. *Am J Sports Med* 2015; 43: 1719–25. [PubMed][CrossRef]
11. Liu SH, Henry MH, Nuccion S et al. Diagnosis of glenoid labral tears. A comparison between magnetic resonance imaging and clinical examinations.

Am J Sports Med 1996; 24: 149–54. [PubMed][CrossRef]

12. Gombera MM, Sekiya JK. Rotator cuff tear and glenohumeral instability : a systematic review. Clin Orthop Relat Res 2014; 472: 2448–56. [PubMed][CrossRef]

13. Antonio GE, Griffith JF, Yu AB et al. First-time shoulder dislocation: High prevalence of labral injury and age-related differences revealed by MR arthrography. J Magn Reson Imaging 2007; 26: 983–91. [PubMed][CrossRef]

14. Lazarus MD, Sidles JA, Harryman DT et al. Effect of a chondral-labral defect on glenoid concavity and glenohumeral stability. A cadaveric model. J Bone Joint Surg Am 1996; 78: 94–102. [PubMed][CrossRef]

15. Shahabpour M, Kichouh M, Laridon E et al. The effectiveness of diagnostic imaging methods for the assessment of soft tissue and articular disorders of the shoulder and elbow. Eur J Radiol 2008; 65: 194–200. [PubMed][CrossRef]

16. McNeil JW, Beaulieu-Jones BR, Bernhardson AS et al. Classification and analysis of attritional glenoid bone loss in recurrent anterior shoulder instability. Am J Sports Med 2017; 45: 767–74. [PubMed][CrossRef]

17. Yamamoto N, Shinagawa K, Hatta T et al. Peripheral-track and central-track hill-sachs lesions: A new concept of assessing an on-track lesion. Am J Sports Med 2020; 48: 33–8. [PubMed][CrossRef]

18. Delage Royle A, Balg F, Bouliane MJ et al. Indication for computed tomography scan in shoulder instability: Sensitivity and specificity of standard radiographs to predict bone defects after traumatic anterior glenohumeral instability. Orthop J Sports Med 2017; 5: 2325967117733660. [PubMed][CrossRef]

19. De Carli A, Vadalà AP, Lanzetti R et al. Early surgical treatment of first-time anterior glenohumeral dislocation in a young, active population is superior to conservative management at long-term follow-up. Int Orthop 2019; 43: 2799–805. [PubMed][CrossRef]

20. Stayner LR, Cummings J, Andersen J et al. Shoulder dislocations in patients older than 40 years of age. Orthop Clin North Am 2000; 31: 231–9. [PubMed][CrossRef]

21. Bambaren IA, Dominguez F, Elias Martin ME et al. Anesthesia and analgesia in the patient with an unstable shoulder. Open Orthop J 2017; 11: 848–60. [PubMed][CrossRef]

22. Paterson WH, Throckmorton TW, Koester M et al. Position and duration of immobilization after primary anterior shoulder dislocation: a systematic review and meta-analysis of the literature. J Bone Joint Surg Am 2010; 92: 2924–33. [PubMed][CrossRef]

23. Tokish JM, Kuhn JE, Ayers GD et al. Decision making in treatment after a first-time anterior glenohumeral dislocation: A Delphi approach by the Neer Circle of the American Shoulder and Elbow Surgeons. *J Shoulder Elbow Surg* 2020; 29: 2429–45. [PubMed][CrossRef]
 24. Provencher CMT, Midtgaard KS. Editorial commentary: Evidence to support surgical intervention for first-time shoulder instability: Stabilize them early. *Arthroscopy* 2020; 36: 2533–6. [PubMed][CrossRef]
 25. Yian EH, Weathers M, Knott JR et al. Predicting failure after primary arthroscopic bankart repair: Analysis of a statistical model using anatomic risk factors. *Arthroscopy* 2020; 36: 964–70. [PubMed][CrossRef]
 26. Alkaduhimi H, Verweij LPE, Willigenburg NW et al. Remplissage with bankart repair in anterior shoulder instability: A systematic review of the clinical and cadaveric literature. *Arthroscopy* 2019; 35: 1257–66. [PubMed][CrossRef]
 27. Kim SH, Ha KI, Jung MW et al. Accelerated rehabilitation after arthroscopic Bankart repair for selected cases: a prospective randomized clinical study. *Arthroscopy* 2003; 19: 722–31. [PubMed][CrossRef]
-

Publisert: 5. august 2021. Tidsskr Nor Legeforen. DOI: 10.4045/tidsskr.20.0826

Mottatt 14.10.2020, første revisjon innsendt 1.2.2021, godkjent 12.5.2021.

Publisert under åpen tilgang CC BY-ND. Lastet ned fra tidsskriftet.no 2. juli 2026.