

---

# Leishmaniasis i Norge

---

ORIGINALARTIKKEL

KARL ERIK MÜLLER

kamull@vestreviken.no

Medisinsk avdeling

Drammen sykehus

og

Klinisk institutt 2

Universitetet i Bergen

og

Institutt for biovitenskap

Universitetet i São Paulo

Han har bidratt med utforming av studien, innsamling og tolkning av data, førsteutkastet av manuskriptet, revisjon og godkjenning av innsendte manusversjon.

Karl Erik Müller er ph.d., lege i spesialisering og forsker med tilknytning til Forskningsgruppe for infeksjon og mikrobiologi.

Forfatteren har fylt ut ICMJE-skjemaet og oppgir ingen interessekonflikter.

BJØRN BLOMBERG

Klinisk institutt 2

Universitetet i Bergen

og

Nasjonal kompetansetjeneste for tropiske infeksjonssykdommer

Haukeland universitetssjukehus

Han har bidratt med utforming av studien, innsamling og tolkning av data, revisjon og godkjenning av innsendte manusversjon.

Bjørn Blomberg er overlege og førsteamanuensis i infeksjonssykdommer.

Forfatteren har fylt ut ICMJE-skjemaet og oppgir ingen interessekonflikter.

MARIT GJERDE TELLEVIK

Nasjonal kompetansetjeneste for tropiske infeksjonssykdommer  
Haukeland universitetssjukehus

Hun har bidratt med utforming av studien, innsamling og tolkning av data, revisjon og godkjenning av innsendte manusversjon.

Marit Gjerde Tellevik er M.Sc. og spesialbioingeniør.

Forfatteren har fylt ut ICMJE-skjemaet og oppgir ingen interessekonflikter.

#### MOGENS JENSENIUS

Infeksjonsmedisinsk avdeling

Oslo universitetssykehus, Ullevål

Han har bidratt med innsamling og tolkning av data, revisjon og godkjenning av innsendte manusversjon.

Mogens Jensenius er spesialist i infeksjonsmedisin og overlege.

Forfatteren har fylt ut ICMJE-skjemaet og oppgir ingen interessekonflikter.

#### CATHRINE FLADEBY

Avdeling for mikrobiologi

Oslo universitetssykehus, Ullevål

Hun har bidratt med innsamling og tolkning av data, revisjon og godkjenning av innsendte manusversjon.

Cathrine Fladeby er ph.d. og overingeniør.

Forfatteren har fylt ut ICMJE-skjemaet og oppgir ingen interessekonflikter.

#### TORE LIER

Referansetjenesten for serologisk parasittdiagnostikk

Avdeling for mikrobiologi og smittevern

Universitetssykehuset Nord-Norge

og

Enheten för parasitologi

Folkhälsomyndigheten

Stockholm

Han har bidratt med innsamling og tolkning av data, revisjon og godkjenning av innsendte manusversjon.

Tore Lier er ph.d., spesialist i mikrobiologi og overlege.

Forfatteren har fylt ut ICMJE-skjemaet og oppgir ingen interessekonflikter.

#### GEIR SAND

Infeksjonsmedisinsk seksjon

Stavanger universitetssjukehus

Han har bidratt med innsamling og tolkning av data, revisjon og godkjenning av innsendte manusversjon.

Geir Sand er spesialist i infeksjonssykdommer.

Forfatteren har fylt ut ICMJE-skjemaet og oppgir ingen interessekonflikter.

RAISA HANNULA

Avdeling for infeksjonssykdommer

St. Olavs hospital

Hun har bidratt med innsamling og tolkning av data, revisjon og godkjenning av innsendte manusversjon.

Raisa Hannula er spesialist i infeksjonssykdommer og i mikrobiologi og er avdelingssjef.

Forfatteren har fylt ut ICMJE-skjemaet og oppgir ingen interessekonflikter.

NINA LANGELAND

Klinisk institutt 2

Universitetet i Bergen

og

Nasjonal kompetansetjeneste for tropiske infeksjonssykdommer

Haukeland universitetssjukehus

Hun har bidratt med innsamling og tolkning av data, revisjon og godkjenning av innsendte manusversjon.

Nina Langeland er spesialist i infeksjonssykdommer og professor i infeksjonsmedisin.

Forfatteren har fylt ut ICMJE-skjemaet og oppgir ingen interessekonflikter.

KRISTINE MØRCH

Klinisk institutt 2

Universitetet i Bergen

og

Nasjonal kompetansetjeneste for tropiske infeksjonssykdommer

Haukeland universitetssjukehus

Hun har bidratt med idé, utforming av studien, innsamling og tolkning av data, førsteutkastet av manuskriptet, revisjon og godkjenning av innsendte manusversjon.

Kristine Mørch er spesialist i infeksjonssykdommer, førsteamanuensis og senterleder.

Forfatteren har fylt ut ICMJE-skjemaet og oppgir ingen interessekonflikter.

## BAKGRUNN

Leishmaniasis er en sjelden, men potensielt alvorlig tropisk infeksjonssykdom. Norske klinikere er lite kjent med diagnostikk og behandling av denne sykdommen. Formålet med studien var å undersøke forekomst, diagnostikk og behandling av leishmaniasis ved fem universitetssykehus i Norge.

## MATERIALE OG METODE

Forekomst, diagnostikk og behandling av mistenkt leishmaniasis ble registrert prospektivt i perioden mars 2014 – september 2017 ved universitetssykehusene i Bergen, Oslo, Stavanger, Trondheim og Tromsø.

## RESULTATER

13 pasienter med leishmaniasis ble registrert i perioden. Visceral leishmaniasis ble påvist hos to pasienter smittet i middelhavsområdet, etter syv og åtte uker med symptomer. Diagnose ble stilt med serologi samt mikroskopi og/eller polymerasekjedereaksjonstest (PCR) fra milt, blod og benmarg. Begge ble effektivt behandlet med liposomalt amfotericin B. Kutan leishmaniasis ble påvist hos elleve pasienter, og prøve fra ti av disse var positiv ved PCR. To pasienter var smittet med potensielt mukotrope arter. Liposomalt amfotericin B var førstevalg til alle som fikk behandling, men én pasient ble frisk først etter lokalbehandling med natriumstibogluconat.

## FORTOLKNING

Utredning av visceral leishmaniasis ble utført i henhold til internasjonale retningslinjer. Pasientene ble diagnostisert sent i forløpet, sannsynligvis fordi sykdommen er sjelden og lite kjent i Norge. Kutan leishmaniasis ble diagnostisert med PCR, men ingen fikk lokalbehandling som førstevalg, slik det anbefales i egnede tilfeller, sannsynligvis fordi medikamentene er lite tilgjengelige i Norge og administrasjonsmåten med lokal infiltrasjon er lite kjent.

---

## Hovedfunn

Til sammen 13 pasienter ble registrert med leishmaniasis i perioden mars 2014 – september 2017.

Visceral leishmaniasis ble diagnostisert sent i forløpet, og pasientene var smittet i middelhavsland, steder klinikere i liten grad assosierer med tropiske infeksjoner.

Visceral leishmaniasis og *Leishmania*-art med potensial for mukokutan sykdom ble diagnostisert med PCR og effektivt behandlet med liposomalt amfotericin B, i tråd med internasjonale retningslinjer.

Liposomalt amfotericin B, og ikke lokalbehandling, ble gitt som førstevalg også til alle med kutan leishmaniasis.

---

Leishmaniasis forårsakes av protozoen *Leishmania*, som tilhører klassen Kinetoplastida, ordenen Trypanosomatida og familien Trypanosomatidae. *Leishmania* spres via bitt av sandfluer, og avhengig av art er hunder, gnagere og mennesker vanlige reservoarer (1).

Manifestasjonen avhenger av immunstatus og *Leishmania*-art og varierer fra dødelig forløp ved ubehandlet visceral leishmaniasis til store skader i ansikt og svelg ved mukokutan form og selvbegrensende sår ved kutan form (1).

Visceral leishmaniasis er endemisk i 78 land (2). Insidensen har vært fallende de siste årene, og i 2018 ble det rapportert rundt 17 000 nye tilfeller. 90 % av disse var i Brasil, Sudan, Sør-Sudan, Etiopia, Kenya, Somalia og India (2). Smitte forekommer imidlertid også i Sør-Europa. I en studie blant reisende i Europa i perioden 2000–12 fant man 10 tilfeller av visceral leishmaniasis og 30 tilfeller av kutan leishmaniasis med smittested Spania, Malta og Italia (3). Mukokutan form, som vanligvis forårsakes av subgenus *Leishmania* (*Viannia*), finnes hovedsakelig i Sør- og Mellom-Amerika, mens den kutane formen hyppigst forekommer i Sør- og Mellom-Amerika, Afrika og Asia. Insidensen av kutan leishmaniasis er økende (2).

Den amerikanske foreningen for infeksjonssykdommer (IDSA) publiserte retningslinjer for diagnostikk og behandling i 2016 (4), og en europeisk ekspertgruppe publiserte anbefalinger for kutan leishmaniasis i 2014 (5). Polymerasekjedereaksjonstest (PCR) og sekvensering er anbefalt for artspåvisning, som gir grunnlag for valg av behandling. Dette var ikke tilgjengelig i Norge som rutinediagnostikk før 2015.

Liposomalt amfotericin B anbefales ved visceral og mukokutan leishmaniasis, mens lokalbehandling anbefales ved kutan form i egnede tilfeller (4, 5). Behandling for kutan leishmaniasis må individualiseres, da det ikke finnes evidens som grunnlag for universelle anbefalinger. Medikamenter for lokalbehandling er ikke tilgjengelig i Norge uten registreringsfritak.

Ettersom denne sykdommen er sjelden her i landet og medikamenter er lite tilgjengelig eller beheftet med potensielle bivirkninger, er det risiko for mangelfull håndtering. Formålet med denne studien var å undersøke forekomst, diagnostikk og behandling av leishmaniasis ved fem universitetssykehus.

---

## Materiale og metode

Pasienter med mistenkt leishmaniasis ved universitetssykehusene i Bergen, Oslo (Ullevål), Stavanger, Trondheim og Tromsø ble inkludert prospektivt i perioden 1.3.2014–30.9.2017. Det var i utgangspunktet planlagt inklusjon av 50 pasienter for å sammenlikne PCR-metoder. I 2015 ble PCR innført som rutinediagnostikk ved Ullevål sykehus, og behovet for metodeutvikling var dermed mindre. Metodeutviklingsdelen av studien ble derfor avsluttet, men man fortsatte å beskrive forekomst, diagnostikk og behandling av leishmaniasis i Norge over en treårsperiode. Opplysninger om manifestasjon, smittested, immunstatus, diagnostikk, behandling og utfall ble registrert.

Mikroskopi ble utført lokalt, og studiesykehusene bestemte selv hvor de skulle sende prøver for videre analyse og artsbestemmelse. Ved Oslo universitetssykehus, Ullevål ble sanntids-PCR med *18S rDNA* som målgen brukt for påvisning, og sekvensering av *hsp70*-genet ble brukt for artsidentifikasjon (6). Ved Folkhälsomyndigheten ble en ikke-artsspesifikk serologi utført med *L. (L.) donovani* som antigen, konvensjonell PCR ble utført med *18S rDNA* som målgen, og artsidentifikasjon ble utført ved hjelp av restriksjonsfragmentlengdepolymerasekjæde (RFLP).

Ved Kompetansetjenesten for tropiske infeksjonssykdommer ble det i tillegg til rutinediagnostikk gjort PCR med *18S rDNA* (7) og *AAP3* (arginin permease 3) (8) som målgen. Prøvemateriale som benmarg, EDTA (etylendiamintetraacetat)-blod, miltbiopsi, stansebiopsi, finnålsbiopsi og absorberende filterpapir trykket i sårbunn (Whatman FTA, Sigma-Aldrich, St. Louis, USA) (se appendiks på tidsskriftet.no) ble samlet inn avhengig av klinisk presentasjon.

## Etikk

Pasienter samtykket skriftlig til å delta i studien. Studien ble godkjent av Regional etisk komité (godkjenningsnummer: 2014/805).

---

## Resultater

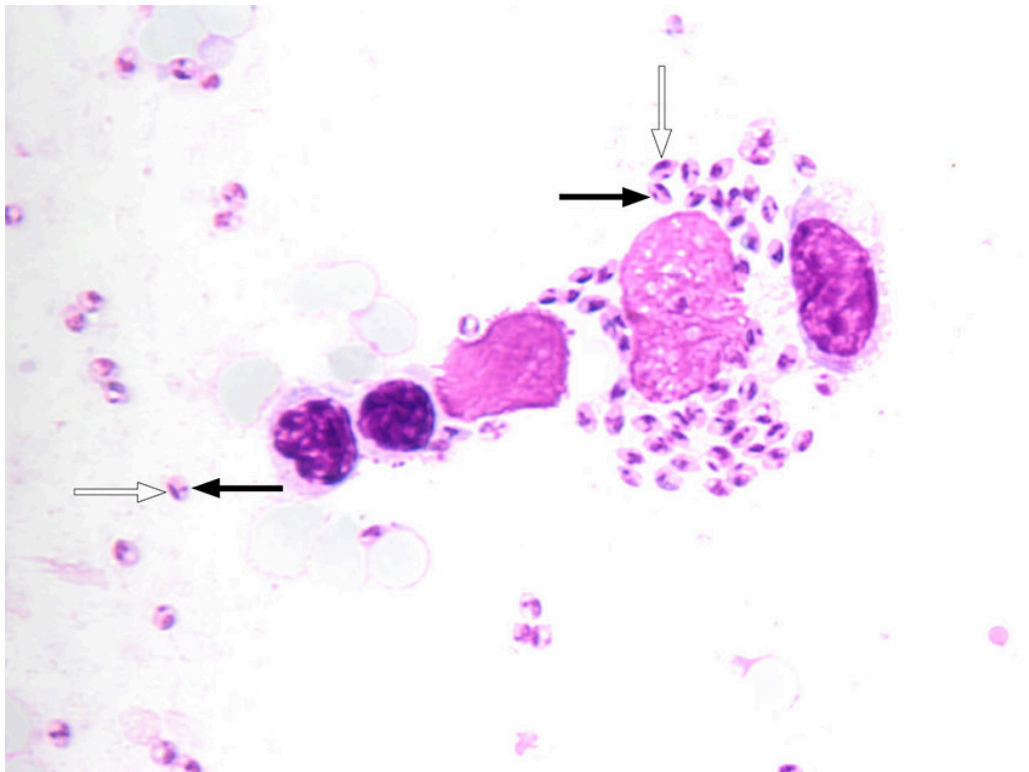
### Forekomst, smittested og klinikk

13 pasienter ble registrert med leishmaniasis i perioden. To hadde visceral leishmaniasis forårsaket av *Leishmania (L.) infantum*. Begge var eldre mennesker (> 70 år) smittet i middelhavsområdet, hvorav én, som tidligere er omtalt i Tidsskriftet, var immunosupprimert med metotreksat grunnet revmatoid artritt (9). Begge hadde langvarig feber, vekttap, splenomegali, forhøyet senkning og CRP, pancytopeni, hypoalbuminemi og hypergammaglobulinemi.

Kutan leishmaniasis ble påvist hos elleve pasienter. To var smittet i Mellom-Amerika med de potensielt mukotrope artene *L. (Viannia) braziliensis* og *L. (V.) naiffi*, men ingen av disse utviklet mukokutan leishmaniasis. Fem var smittet i middelhavsland med *L. (L.) tropica*, *L. (L.) infantum* eller *L. (L.) major*, to med *L. (L.) major* i Midtøsten og to med *L. (L.) mexicana* i Mellom-Amerika. Fire pasienter hadde to eller færre sår, mens syv hadde flere enn to sår. Ti pasienter hadde sår i eksponerte områder for vektoren, som ansikt og ekstremiteter, mens én pasient hadde mer atypiske multiple sår.

### Diagnostikk

Pasientene med visceral leishmaniasis hadde positiv serologi og fikk påvist parasitter ved PCR og/eller mikroskopi av miltbiopsi (figur 1) og benmarg. Begge fikk også påvist *Leishmania* ved PCR-analyse av fullblod.



**Figur 1** Lysmikroskopi av miltbiopsi fra pasient med *Leishmania*-amastigoter, der en kan se cellekjerne (hvit pil) og den karakteristiske kinetoplasten (sort pil).

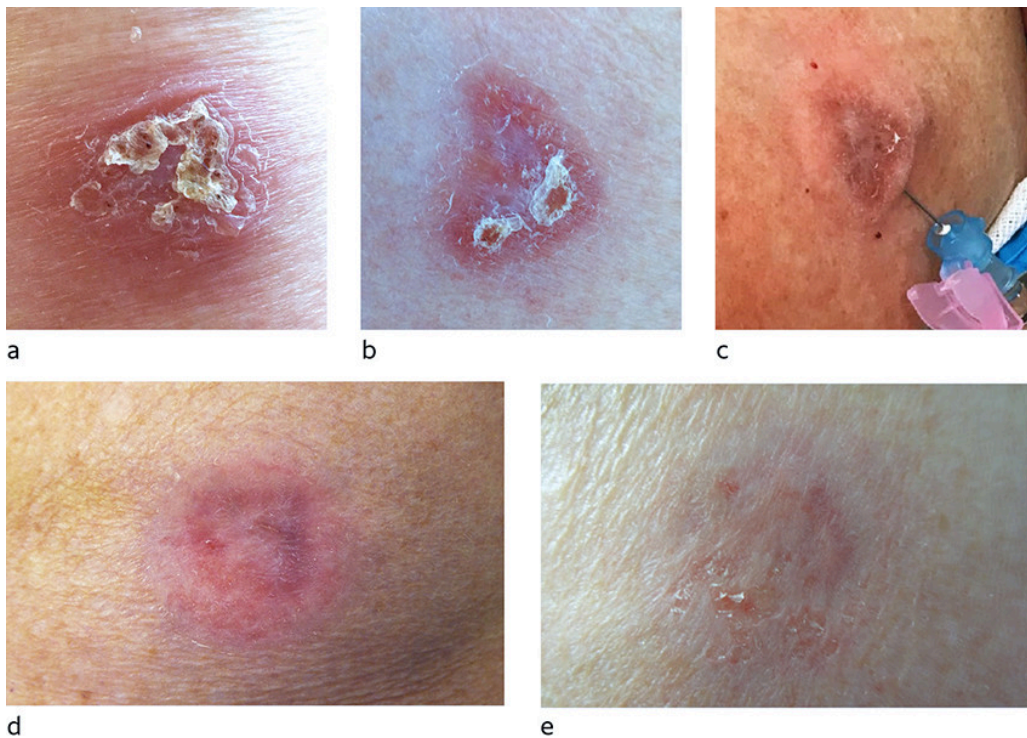
Ti pasienter med kutan leishmaniasis fikk påvist *Leishmania*-art med PCR i stansebiopsi (N = 9) eller såravskrap. Mikroskopi påviste parasitter hos fem av seks pasienter med positiv PCR-test. Én pasient hadde negativ PCR-test, men ble diagnostisert med *L. (L.) major*-infeksjon ut fra eksponering. Utredning ble gjort i tråd med retningslinjer (4, 5).

Prøvemateriale fra 11 pasienter ble innsendt for sammenlikning av PCR-metoder. To ulike målgen ble brukt ved PCR-test: *18S rDNA* og *AAP3*. Det ble påvist *Leishmania* i flere tilfeller ved bruk av *18S rDNA* enn ved bruk av *AAP3* (appendiks).

## Behandling

Pasientene med visceral leishmaniasis fikk behandling med liposomalt amfotericin B, som anbefalt i retningslinjene (4). Begge ble friske. Kumulativ dose liposomalt amfotericin B til pasienten med immunsvikt var 44 mg/kg (4 mg/kg dag 1–6, 11, 17, 24, 31 og 38).

Alle som fikk medikamentell behandling for kutan leishmaniasis (N = 8/11) ble behandlet med liposomalt amfotericin B som førstevalg. Syv fikk kumulativ dose 18 mg/kg (3 mg/kg dag 1–5 og 10). Standard anbefaling for dosering av liposomalt amfotericin B ved kutan leishmaniasis er ikke etablert, men den gitte doseringen samsvarer med forslag fra internasjonale retningslinjer (4). Én pasient med *L. (L.) infantum*-infeksjon responderte ikke på liposomalt amfotericin B, men ble frisk etter lokalbehandling med natriumstiboglukonat (4 mL à 100 mg/mL) i kombinasjon med kryoterapi (figur 2) gitt i tråd med behandlingsanbefalinger (4, 5). Hos tre pasienter med *L. (L.) major* eller *L. (L.) infantum*-infeksjon tilhelte sårene spontant uten behandling.



**Figur 2** Kutan leishmaniasis på overarm forårsaket av *L. (L.) infantum*. a) før liposomalt amfotericin B, b) syv måneder etter liposomalt amfotericin B, c) lokalbehandling med natriumstiboglukonat ett år etter liposomalt amfotericin B, d) to uker etter første lokalbehandling og før andre lokalbehandling, e) én måned etter lokalbehandling.

## Diskusjon

### Forekomst, smittested og funn

Pasientene med visceral leishmaniasis hadde klassiske symptomer i form av langvarig feber, vekttap, forstørret milt, pancytopeni og hypergammaglobulinemi (1), men det tok tid før de fikk riktig diagnose og behandling. De ble smittet i middelhavsområdet, hvor *L. (L.) infantum* er endemisk (10), men såpass sjelden hos reisende at diagnosen ofte ikke blir vurdert før sent i forløpet. I Madrid-regionen har det imidlertid de senere årene vært relativt høy forekomst av infeksjon med *L. (L.) infantum* (11). Visceral leishmaniasis i Norge hos pasienter smittet i Spania har også vært rapportert tidligere (12, 13). Én av pasientene fra denne studien er også tidligere beskrevet i en kasuistikk i Tidsskriftet (9). Med økende reisevirksomhet og flere flyktninger fra endemiske områder er det sannsynlig at forekomsten av leishmaniasis vil øke i Norge (1), (14, 15).

Pasientene med visceral leishmaniasis i denne studien var eldre mennesker, og en av dem brukte immundempende medisiner. Immunsvikt er en kjent risikofaktor for visceral leishmaniasis, og det er økende forekomst av denne formen hos reisende med immunsvekkelse (15, 16).

### Diagnostikk

Pasientene med visceral leishmaniasis hadde positiv serologi og fikk påvist parasitter ved PCR og/eller mikroskopi i blod og vev. Generelt anbefales utredning med serologi og PCR, mikroskopi og eventuelt dyrkning fra benmarg, milt, lymfeknute, lever eller blod, der PCR er mest sensitiv (4). Miltaspirat er gullstandard, men har en viss risiko for blødningskomplikasjoner (1 av 5 000), og benmargsundersøkelse foretrekkes ofte (4, 17). PCR fra blod er nyttig, og våre funn er i samsvar med studier der det er rapportert at denne testen har høy sensitivitet (18). Ved immunsuppresjon er det risiko for falskt negativ serologi, og i disse tilfellene er PCR spesielt nyttig (4).

Pasientene med kutan leishmaniasis fikk påvist art ved sekvensering (4). Ved kutan og mukokutan leishmaniasis anbefales PCR, mikroskopi og eventuelt dyrkning fra sår eller slimhinne (4, 19). Molekylærdiagnostiske metoder er mest sensitive og er nødvendige for artsbestemmelse. Ved smitte i Sør- og Mellom-Amerika er artsbestemmelse spesielt viktig, da subgenus *Leishmania* (*Viannia*) kan føre til mukokutan leishmaniasis (4). Kun én pasient hadde negativ PCR-test i denne studien, sannsynligvis grunnet lavt antall parasitter fordi sårene var i spontan bedring.

Stansebiopsi fra sårkant, finnålsbiopsi fra sårkant eller såravskrap anbefales som prøvemateriale (4, 19). I denne studien ble stansebiopsi gjort som rutinediagnostikk, i tråd med anbefalingene. Ved tilleggsundersøkelser var PCR fra stansebiopsi positiv i flest tilfeller sammenliknet med annet prøvemateriale med mindre volum vev (appendiks). Filterpapir trykket direkte i sårbunnen er praktisk for prøvetaking og forsendelse, men PCR-test var negativ for to av fem slike prøver i denne studien (appendiks).

## Behandling

Anbefalt behandling for immunkompetente pasienter med visceral leishmaniasis er liposomalt amfotericin B 3 mg/kg intravenøst dag 1–5, 14 og 21 (4). Ved immunsvikt anbefales en kumulativ dose på 40 mg/kg. Pasientene med visceral leishmaniasis responderte effektivt på liposomalt amfotericin B uten å få alvorlige bivirkninger.

I endemiske områder er liposomalt amfotericin B ofte utilgjengelig på grunn av høy pris og behov for kjølig oppbevaring, og miltefosin, natriumstiboglukonat (Pentostam) og paromomycin er andre alternativer (1). I flere land i Asia og Afrika har monoterapi med miltefosin og natriumstiboglukonat blitt erstattet med kortere kurer og kombinasjonskurer med andre preparater grunnet økende resistens og behandlingssvikt, men effekten av de nye kurene varierer mellom regionene (20).

Ved kutan leishmaniasis hos immunkompetente personer infisert med en *Leishmania*-art som ikke er assosiert med mukokutan leishmaniasis, og der sårene er få og små, anbefaler man å avvente behandling i påvente av spontan tilheling (4, 5). Spontan tilheling kan ta 2–15 måneder (21). Skal sårene behandles, har man valget mellom lokalbehandling med natriumstiboglukonat (figur 2), kryoterapi, varmebehandling eller systemisk behandling (4, 5). Ved multiple eller store sår, sår i ansikt og ved smitte med art med potensial for mukokutan leishmaniasis, anbefales systemisk behandling (4, 5).

Alle pasientene som fikk behandling (N = 8/11) i denne studien, fikk liposomalt amfotericin B som førstevalg også i tilfeller der retningslinjene anbefaler lokalbehandling (4, 5). Systemisk behandling er dyrt og har potensielt alvorlige bivirkninger, men midler for lokalbehandling er mindre tilgjengelige, injeksjoner er smertefulle og metodikken lite kjent blant klinikere, noe som sannsynligvis forklarer at denne metoden er mindre brukt. Liposomalt amfotericin B har mindre effekt ved den kutane formen enn den viscereale, sannsynligvis på grunn av lavere konsentrasjon av medikamentet i hud. Etablerte anbefalinger for liposomalt amfotericin B ved kutan leishmaniasis basert på kontrollerte studier finnes foreløpig ikke (1). I en fransk studie av kutan og mukokutan leishmaniasis var liposomalt amfotericin B effektivt hos kun 46 % (19/41) (22). I tråd med dette fant vi manglende effekt av liposomalt amfotericin B hos én pasient med *L. (L.) infantum*-infeksjon (figur 2). Denne pasienten responderte på to behandlingsrunder med to ukers intervall med intrakutan injeksjon av natriumstiboglukonat i kombinasjon med kryoterapi.

Oppfølging med tanke på manglende respons etter tre måneder eller senere residiv anbefales i minst ett år for kutan leishmaniasis og i ti år for potensiell mukokutan leishmaniasis (1, 4). Etter behandlet visceral leishmaniasis forblir parasittene latent i kroppen resten av livet, med risiko for residiv ved immunsuppresjon. Det finnes ikke biokjemiske parametre som kan monitorere for residiv. Vi anbefaler at pasienter som er kurert, er oppmerksom på symptomer på oppbluss av sykdommen. De bør ikke være blodgivere (4).

## Konklusjon

Pasientene med visceral leishmaniasis ble effektivt behandlet, men diagnostisert sent i forløpet. Kutan leishmaniasis ble utredet i tråd med anbefalinger, men liposomalt amfotericin B fremfor lokalbehandling ble gitt i større grad enn anbefalt i retningslinjer.

---

*Artikkelen er fagfellevurdert.*

---

## LITTERATUR

1. Burza S, Croft SL, Boelaert M. Leishmaniasis. *Lancet* 2018; 392: 951–70. [PubMed][CrossRef]
2. Ruiz-Postigo JA, Grout L, Saurabh J. Global leishmaniasis surveillance, 2017-2018, and first report on 5 additional indicators. *Wkly Epidemiol Rec* 2020; 65: 265–80.
3. Eehalt U, Schunk M, Jensenius M et al. Leishmaniasis acquired by travellers to endemic regions in Europe: a EuroTravNet multi-centre study. *Travel Med Infect Dis* 2014; 12: 167–72. [PubMed][CrossRef]
4. Aronson N, Herwaldt BL, Libman M et al. Diagnosis and Treatment of Leishmaniasis: Clinical Practice Guidelines by the Infectious Diseases Society of America (IDSA) and the American Society of Tropical Medicine and Hygiene (ASTMH). *Clin Infect Dis* 2016; 63: 1539–57. [PubMed][CrossRef]

5. Blum J, Buffet P, Visser L et al. LeishMan recommendations for treatment of cutaneous and mucosal leishmaniasis in travelers, 2014. *J Travel Med* 2014; 21: 116–29. [PubMed][CrossRef]
6. Van der Auwera G, Maes I, De Doncker S et al. Heat-shock protein 70 gene sequencing for Leishmania species typing in European tropical infectious disease clinics. *Euro Surveill* 2013; 18: 20543. [PubMed][CrossRef]
7. Uliana SR, Nelson K, Beverley SM et al. Discrimination amongst Leishmania by polymerase chain reaction and hybridization with small subunit ribosomal DNA derived oligonucleotides. *J Eukaryot Microbiol* 1994; 41: 324–30. [PubMed][CrossRef]
8. Tellevik MG, Muller KE, Løkken KR et al. Detection of a broad range of Leishmania species and determination of parasite load of infected mouse by real-time PCR targeting the arginine permease gene AAP3. *Acta Trop* 2014; 137: 99–104. [PubMed][CrossRef]
9. Blomberg B, Müller KE, Helgeland L et al. En mann i 80-årene med leddgikt og vedvarende feber. *Tidsskr Nor Lægeforen* 2019; 139. doi: 10.4045/tidsskr.18.0546. [PubMed][CrossRef]
10. Ready PD. Leishmaniasis emergence in Europe. *Euro Surveill* 2010; 15: 19505. [PubMed]
11. Arce A, Estirado A, Ordobas M et al. Re-emergence of leishmaniasis in Spain: community outbreak in Madrid, Spain, 2009 to 2012. *Euro Surveill* 2013; 18: 20546. [PubMed][CrossRef]
12. Besada E, Njålla RJ, Nossent JC. Imported case of visceral leishmaniasis presenting as pancytopenia in a Norwegian patient treated with methotrexate and etanercept for psoriasis arthritis. *Rheumatol Int* 2013; 33: 2687–9. [PubMed][CrossRef]
13. Moser KH, Rødevand E, Hammerstrøm J et al. En tidligere frisk mann med feberepisoder med kirkespirforløp. *Tidsskr Nor Lægeforen* 2008; 128: 1845–7. [PubMed]
14. Söbirk SK, Inghammar M, Collin M et al. Imported leishmaniasis in Sweden 1993-2016. *Epidemiol Infect* 2018; 146: 1267–74. [PubMed][CrossRef]
15. Schwartz T, Jensenius M, Blomberg B et al. Imported visceral leishmaniasis and immunosuppression in seven Norwegian patients. *Trop Dis Travel Med Vaccines* 2019; 5: 16. [PubMed][CrossRef]
16. Fletcher K, Issa R, Lockwood DNJ. Visceral leishmaniasis and immunocompromise as a risk factor for the development of visceral leishmaniasis: a changing pattern at the hospital for tropical diseases, london. *PLoS One* 2015; 10: e0121418. [PubMed][CrossRef]

17. Sundar S, Rai M. Laboratory diagnosis of visceral leishmaniasis. *Clin Diagn Lab Immunol* 2002; 9: 951–8. [PubMed]
18. de Ruyter CM, van der Veer C, Leeflang MMG et al. Molecular tools for diagnosis of visceral leishmaniasis: systematic review and meta-analysis of diagnostic test accuracy. *J Clin Microbiol* 2014; 52: 3147–55. [PubMed] [CrossRef]
19. Centers for Disease Control and Prevention. Practical guide for specimen collection and reference diagnosis of leishmaniasis. [https://www.cdc.gov/parasites/leishmaniasis/resources/pdf/cdc\\_diagnosis\\_guide\\_leishmaniasis\\_2016.pdf](https://www.cdc.gov/parasites/leishmaniasis/resources/pdf/cdc_diagnosis_guide_leishmaniasis_2016.pdf) Lest 11.1.2021.
20. Alves F, Bilbe G, Blesson S et al. Recent development of visceral leishmaniasis treatments: Successes, pitfalls, and perspectives. *Clin Microbiol Rev* 2018; 31: e00048–18. [PubMed][CrossRef]
21. Reithinger R, Dujardin JC, Louzir H et al. Cutaneous leishmaniasis. *Lancet Infect Dis* 2007; 7: 581–96. [PubMed][CrossRef]
22. Guery R, Henry B, Martin-Blondel G et al. Liposomal amphotericin B in travelers with cutaneous and muco-cutaneous leishmaniasis: Not a panacea. *PLoS Negl Trop Dis* 2017; 11: e0006094. [PubMed][CrossRef]

---

Publisert: 22. februar 2021. Tidsskr Nor Legeforen. DOI: 10.4045/tidsskr.19.0171

Mottatt 24.2.2019, første revisjon innsendt 29.11.2020, godkjent 11.1.2021.

© Tidsskrift for Den norske legeforening 2026. Lastet ned fra tidsskriftet.no 2. juli 2026.