
Hyperferritinemi-katarakt-syndrom

KORT KASUISTIKK

ANDREAS BENNECHE

andreas.benneche@helse-bergen.no

Avdeling for medisinsk genetikk

Haukeland universitetssjukehus

Andreas Benneche er lege i spesialisering i medisinsk genetikk.

Forfatteren har fylt ut ICMJE-skjemaet og oppgir ingen interessekonflikter.

MIRIAM SANDNES

Det medisinske fakultet

Universitetet i Bergen

Miriam Sandnes er forskerlinjestudent.

Forfatteren har fylt ut ICMJE-skjemaet og oppgir ingen interessekonflikter.

ÅSNE BAKKE

Medisinsk avdeling

Stavanger universitetssjukehus

Åsne Bakke er ph.d., spesialist i indremedisin og i endokrinologi og overlege.

Forfatteren har fylt ut ICMJE-skjemaet og oppgir ingen interessekonflikter.

HÅKON REIKVAM

Klinisk institutt 2

Det medisinske fakultet

Universitetet i Bergen

og

Medisinsk avdeling

Haukeland universitetssjukehus

Håkon Reikvam er ph.d., spesialist i indremedisin og i blodsykdommer, overlege og professor.

Forfatteren har fylt ut ICMJE-skjemaet og oppgir ingen interessekonflikter.

En mann med langvarig forhøyede ferritinverdier utviklet katarakt på begge øynene. Pasienten foreslo selv en sjelden sammenheng mellom de to tilstandene, og denne kunne bekreftes genetisk.

En mann i 60-årene med kjent diabetes type 1, koronar hjertesykdom og psoriasis var for 15 år siden blitt henvist til hematologisk utredning for mistanke om hemokromatose etter mange år med hatt forhøyede ferritinverdier uten påvisbar jernoverbelastning.

Han hadde ingen særskilte symptomer. Blodprøver var normale, bortsett fra økt ferritinnivå på 1 540 µg/L (34–300 µg/L). Gentest for hemokromatose var negativ. Det ble ansett som lite sannsynlig at pasienten hadde hereditær hemokromatose, og han ble fulgt opp med blodprøvekontroller. Under oppfølgingen varierte ferritinnivået mellom 1 000 µg/L og 4 600 µg/L, oftest lå det rundt 1 400–1 800 µg/L. Jern- og transferrinnivået var normalt, mens transferrinmetningen lå på 21–32 %, som er innenfor referanseområdet (15–57 %).

Etter ti års oppfølging ble han henvist til fornyet hematologisk vurdering grunnet vedvarende høye ferritinverdier. Det ble ikke avdekket bakenforliggende årsak denne gangen heller, og det ble på nytt konkludert med hyperferritinemi av ukjent årsak. Leverbiopsi ble ikke utført. I årene som fulgte, utviklet han behandlingstrengende katarakt på begge øynene. Man så kortikale kataraktforandringer bilateralt i linsen, og etter en kataraktoperasjon ble visus bedre.

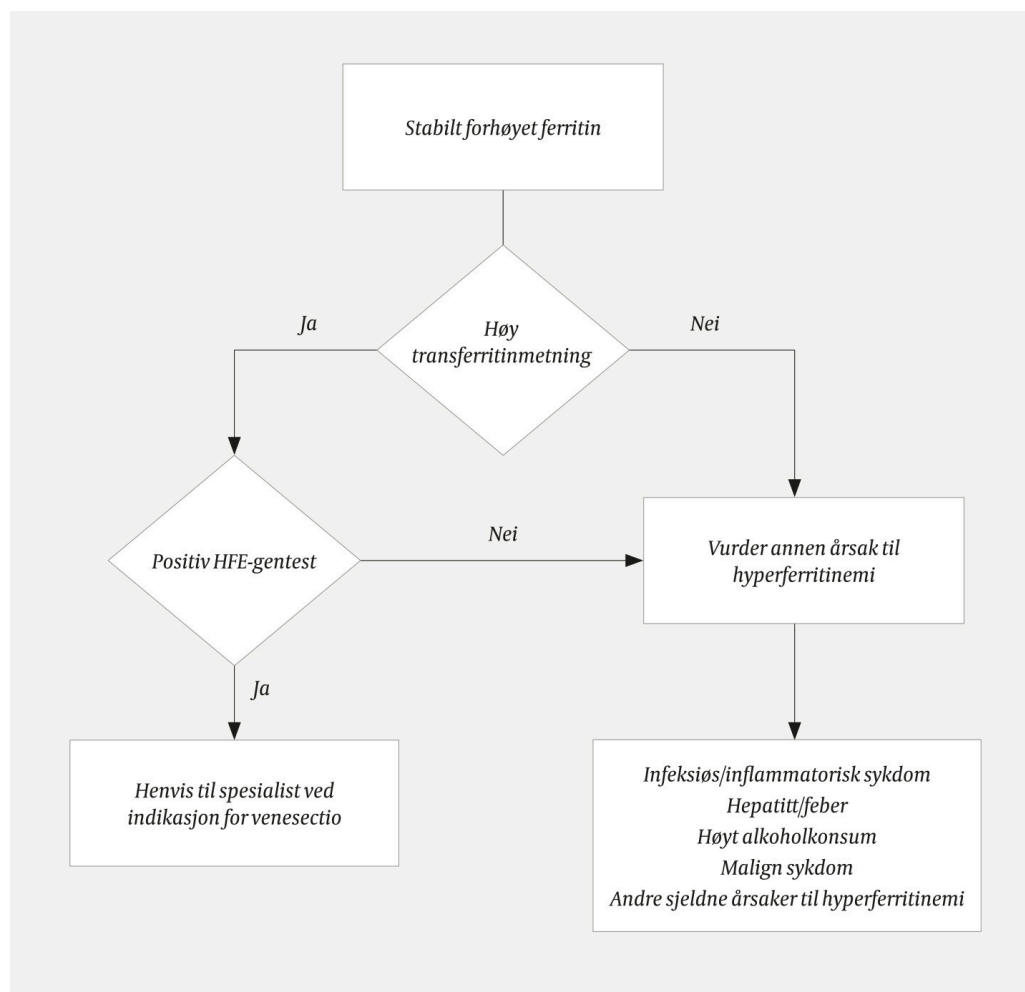
Pasienten savnet nå en forklaring på det høye ferritinnivået og gjorde derfor egne undersøkelser. I den svenske Läkartidningen kom han over en artikkel om hyperferritinemi-katarakt-syndrom ([1](#)). Han oppdaget at tilstanden passet med hans sykehistorie, og informasjon om dens fredelige forløp beroliget ham. Ved senere kontroll hos endokrinolog for diabetessykdommen nevnte pasienten diagnosen. Det ble rekvirert diagnostisk genanalyse av ferritin-lettkjedegenet (*FTL*), som er årsaken til hyperferritinemi-katarakt-syndrom. En kjent sykdomsgivende punktmutasjon (c.-171C>G) ble påvist, og pasienten ble henvist til genetisk veiledning.

Diskusjon

Ferritin er kroppens viktigste jernlagringsprotein og beskytter cellene mot jernkatalysert oksidativ skade forårsaket av fritt jern. Molekylet er hovedsakelig intracellulært og kan inkorporere opptil 4 500 jernatom, som frigis på kontrollert vis. Det består av to subenheter: lettkjedet (L) ferritin og tungkjedet (H) ferritin. Sistnevnte synes å være den biologisk viktigste for proteinets jernlagringsfunksjon. Det meste av jern lagres i leveren. Derfra transporteres

det til andre organer med transferrin. Benmargen har størst opptak og forbruk av jern på grunn av erytropoesen. Små mengder ferritin lekker ut i sirkulasjonen og fungerer også som jerntransportør. Derfor er den en indirekte og anvendelig markør for kroppens jernlagre. Ferritin er i tillegg et akutfaseprotein som utviser økt produksjon ved inflammasjon.

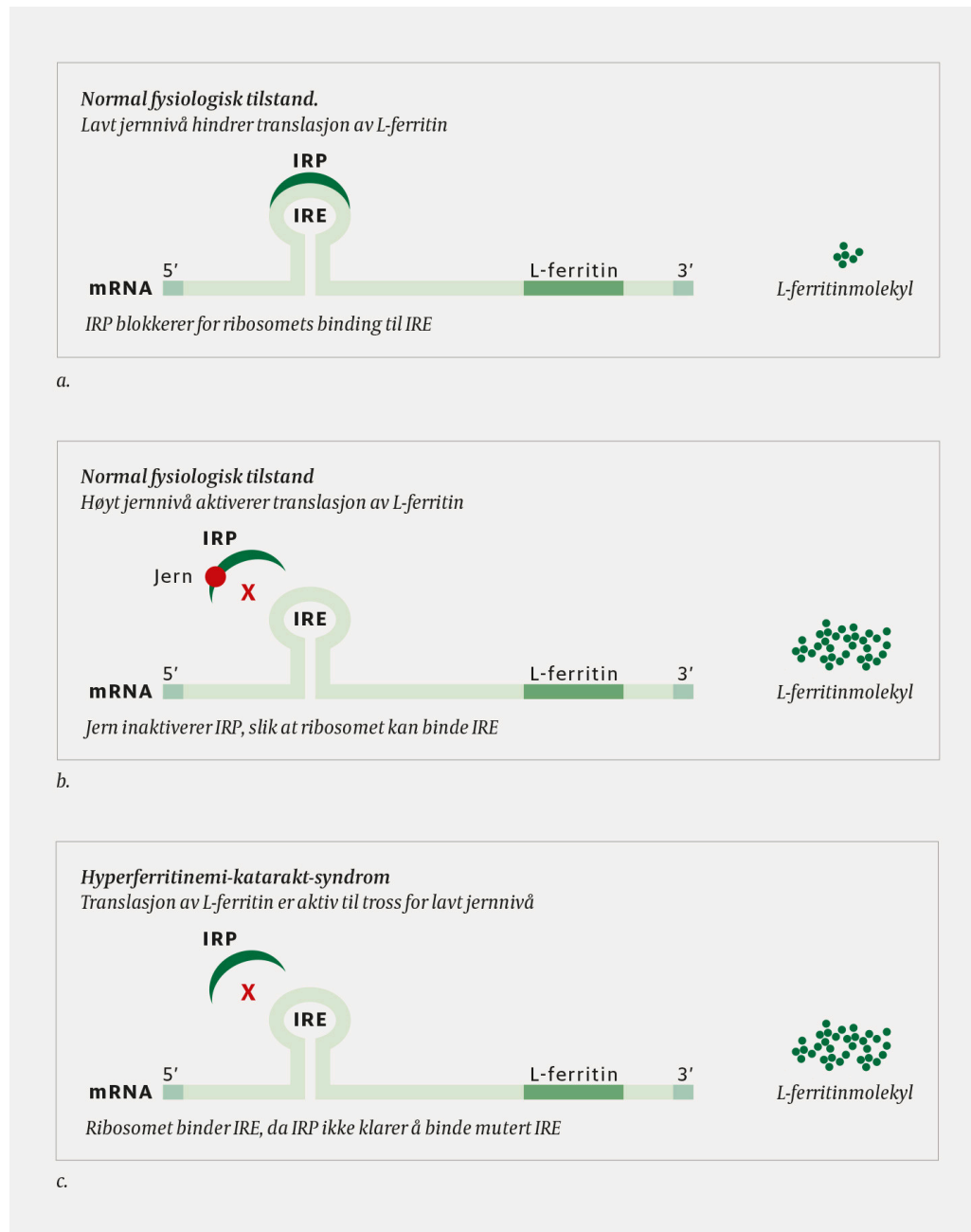
Hyperferritinemi er et relativt hyppig funn, som kan skyldes en rekke forskjellige tilstander. Mens hyperferritinemi og høy transferrinmetning som regel skyldes hemokromatose (2), sees hyperferritinemi kombinert med lav transferrinmetning oftest ved andre tilstander, for eksempel inflammasjon, fettlever eller alkoholoverforbruk (figur 1). Ved mistanke om jernoverbelastning kan en spesiell (og lite tilgjengelig) MR-sekvens benyttes for å kartlegge jernavleiringer (siderose) i lever, milt, pankreas og hjerte (3). Biopsi som supplerende undersøkelse kan i sjeldne tilfeller være aktuelt. Ved vedvarende, uforklarlig hyperferritinemi bør man vurdere sjeldne differensialdiagnoser.



Figur 1 Utredning av hyperferritinemi. Figuren viser en enkel algoritme for utredning og de viktigste differensialdiagnosene ved hyperferritinemi.

Hyperferritinemi-katarakt-syndromet ble først beskrevet i 1995 (4, 5). Senere er mer enn 40 ulike mutasjoner påvist, alle i *FTL*-genet (6, 7). Mutasjonen medfører manglende nedregulering av L-ferritinproduksjonen til tross for fysiologisk jernnivå (figur 2). Tilstanden følger autosomt dominant arvegang. Om lag 100 familier er beskrevet i litteraturen, men sikre prevalensdata

foreligger ikke. I en italiensk studie av blodgivere med katarakt hadde 54 personer hyperferritinemi, men ingen mutasjoner i *FTL*-genet (8). Tilstanden antas å være betydelig underdiagnostisert.



Figur 2 Regulering av lettjedet (L) ferritin-produksjon avhengig av jernnivå og ved hyperferritinemi-katarakt-syndrom.

Syndromets eneste kliniske manifestasjon, katarakt, skyldes hyperferritinemi og ikke jernoverbelastning (8). Mekanismene bak utviklingen av katarakt er ukjente, men overflødig produksjon av L-ferritin som akkumuleres i linsen og disponerer for krystallinske inklusjoner, spiller sannsynligvis en rolle (9, 10). Sammenlignet med kontrollpersoner er det funnet høye ferritinnivåer i linsevevet hos personer med syndromet (11). Serum-ferritinnivået er som regel 2 000–3 000 µg/L, men nivået er sannsynligvis ikke relatert direkte til kataraktens alvorlighetsgrad (12). Katarakt og hyperferritinemi kan opptre uavhengig av hverandre, og ikke alle med hyperferritinemi utvikler katarakt.

Katarakt bør behandles med linsekirurgi dersom det er indisert. Venesectio bør unngås, da den fører til jernmangel, som igjen forverrer hyperferritinemien (7). Genetisk utredning er nødvendig for adekvat oppfølging av pasientene og for å unngå unødvendig venesectio (9).

Kasuistikken beskriver et eksempel på en sjelden tilstand, der pasientens egen innsats bidro til at riktig diagnose ble stilt. Med dagens informasjonstilgang kan slik samhandling mellom lege og pasient bli stadig vanligere. Genetiske analyser kan rekvireres av alle leger dersom riktig indikasjon foreligger. *Genetikportalen.no* gir nyttig informasjon for klinikere om genetiske analyser som er tilgjengelige i Norge (13).

Pasienten har samtykket til at artikkelen blir publisert.

Artikkelen er fagfellevurdert.

LITTERATUR

1. Vaktnäs J, Olsson M. Hereditært hyperferritinemi-kataraktsyndrom. Ovanlig differentialdiagnos vid oförklarlig ferritinstegring. *Lakartidningen* 2013; 110: 2302–3. [PubMed]
2. Ulvik RJ. Arvelig hemokromatose gjennom 150 år. *Tidsskr Nor Legeforen* 2016; 136: 2017–21. [PubMed][CrossRef]
3. Pietrangelo A. Ferroportin disease: pathogenesis, diagnosis and treatment. *Haematologica* 2017; 102: 1972–84. [PubMed][CrossRef]
4. Beaumont C, Leneuve P, Devaux I et al. Mutation in the iron responsive element of the L ferritin mRNA in a family with dominant hyperferritinaemia and cataract. *Nat Genet* 1995; 11: 444–6. [PubMed][CrossRef]
5. Girelli D, Corrocher R, Bisceglia L et al. Molecular basis for the recently described hereditary hyperferritinemia-cataract syndrome: a mutation in the iron-responsive element of ferritin L-subunit gene (the "Verona mutation") *Blood* 1995; 86: 4050–3. [PubMed][CrossRef]
6. Cadenas B, Fita-Torró J, Bermúdez-Cortés M et al. L-Ferritin: One gene, five diseases; from hereditary hyperferritinemia to hypoferritinemia-report of new cases. *Pharmaceuticals (Basel)* 2019; 12: 17. [PubMed][CrossRef]
7. Bowes O, Baxter K, Elsey T et al. Hereditary hyperferritinaemia cataract syndrome. *Lancet* 2014; 383: 1520. [PubMed][CrossRef]
8. Bozzini C, Galbiati S, Tinazzi E et al. Prevalence of hereditary hyperferritinemia-cataract syndrome in blood donors and patients with cataract. *Haematologica* 2003; 88: 219–20. [PubMed]
9. Mumford AD, Cree IA, Arnold JD et al. The lens in hereditary hyperferritinaemia cataract syndrome contains crystalline deposits of L-ferritin. *Br J Ophthalmol* 2000; 84: 697–700. [PubMed][CrossRef]

10. Lenzhofer M, Schroedl F, Trost A et al. Aqueous humor ferritin in hereditary hyperferritinemia cataract syndrome. *Optom Vis Sci* 2015; 92 (suppl 1): S40–7. [PubMed][CrossRef]
11. Levi S, Girelli D, Perrone F et al. Analysis of ferritins in lymphoblastoid cell lines and in the lens of subjects with hereditary hyperferritinemia-cataract syndrome. *Blood* 1998; 91: 4180–7. [PubMed][CrossRef]
12. Craig JE, Clark JB, McLeod JL et al. Hereditary hyperferritinemia-cataract syndrome: prevalence, lens morphology, spectrum of mutations, and clinical presentations. *Arch Ophthalmol* 2003; 121: 1753–61. [PubMed][CrossRef]
13. Norsk portal for medisinsk-genetisk analyser.
<https://www.genetikkportalen.no> Lest 19.3.2020.

Publisert: 9. november 2020. Tidsskr Nor Legeforen. DOI: 10.4045/tidsskr.20.0255
Mottatt 1.4.2020, første revisjon innsendt 2.9.2020, godkjent 22.9.2020.
Publisert under åpen tilgang CC BY-ND. Lastet ned fra tidsskriftet.no 3. juli 2026.