

---

# Stressfraktur i lårhalsen

---

## KLINISK OVERSIKT

CAROLINE ZIESLER

carolineziesler@gmail.com

Det medisinske fakultet

Universitetet i Oslo

Caroline Ziesler er medisinstudent.

Forfatteren har fylt ut ICMJE-skjemaet og oppgir ingen interessekonflikter.

LARS ENGBRETSSEN

lars.engebretsen@medisin.uio.no

Ortopedisk klinikk

Oslo universitetssykehus

og

Seksjon for idrettsmedisinske fag

Norges idrettshøgskole

Lars Engebretsen er dr.med., spesialist i ortopedisk kirurgi, overlege og professor. Han er gruppeleder ved Senter for idrettsskadeforskning og leder for Den internasjonale olympiske komités medisinske forskningsgruppe.

Forfatteren har fylt ut ICMJE-skjemaet og oppgir ingen interessekonflikter.

---

**Stressfraktur i lårhalsen forekommer sjelden, men kan oppstå hos idrettsutøvere og mosjonister ved gjentatt stor belastning på underekstremitetene. Hofte- og lyskesmerter og kliniske funn kan vekke mistanke, og MR-undersøkelse er gullstandarden for å påvise stressfraktur. Skaden behandles konservativt eller operativt, avhengig av anatomisk plassering og hvorvidt frakturen er stabil eller ikke.**

Stressfrakturer er brudd i ben som følge av gjentatte tensjons- og kompresjonskrefter som ikke er kraftige nok til å resultere i et «vanlig, akutt» brudd. Slike «tretthetsbrudd» kan oppstå hos personer med friskt skjelett, i motsetning til insuffisiensfrakturer og patologiske frakturer, som oppstår i henholdsvis mekanisk svekket benvev og benvev som har tapt styrke grunnet en sykdomsprosess ([1](#)).

Stressfraktur i lårhalsen er en uvanlig idrettsskade som typisk rammer løpere, og diagnosen er ofte forsinket (2). Lårhalsens anatomi gjør at den er skadeutsatt ved stor belastning og sårbar for komplikasjoner i etterkant (3). Hovedsymptomet er vanligvis diffuse lyskesmerter. Ved tidlig diagnostikk bedres prognosen ved å forebygge komplikasjoner (2). Hensikten med denne artikkelen er å belyse stressfraktur i lårhalsen som en differensialdiagnose ved hoftesmerter hos idrettsutøvere og mosjonister.

---

## Kunnskapsgrunnlag

Artikkelen er basert på et litteratursøk i PubMed med følgende søkestrenger: «stress fractures femur neck athletes», «stress fractures in athletes» og «stress fractures femur». Artikler fra perioden fra 1964 frem til 5.1.2019 ble inkludert. Søkene ble begrenset til engelske titler og ga 2 373 treff, hvorav 100 artikler eller sammendrag ble gjennomlest, og 18 inkludert. I tillegg bygger artikkelen på sisteforfatters kliniske erfaring innen ortopedi og idrettsmedisin.

---

## Epidemiologi

Stressfrakturer forekommer hos idrettsutøvere, spesielt de som utsetter seg for gjentatt overbelastning på underekstremitetene (2). En amerikansk studie viste at blant konkurranse- eller mosjonsløpere i USA som fikk en løpsrelatert skade, var 15 % av skadene stressfrakturer (4). Stressfrakturer utgjør minst 10 % av alle idrettsmedisinske skader; 90 % av disse er lokalisert til underekstremitetene (5). Stressfrakturer i lårhalsen utgjør 5 % av alle stressfrakturer, hyppigst hos mellom- og langdistanseløpere og militærrekrutter (1), (6–8).

---

## Etiologi og patogenese

Ved løping utsettes lårhalsen for fire til åtte ganger ens egen kroppsvekt (1, 7). En økning i varighet, intensitet og hyppighet av fysisk aktivitet uten adekvat restitusjon kan føre til patologiske endringer i benvevet (8). En etablert teori for utviklingen av stressfrakturer er at benresorpsjonen vil øke som respons på økt mekanisk stress, mens nydannelsen av benvev ikke klarer å følge etter. Det kan oppstå mikrofrakturer i benvevet, og reparasjonsprosesser som fører til benmargsødem. Ytterligere belastning kan føre til en stressreaksjon og til slutt sprekkdannelse i kortikalt ben (8). Benlengdeforskjell, coxa vara og plattfot kan gi økt risiko for stressfraktur (9). En stressfraktur kan forekomme både på kompresjonssiden og på tensjonssiden av lårhalsen, eller den kan utvikles til å bli komplett.

Det er størst risiko for å utvikle stressfrakturer i vektbærende knokler. Langdistanseløpere tenderer til å få stressfrakturer i bekkenet eller i rørknokler, mens sprintere og hekkeløpere får dem i fotknokler (10). Stort treningsvolum og rask økning i fysisk belastning kan gjøre at benvevets kapasitet overskrides. Utmattelse og svekkelse av muskulatur samt rask vektnedgang går på bekostning av skjelettet (8).

Ernæring, spesielt inntak av vitamin D og kalsium, er viktig for god benhelse (11). Spiseforstyrrelser som resulterer i stressfrakturer, er et kjent problem hos en del idrettsutøvere, spesielt i idrett hvor lav kroppsvekt kan være en konkurransemessig fordel (12). Lav energitilgjengelighet kan gi forstyrrelser av flere fysiologiske funksjoner i kroppen, og omtales på engelsk som *relative energy deficiency in sport* (RED-S) (11). Kvinner har større risiko for utvikling av stressfrakturer enn menn, trolig grunnet lavere bentetthet, mindre muskelmasse og hyppigere forekomst av spiseforstyrrelser (10, 12).

---

## Symptomer og funn

Ved stressfraktur i lårhalsen og stressreaksjoner i forkant av en fraktur er diffuse, fremre lyskesmerter det typiske hovedsymptomet. I starten vil smertene kun være aktivitetsrelaterte, men etter hvert også til stede ved hvile. Fortsetter man å belaste leddet, vil smertene bli sterkere og nærmest konstante (6). Hoppetesten kan anvendes for å utløse smertene. Under hoppetesten skal pasienten hinke på det affiserte benet. Denne testen er noe uspesifikk, men anvendes likevel. Pasienten kan oppleve smerter i ytterstilling ved hoftebevegelser og smerter ved fleksjon av hoften og ekstensjon av kneet (13).

---

## Differensialdiagnoser

Stressfrakturer og stressreaksjoner i lårhalsen kan ha symptomlikhet med andre tilstander i hofte-regionen. Akutte skader som kan gi hofte- eller lyskesmerter, er tendinopatier, trochantermerteresyndrom og rift i leddleppen. Subakutte og kroniske skader kan være osteitis pubis, piriformissyndrom, trochantermerteresyndrom, inneklekking i hofteleddet (*femoroacetabular impingement*), rift i leddleppen, tendinopatier og såkalt idrettsbrokk (svækkelse av muskulatur i fremre bukvegg). Den kroniske tilstanden koksartrose kan også være en aktuell differensialdiagnose. Hos pasienter med hoftesmerter anbefales det av en konsensusgruppe at det foruten en vanlig klinisk undersøkelse av hofteleddene også utføres en fleksjon-adduksjon-internrotasjon-test (FADDIR-test) og en fleksjon-abduksjon-eksternrotasjon-test (FABER-test), begge i én og samme bevegelse. Disse testene gir smerter ved inneklekking i hofteleddet og rift i leddleppen (14, 15). For å påvise en stressfraktur i lårbenet fremfor lårhalsen egner Fulcrum-test seg. Ved Fulcrum-testen sitter pasienten mens undersøkeren påfører et press på kneet med den ene armen samtidig med et press fra baksiden av låret med den andre armen. Ved palpasjon kan pasienten kjenne smerter, men muskelbukene vil være i veien for å palpere frakturlinjen direkte (13).

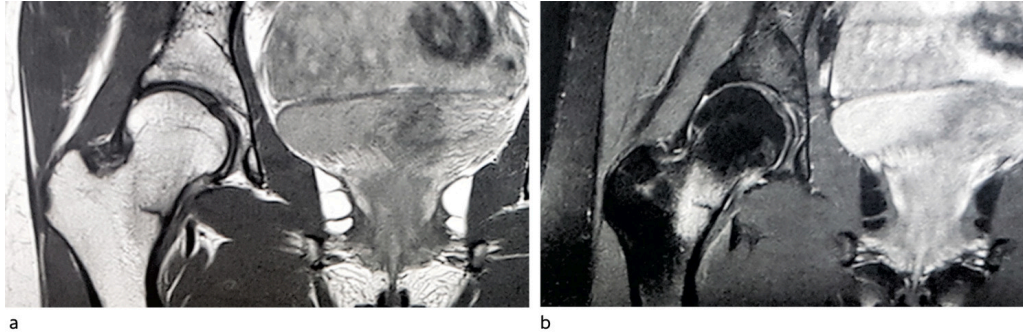
---

## Bildedagnostikk

Ved klinisk mistanke om stressfraktur vil man oftest starte med å ta et røntgenbilde. Det vil ikke vise noen synlig reaksjon tidlig i utviklingen, selv om pasienten har symptomer. Senere vil røntgen kunne vise en svak periostreaksjon, kortikal fortykkelse

og sklerose. Er røntgenbildet negativt, går man videre med en MR-undersøkelse (9). Det er vanlig å klassifisere stressfrakturer og stressreaksjoner i lårhalsen etter anatomisk lokalisasjon funnet på MR.

Fullertonklassifiseringen egner seg til å bestemme alvorlighetsgrad og prognose (2, 4, 6). Den skiller mellom type 1 (superolateral fraktur), type 2 (inferomedial fraktur) og type 3 (dislokert fraktur). CT-undersøkelse blir brukt dersom det er spørsmål om kirurgi. Ultralyd egner seg til bløtvevsdiagnostikk og kan brukes til å evaluere differensialdiagnoser (16). I dag brukes en radiologisk klassifisering av stressfrakturer med grad 1–4, hvor grad 1–3 betegnes som stressbetinget reaksjon, og grad 4 som stressfraktur (5). Se figur 1.



**Figur 1** T1- (a) og T2-vektet (b) MR av bekkenet viser inferomedial stressfraktur i lårhalsen, grad 4b.

---

## Behandling, oppfølging og prognose

Stressfrakturer på tensjonssiden av lårhalsen er mer ustabile enn frakturer på kompresjonssiden, i og med at tensjonskrefter kan føre til feilstilling (9). En stressfraktur på tensjonssiden av lårhalsen kan føre til forstyrret blodforsyning til femurhodet, og behandles med kirurgi. Hvis frakturen er ute av stilling, er det viktig at pasienten får øyeblikkelig hjelp og opereres raskt. Påvises stressfraktur på kompresjonssiden, behandles den vanligvis konservativt i form av vektavlastning med krykker i seks uker før den gradvis belastes igjen. Ved stressreaksjoner kan det være tilstrekkelig med redusert belastning i en kortere periode. Det anbefales operativ behandling om frakturlinjen fra kompresjonssiden går gjennom mer enn 50 % av lårhalsen eller hvis den er dislokert (5). Under behandlingsperioden bør idrettsutøvere ty til alternative treningsmetoder som for eksempel sykling, svømming eller løping i basseng for å vedlikeholde kondisjon og muskulatur (9). Tilbakeføring av aktivitet må skje gradvis, og kun hvis aktiviteten kan gjennomføres uten smerter. Etter en stressfraktur bør man utføre bentegethetsmåling og starte behandling dersom målingen viser nedsatt bentegethet (17).

Det er vanligvis lite komplikasjoner ved en inkomplett (ikke-gjennomgående frakturlinje) og ikke-dislokert stressfraktur som kan behandles konservativt, med unntak av refraktur (18). Hvis skaden ikke oppdages, og dermed forblir ubehandlet, kan det oppstå en forskyvning av lårhalsfrakturen som fører til tilhelingsproblemer (pseudartrose, *nonunion*) og avaskulær nekrose i femurhodet. Tidlig artrose kan også oppstå. Dislokerte stressfrakturer som må behandles kirurgisk, kan utvikle de samme komplikasjonene, i tillegg til postoperativ infeksjon (4, 9, 18). Forskjellige studier viser at 18 til 25 % av de som behandles kirurgisk, får avaskulær nekrose i femurhodet

postoperativt, avhengig av grad av feilstilling og operativ behandlingsmetode (6). Det bør alltid foretas kontroll-MR ett til to år etter skaden for å utelukke senkomplikasjoner som tilhelingsproblemer og avaskulær nekrose (3). Studier viser at dislokerte stressfrakturer i lårhalsen har lavere retur-til-idrett-rate enn ikke-dislokerte (2). Ved tilfeller som blir behandlet konservativt – som oftest kompresjonsfrakturer – tar det gjennomsnittlig 14 uker fra skaden oppdages til tilheling og retur til idretten (7). Ved tensjonsfrakturer varierer returtiden fra tre til tolv måneder avhengig av hvilken radiologisk grad stressfrakturen er, om behandlingen følges og utviklingen av komplikasjoner (2).

---

## Diskusjon

Symptombildene hos pasienter med stressfraktur i lårhalsen har en del fellestrekk, men det kan være individuelle variasjoner som gjør diagnostikken utfordrende. Prevalensen av stressfrakturer i lårhalsen er lav, og det gjør det vanskelig å lage større studier med sammenligning av grupper med hensyn til behandlingstilnærming. Artikler om tilstanden omhandler stressfrakturer generelt, med proksimal femur som en liten del av det hele, eller består av pasientrapporter med tilleggsinformasjon innhentet fra andre studier. Smerter i lyskeområdet er mer komplisert å fortolke sammenlignet med smerter i leggen grunnet mer komplekse anatomiske forhold og adskillig flere differensialdiagnostiske muligheter. Når en stressfraktur i lårhalsen først er identifisert, er det som regel enighet om behandling. Når det gjelder bildediagnostikk, er en MR-undersøkelse å foretrekke, men de fleste foreslår at man starter med et røntgenbilde på grunn av tilgjengeligheten og fordi det er billig. Den største utfordringen med skaden er mangelen på utbredt kunnskap om at den finnes, slik at den kan diagnostiseres i et tidlig stadium før det blir nødvendig å gjøre operativ behandling.

---

## Konklusjon

Det er uvanlig å få stressfraktur i lårhalsen. Diagnosetidspunkt og anatomisk lokalisasjon og omfang av skaden samt eventuell dislokasjon er av stor betydning for prognosen. Viktige faktorer er pasientens generelle helsestatus, belastningsnivå og ernæring.

---

*Artikkelen er fagfellevurdert.*

---

## LITTERATUR

1. Pentecost RL, Murray RA, Brindley HH. Fatigue, Insufficiency, and Pathologic Fractures. JAMA 1964; 187: 1001–4. [PubMed][CrossRef]
2. Neubauer T, Brand J, Lidder S et al. Stress fractures of the femoral neck in runners: a review. Res Sports Med 2016; 24: 185–99. [PubMed][CrossRef]

3. Pauyo T, Drager J, Albers A et al. Management of femoral neck fractures in the young patient: A critical analysis review. *World J Orthop* 2014; 5: 204–17. [PubMed][CrossRef]
4. Cichy B, Roche SJ, Wozniak A. Atypical femoral neck stress fracture in a marathon runner: a case report and literature review. *Ir J Med Sci* 2012; 181: 427–9. [PubMed][CrossRef]
5. Robertson GA, Wood AM. Lower limb stress fractures in sport: Optimising their management and outcome. *World J Orthop* 2017; 8: 242–55. [PubMed][CrossRef]
6. Biz C, Berizzi A, Crimì A et al. Management and treatment of femoral neck stress fractures in recreational runners: a report of four cases and review of the literature. *Acta Biomed* 2017; 88: 96–106. [PubMed]
7. Ramey LN, McInnis KC, Palmer WE. Femoral Neck Stress Fracture: Can MRI Grade Help Predict Return-to-Running Time? *Am J Sports Med* 2016; 44: 2122–9. [PubMed][CrossRef]
8. Warden SJ, Burr DB, Brukner PD. Stress fractures: pathophysiology, epidemiology, and risk factors. *Curr Osteoporos Rep* 2006; 4: 103–9. [PubMed][CrossRef]
9. Harrast MA, Colonna D. Stress fractures in runners. *Clin Sports Med* 2010; 29: 399–416. [PubMed][CrossRef]
10. Bennell KL, Brukner PD. Epidemiology and site specificity of stress fractures. *Clin Sports Med* 1997; 16: 179–96. [PubMed][CrossRef]
11. Mountjoy M, Sundgot-Borgen JK, Burke LM et al. IOC consensus statement on relative energy deficiency in sport (RED-S): 2018 update. *Br J Sports Med* 2018; 52: 687–97. [PubMed][CrossRef]
12. Joy E, Kussman A, Nattiv A. 2016 update on eating disorders in athletes: A comprehensive narrative review with a focus on clinical assessment and management. *Br J Sports Med* 2016; 50: 154–62. [PubMed][CrossRef]
13. DeFranco MJ, Recht M, Schils J et al. Stress fractures of the femur in athletes. *Clin Sports Med* 2006; 25: 89–103. [PubMed][CrossRef]
14. Weir A, Brukner P, Delahunt E et al. Doha agreement meeting on terminology and definitions in groin pain in athletes. *Br J Sports Med* 2015; 49: 768–74. [PubMed][CrossRef]
15. Rankin AT, Bleakley CM, Cullen M. Hip Joint Pathology as a Leading Cause of Groin Pain in the Sporting Population: A 6-Year Review of 894 Cases. *Am J Sports Med* 2015; 43: 1698–703. [PubMed][CrossRef]
16. Behrens SB, Deren ME, Matson A et al. Stress fractures of the pelvis and legs in athletes: a review. *Sports Health* 2013; 5: 165–74. [PubMed][CrossRef]
17. Pepper M, Akuthota V, McCarty EC. The pathophysiology of stress fractures. *Clin Sports Med* 2006; 25: 1–16, vii. [PubMed][CrossRef]

18. Robertson GA, Wood AM. Femoral Neck Stress Fractures in Sport: A Current Concepts Review. *Sports Med Int Open* 2017; 1: E58–E68. [PubMed][CrossRef]

---

Publisert: 22. mars 2020. Tidsskr Nor Legeforen. DOI: 10.4045/tidsskr.19.0201

Mottatt 11.3.2019, første revisjon innsendt 28.4.2019, godkjent 6.1.2020.

© Tidsskrift for Den norske legeforening 2026. Lastet ned fra tidsskriftet.no 8. juli 2026.