

---

# Periventrikulær nodulær heterotopi

---

## KORT KASUISTIKK

HÅKON IHLE-HANSEN

haahl@vestreviken.no

Medisinsk avdeling

Vestre Viken, Bærum sykehus

Håkon Ihle-Hansen er ph.d. og konstituert overlege.

Forfatteren har fylt ut ICMJE-skjemaet og oppgir ingen interessekonflikter.

SIRI MARGRETE HUGO LOHNE

Radiologisk avdeling

Vestre Viken, Bærum sykehus

Siri Margrete Hugo Lohne er lege i spesialisering.

Forfatteren har fylt ut ICMJE-skjemaet og oppgir ingen interessekonflikter.

ELINE DAHL-HANSEN

Nevrologisk avdeling

Vestre Viken, Drammen sykehus

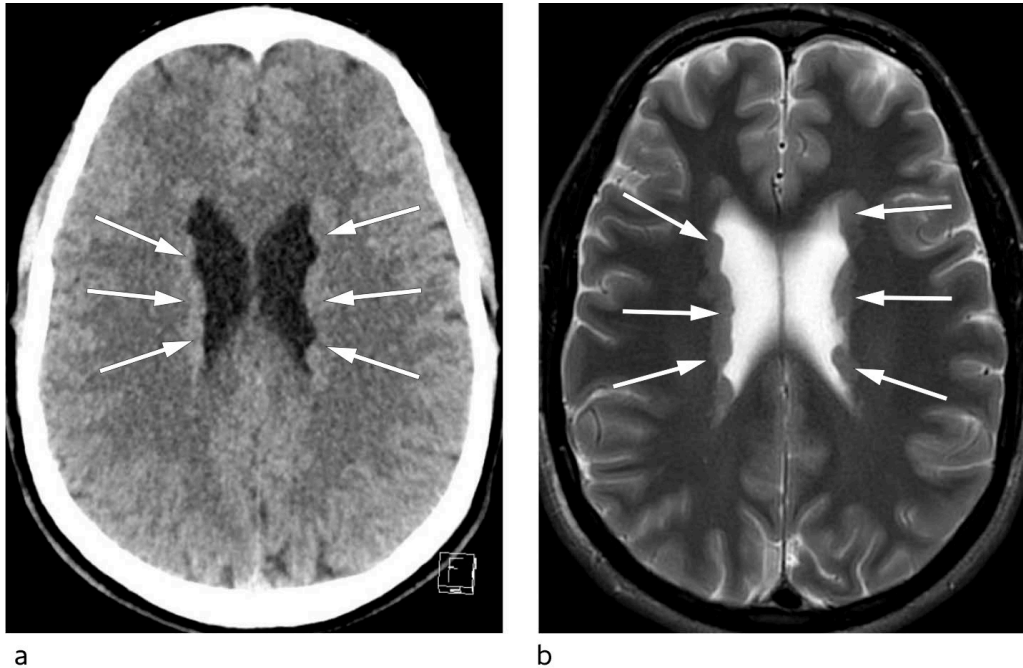
Eline Dahl-Hansen er lege i spesialisering.

Forfatteren har fylt ut ICMJE-skjemaet og oppgir ingen interessekonflikter.

---

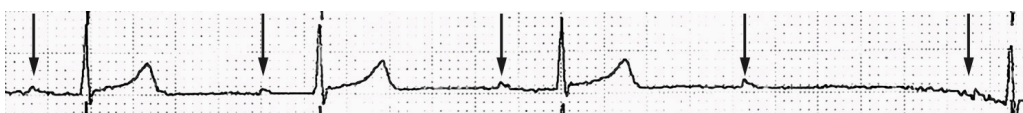
**En tidligere frisk mann i 20-årene ble innlagt på sitt lokalsykehus etter et kortvarig bevissthetstap. Utredningen avdekket to potensielle årsaker til bevissthetstapet, begge med mulig bakgrunn i en sjelden utviklingsforstyrrelse. Kasuistikken illustrerer viktigheten av godt tverrfaglig samarbeid.**

En tidligere frisk mann i starten av 20-årene ble innlagt på sitt lokalsykehus etter et plutselig bevissthetstap som oppstod i stående stilling uten prodromalsymptomer. Det ble observert en tonisk fase under anfallet, men ingen rykninger, tungebitt eller vannavgang. Pasienten var ved bevissthet igjen tre minutter etter anfallet og hadde retrograd amnesi for hendelsen. Han hadde aldri opplevd noe lignende før. Ved innleggelse var det normale funn ved somatisk og neurologisk undersøkelse. EKG viste ingen avvik og ble vurdert som normalt. Cerebral CT ga mistanke om bilateral periventrikulær nodulær heterotopi (figur 1). Dette ble senere bekreftet med cerebral MR, som er den foretrukne modaliteten ved utredning av denne tilstanden.



**Figur 1** Nodulære periventrikulære forandringer som buker lett inn i ventriklene (piler). a) Cerebral CT uten kontrast, aksialt snitt. Attenuasjonen på CT er tilsvarende øvrig grå substans. Det ses ingen forkalkninger og heller ingen masseeffekt. b) Cerebral MR, aksialt snitt, T2-vektet bilde. Som på CT ses utbredt bilateral periventrikulær/subependymal nodulær heterotopi. Det er ingen øvrige strukturelle avvik, og det er normalt signal fra hjerneparenkymet både supra- og infratentorialt.

I den videre utredningen ble det beskrevet normale funn ved interiktalt EEG. Langtids-EKG avdekket vekslende atrioventrikulære (AV) blokkeringer med bradykardiepisoder (AV-blokk grad 2, type II (Mobitz' type)) (figur 2). På bakgrunn av anamnese og EKG-funn ble det konkludert med at pasienten mest sannsynlig hadde hatt en kardial synkope forårsaket av AV-blokk grad 2, type II. Denne hjerterytmeforstyrrelsen har en klasse I-indikasjon for pacemaker (1), og pasienten fikk implantert en tokammerpacemaker før han ble utskrevet i god form.



**Figur 2** EKG viser atrioventrikulær blokkering (AV-blokk). P-bølger markert med piler. Etter fjerde p-bølge er det bortfall av QRS-kompleks.

Et halvt år senere ble han innlagt på nytt etter nok et plutselig bevissthetstap. Denne gangen ble det observert generelle kramper. Anfallet ble vurdert som et epileptisk anfall, av bilateralt tonisk-klonisk type. Grunnet mistanke om epileptisk genese startet man med antiepileptika, og pasienten har siden ikke hatt flere bevissthetstap.

---

## Diskusjon

Bevissthetstap er en vanlig henvisningsårsak til akuttmottak, som i de fleste tilfeller skyldes en benign tilstand av vasovagal type (2). Grundig anamnese med komparentopplysninger, klinisk undersøkelse, ortostatisk blodtrykksmåling og vanlig EKG-undersøkelse er i de fleste tilfeller tilstrekkelig for å skille vasovagale synkoper fra øvrige former for bevissthetstap (2). Unormale EKG-funn og fravær av prodromale symptomer kan tale for kardial årsak og bør føre til videre utredning på sykehus.

Under den første innleggelsen ga AV-blokk med bradykardi på EKG samt fravær av prodromale symptomer mistanke om kardial synkope. Synkope kan være ledsaget av rykninger av noen sekunders varighet (konvulsiv synkope), men rytmiske, generaliserte rykninger av minutters varighet ved bevissthetstap bør reise mistanke om epileptisk genese. Generaliserte epileptiske anfall ledsages ofte av tonisk-kloniske kramper, tungebitt, urinavgang og en postiktal fase med konfusjon, somnolens eller hodepine. Bildeundersøkelse av hjernen er anbefalt ved bevissthetstap som ledsages av hodetraume, ved fokale nevrologiske utfall (2) og ved førstegangs krampeanfall. I praksis har de fleste avdelinger lav terskel for undersøkelse med cerebral CT hos pasienter som legges inn på sykehus med bevissthetstap.

Hos vår pasient avdekket billedundersøkelsen et funn som var avgjørende for å kunne stille riktig diagnose. Heterotopi av grå substans er en relativt sjelden utviklingsforstyrrelse med svekket nevronal migrasjon i embryogenesen (3). Tilstanden kan deles inn i nodulær og diffus type. Nodulær heterotopi kan videre klassifiseres som subkortikal eller periventrikulær. Tilstanden er forbundet med andre malformasjoner i sentralnervesystemet, blant annet i hippocampus. Pasientene har som regel normal intelligens. Den vanligste kliniske presentasjonen er fokal og multifokal epilepsi, som i de fleste tilfeller debuterer i ungdomsårene. De periventrikulære nodulære heterotopiene opptrer som foci for unormal nevronal aktivitet. EEG-registrering med dybdeelektroder har vist epileptisk aktivitet utgående fra disse nodulene, og anfallslidelsen antas å stamme fra heterotopien hos de fleste rammede (3). Vanlig årsak er mutasjoner i *filamin 1* (*FLNA*)-genet som er lokalisert på X-kromosomet, men tilstanden forekommer også sporadisk og ved andre genmutasjoner (4). De fleste med X-kromosombunden sykdom er kvinner. Da *FLNA*-mutasjoner er assosiert med hjerte- og karlidelser (5), bør supplerende kardiologisk utredning vurderes. Vanlige manifestasjoner er defekter i hjerteklaffapparatet og proksimale aorta (6).

Hos vår pasient var den mest sannsynlige årsaken til bevissthetstapene epilepsi forårsaket av periventrikulær nodulær heterotopi. Han har foreløpig ikke blitt undersøkt med genetisk testing med tanke på mutasjon i *FLNA*-genet og man vet derfor ikke hvorvidt hjerterytmeforstyrrelsen er assosiert med en slik mutasjon eller er av sporadisk karakter. Kasuistikken illustrerer allikevel at funn av periventrikulær nodulær heterotopi krever enn bred flerfaglig tilnærming og godt samarbeid på tvers av avdelinger.

---

*Pasienten har gitt samtykke til at artikkelen blir publisert.*

*Artikkelen er fagfellevurdert.*

---

## LITTERATUR

1. Brignole M, Auricchio A, Baron-Esquivias G et al. 2013 ESC Guidelines on cardiac pacing and cardiac resynchronization therapy: the Task Force on cardiac pacing and resynchronization therapy of the European Society of Cardiology (ESC). Developed in collaboration with the European Heart Rhythm Association (EHRA). *Eur Heart J* 2013; 34: 2281–329. [PubMed] [CrossRef]
2. Brignole M, Moya A, de Lange FJ et al. 2018 ESC Guidelines for the diagnosis and management of syncope. *Eur Heart J* 2018; 39: 1883–948. [PubMed][CrossRef]
3. Chen MH, Walsh CA. *FLNA*-related periventricular nodular heterotopia. I: Adam MP, Ardinger HH, Pagon RA et al., red. *GeneReviews®* [Internet]. Seattle (WA): University of Washington, Seattle: 1993–2019.
4. Leventer RJ, Guerrini R, Dobyns WB. Malformations of cortical development and epilepsy. *Dialogues Clin Neurosci* 2008; 10: 47–62. [PubMed]
5. Liu W, Yan B, An D et al. Sporadic periventricular nodular heterotopia: Classification, phenotype and correlation with Filamin A mutations. *Epilepsy Res* 2017; 133: 33–40. [PubMed][CrossRef]
6. Fox JW, Lamperti ED, Ekşioğlu YZ et al. Mutations in filamin 1 prevent migration of cerebral cortical neurons in human periventricular heterotopia. *Neuron* 1998; 21: 1315–25. [PubMed][CrossRef]

---

Publisert: 31. oktober 2019. Tidsskr Nor Legeforen. DOI: 10.4045/tidsskr.19.0165

Mottatt 21.2.2019, første revisjon innsendt 1.9.2019, godkjent 10.9.2019.

© Tidsskrift for Den norske legeforening 2026. Lastet ned fra tidsskriftet.no 7. juli 2026.