
Jernmangel og hemoglobin i retikulocytter

FRA LABORATORIET

ANNE-LISE BJØRKE MONSEN

Anne-Lise Bjørke Monsen er spesialist i barnesykdommer og i medisinsk biokjemi og er overlege i medisinsk biokjemi ved Haukeland universitetssjukehus.

Forfatteren har fylt ut ICMJE-skjemaet og oppgir ingen interessekonflikter.

PAUL KJETEL SOLDAL LILLEMOEN

paul.kjetel.soldal.lillemoen@helse-bergen.no

Paul Kjetel Soldal Lillemoen er lege i spesialisering i medisinsk biokjemi ved Haukeland universitetssjukehus.

Forfatteren har fylt ut ICMJE-skjemaet og oppgir ingen interessekonflikter.

Hemoglobin i retikulocytter er en god markør for jernmangel og kan være et alternativ til jernparametre som ferritin og transferrinreseptorer i serum. Hemoglobin i retikulocytter er velegnet ved diagnostikk av jernmangel hos barn, gravide og pasienter med kronisk nyresvikt, og kan også brukes til tidlig kontroll av behandlingseffekt ved jernsubstitusjon.

Jern er nødvendig for en rekke ulike biokjemiske prosesser i kroppen, som oksygentransport, oksidativ fosforylering og for normal funksjon av enzymer i sitronsyresyklusen. Adekvat jernstatus er derfor viktig. Mesteparten av jernet i kroppen er enten lagret i ferritin eller inkorporert i sirkulerende hemoglobin. Anemi (lav Hb-konsentrasjon) og mikrocytose (små erytrocytter, lav MCV) er sterkt assosiert med jernmangel. Mikrocytær anemi oppstår imidlertid først etter lengre tids jernmangel og kan også ha andre årsaker, som talassemi.

Gullstandard for å vurdere kroppens jernstatus er farging av beinmargstryk, men mindre invasive prosedyrer bør foretrekkes. Ferritin i serum (s-ferritin) er vanligvis proporsjonalt med jernlageret, og lave s-ferritin-verdier er et sikkert

tegn på jernmangel [\(1\)](#). Ferritin er imidlertid også et akutfaseprotein som øker ved inflammatoriske tilstander. Ved dialysekrevene nyresvikt kan ikke jernmangel utelukkes selv ved betydelig forhøyet s-ferritin [\(2\)](#). Motsatt er s-ferritin fysiologisk lavt hos barn og gravide, noe som også vanskeliggjør diagnostikken.

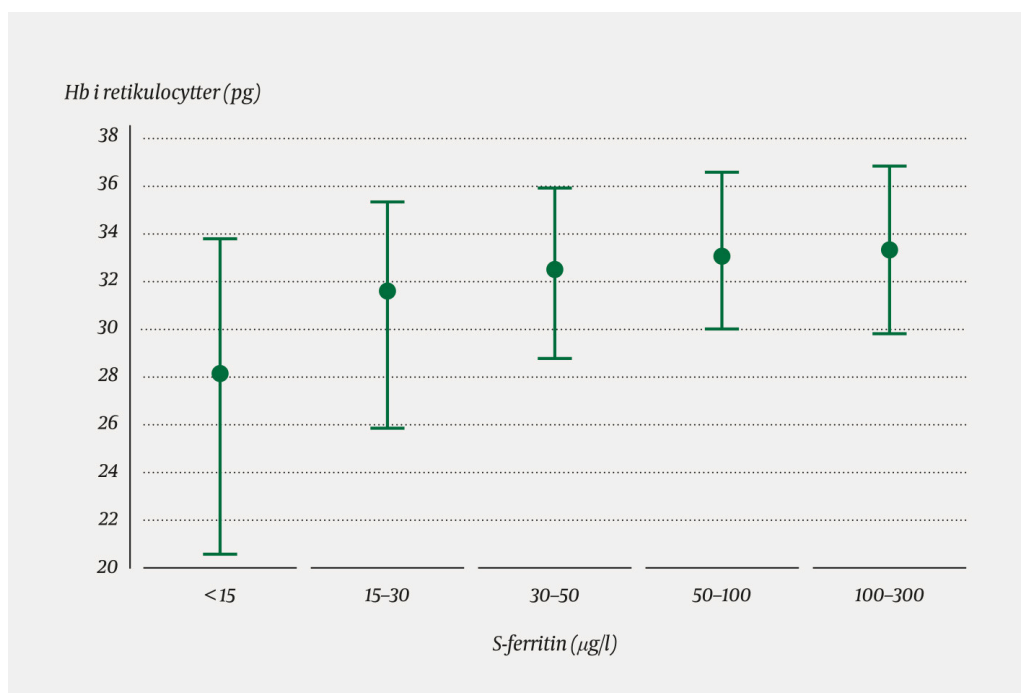
Et alternativ er å måle jernbehovet. Erytrocytt-forstadiene har rikelig med transferrinreseptorer på overflaten, slik at de kan ta opp transferrinbundet jern, og et fragment av reseptorene blir etter hvert frigjort til blodbanen. Ved jernmangel øker antallet transferrinreseptorer på celleoverflaten, og dermed også mengden løselige transferrinreseptorer i serum [\(3\)](#). På den andre siden øker antall transferrinreseptorer i serum også ved tilstander med høy erytropoese, som svangerskap og barnealder. Dette er livsfaser med stort vekstbehov og høy forekomst av jernmangel [\(4\)](#), så hvilke andre jernparametre kan vi bruke?

Hemoglobin i retikulocytter

Retikulocytter er unge erytrocytter som nylig er frigjort fra beinmargen. Ved å måle hemoglobin i retikulocytter får vi et mål på jerntilbudet for hemoglobinproduksjon de siste 48 timene. Lavt nivå av retikulocytthemoglobin kan skyldes absolutt eller funksjonell jernmangel [\(5\)](#).

Retikulocytthemoglobin påvirkes ikke av inflammasjon, og er blant annet egnet ved diagnostikk av jernmangel hos barn, gravide og ammende og ved kronisk nyresvikt samt til å vurdere om det er jernbegrenset erytropoese ved bruk av erytropoietin. Innholdet av hemoglobin i retikulocytter kan også brukes til tidlig monitorering av behandlingseffekt ved jernsubstitusjon, siden dette endres allerede to–fire dager etter at en jernmangel oppstår eller korrigeres [\(5\)](#). Dette er spesielt aktuelt når jerntilskudd blir gitt diagnostisk.

Målemetodene for retikulocytter varierer noe mellom ulike hematologiske analyseinstrument. Hvert laboratorium bør derfor etablere sine egne referanseområder. Figur 1 illustrerer relasjonen mellom ferritinnivået og retikulocytthemoglobin hos pasientprøver analysert på Haukeland universitetssjukehus. Barn har mindre erytrocytter enn voksne, og har derfor lavere aksjonsgrenser for retikulocytthemoglobin enn voksne. Hos gravide og ammende kan en derimot bruke samme aksjonsgrense som for voksne. To nylige artikler foreslår mulige aksjonsgrenser for retikulocytthemoglobin hos barn [\(6\)](#) og gravide [\(7\)](#), mens aksjonsgrenser hos voksne er diskutert i britiske retningslinjer [\(2\)](#).



Figur 1 Hemoglobin i retikulocytt (gjennomsnitt med 2,5- og 97,5-prosentil) ved ulike ferritinnivå hos voksne pasienter med CRP < 5 mg/l, basert på 6 206 pasientprøver analysert med Siemens Advia på Haukeland universitetssjukehus mellom januar 2016 og oktober 2018.

Måling av retikulocytthemoglobin har noen diagnostiske begrensninger. Innholdet av hemoglobin i retikulocytt kan være lavt ved talassemi og hemoglobinopatii som kan gi mikrocytose, og forhøyet ved høy MCV og/eller kobalamin- eller folatmangel (5). Ved nyresvikt og erythropoietinbehandling er andelen hypokrome erythrocytter også en god markør for jernmangel (2).

Anbefalinger

Det finnes ingen ideell markør for jernmangel. Ved mistanke om jernmangel måles primært ferritin, Hb, MCV, CRP og eventuelt transferrinreseptorer i serum (8). Retikulocytthemoglobin er et alternativ når de andre parametrene ikke gir tilstrekkelig informasjon, spesielt hos barn, gravide og pasienter med kronisk nyresvikt.

LITTERATUR

1. Guyatt GH, Oxman AD, Ali M et al. Laboratory diagnosis of iron-deficiency anemia: an overview. *J Gen Intern Med* 1992; 7: 145–53. [PubMed] [CrossRef]
2. Thomas DW, Hinchliffe RF, Briggs C et al. Guideline for the laboratory diagnosis of functional iron deficiency. *Br J Haematol* 2013; 161: 639–48. [PubMed][CrossRef]
3. Infusino I, Braga F, Dolci A et al. Soluble transferrin receptor (sTfR) and sTfR/log ferritin index for the diagnosis of iron-deficiency anemia. A meta-

- analysis. *Am J Clin Pathol* 2012; 138: 642–9. [PubMed][CrossRef]
4. Camaschella C. Iron-deficiency anemia. *N Engl J Med* 2015; 372: 1832–43. [PubMed][CrossRef]
 5. Mast AE, Blinder MA, Dietzen DJ. Reticulocyte hemoglobin content. *Am J Hematol* 2008; 83: 307–10. [PubMed][CrossRef]
 6. Vázquez-López MA, López-Ruzafa E, Ibáñez-Alcalde M et al. The usefulness of reticulocyte haemoglobin content, serum transferrin receptor and the sTfR-ferritin index to identify iron deficiency in healthy children aged 1-16 years. *Eur J Pediatr* 2019; 178: 41–9. [PubMed][CrossRef]
 7. Levy S, Schapkaitz E. The clinical utility of new reticulocyte and erythrocyte parameters on the Sysmex XN 9000 for iron deficiency in pregnant patients. *Int J Lab Hematol* 2018; 40: 683–90. [PubMed][CrossRef]
 8. Hagve TA, Kravdal G. Utredning av anemi. I: Hagve TA og Berg JP, red. *Klinisk biokjemi og fysiologi*. 5. utg. Oslo: Gyldendal Akademisk, 2015.
-

Publisert: 23. september 2019. Tidsskr Nor Legeforen. DOI: 10.4045/tidsskr.19.0088
Opphavsrett: © Tidsskriftet 2026 Lastet ned fra tidsskriftet.no 5. juli 2026.