
Tørre øyne – diagnostikk og behandling

KLINISK OVERSIKT

STEN RÆDER

raeder.sten@gmail.com

Tørreøyneklubben, Oslo

og

Øyehelseklubben, Oslo

Sten Ræder er ph.d. og spesialist i øyesykdommer. Ræder er medansvarlig for Norsk oftalmologisk forenings retningslinjer for behandling av tørre øyne fra 2015.

Forfatteren har fylt ut ICMJE-skjemaet og oppgir tilknytning til Tørreøyneklubben som interessekonflikt.

PER KLYVE

Asker og Bærum Øyelegesenter

Per Klyve er spesialist i øyesykdommer og medansvarlig for Norsk oftalmologisk forenings retningslinjer for behandling av tørre øyne fra 1995.

Forfatteren har fylt ut ICMJE-skjemaet og oppgir ingen interessekonflikter.

TOR PAASKE UTHEIM

Tørreøyneklubben, Oslo

og

Øyeavdelingen

Oslo universitetssykehus

og

Avdeling for medisinsk biokjemi

Oslo universitetssykehus

Tor Paaske Utheim er spesialist i øyesykdommer og professor. Han er valgt som Norges ambassadør for Tear Film & Ocular Surface Society (TFOS) samt styremedlem i The International Ocular Surface Society (IOSS).

Forfatteren har fylt ut ICMJE-skjemaet og oppgir tilknytning til Tørreøyneklivnikken som interessekonflikt.

Tørre øyne er en vanlig årsak til å oppsøke hjelp. Vi opplever det som en underdiagnostisert og underbehandlet tilstand.

Internasjonale retningslinjer fra perioden 2007–17 har bidratt til en endring i diagnostikken og behandlingen av tørre øyne (1–3). Tilstanden defineres som en multifaktoriell sykdom på øyets overflate med tap av tårefilmens homøostase og med okulære symptomer. Patofysiologien ved tørre øyne er en ond sirkel hvor tårefilmen blir hyperosmolar, det oppstår inflammasjon og nedbrytning av øyets overflate, og tårefilmen blir ustabil, som igjen øker tårefilmens osmolaritet (4). Den vanligste underliggende årsak til tørre øyne er dysfunksjon i de meibomske kjertler (*meibomian gland dysfunction*, MGD) med kvalitative og kvantitative endringer av meibumsekretene. Den grunnleggende behandlingen av tørre øyne er å gi råd om betydningen av miljøfaktorer, kosthold og eliminering av medikamenter som kan gi tørre øyne. Videre håndteres tørre øyne på grunnlag av alvorlighetsgrad. Aktuelle tiltak kan være behandling for nedsatt tåreproduksjon, behandling for øyelokksabnormaliteter, antiinflammatoriske medikamenter og kirurgi. Denne artikkelen bygger på søk i PubMed på uttrykkene «dry eye» og «meibomian gland dysfunction» samt forfatterens egne kliniske erfaringer.

Historikk

Den første studien av pasienter med tørre øyne ble publisert av den svenske øyelegen Henrik Sjögren (1899–1986) i 1930-årene, og tilstanden ble betegnet *keratoconjunctivitis sicca* (5). I perioden 1994–2017 ble det i regi av National Eye Institute og Tear Film and Ocular Surface Society i USA arrangert tre arbeidsseminarer for ledende øyeleger, optikere og forskere innen tørre øyne fra hele verden med det mål å utforme evidensbaserte konsensusrapporter for definisjon, patogenese, diagnostikk og behandling (1–3).

Prevalens

I store populasjonsstudier varierer prevalensen av tørre øyne fra 5 til 50 %, med betydelige regionale forskjeller (6). De høyeste tallene finnes i asiatiske land, uten at man vet årsakene til dette.

Symptomer

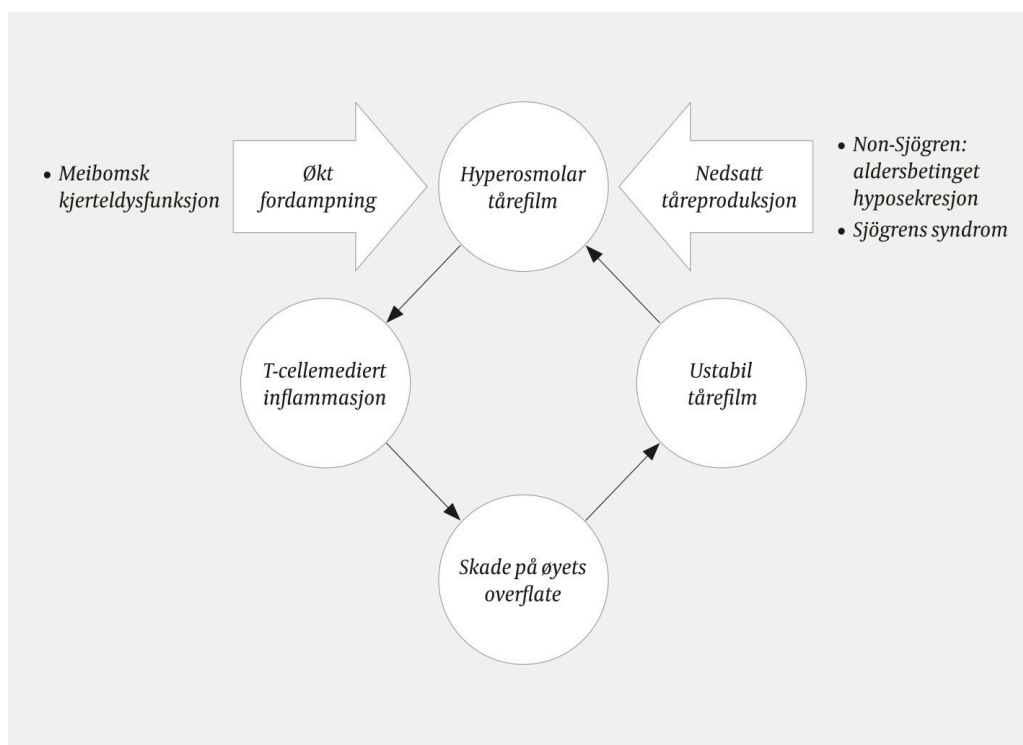
Symptomer på tørre øyne kan være sandfølelse, kløe, sårhet, irritasjon, brennende følelse og smerter i øynene, trette øyne, lysømfintlighet, forhøyet blunkefrekvens (mer enn 8–12 ganger per minutt), tåreflod, varierende synsskarphet og røde øyne samt ubehag ved skjermbruk og bruk av kontaktlinser. Tilstanden kan føre til nedsatt livskvalitet pga. svekket syn, okulært ubehag og i ytterste konsekvens invalidiserende smerter [\(7, 8\)](#).

Tårefilmen

Tårefilmen er en tynn hinne som fukter og ernærer øyets overflate, og som må være intakt for at vi skal kunne se klart [\(9\)](#). Tårefilmen betraktes som en trilaminær struktur med et ytre stabiliserende lipidlag bestående av bl.a. ikke-polare lipider og fosfolipider, et midtre vannlag og et indre mucinlag. Lipidlaget, eller meibumsekretene, utskilles av de meibomske kjertlene under blinking ved kontakt mellom øyelokkene. Væske utskilles kontinuerlig og reflekterisk av tårekjertelen og aksessoriske tårekjertler i øyelokkene.

Patofysiologi ved tørre øyne

Tørre øyne oppstår som følge av økt fordampning av tårefilmen og/eller nedsatt tåreproduksjon, og kjennetegnes ved at tårefilmen blir hyperosmolar (figur 1) [\(9\)](#). Obstruktiv meibomsk kjerteldysfunksjon regnes som hovedårsaken til tørre øyne gjennom økt fordampning, og kjennetegnes ved obstruksjon av talgkjertlenes utførselsganger [\(2\)](#). Den vanligste årsaken til nedsatt tåreproduksjon er aldersbetinget hyposekresjon [\(1\)](#). Autoimmune tilstander som Sjögrens syndrom kan også nedsette tåreproduksjonen gjennom nedbrytning av kjertelvevet.



Figur 1 Patofysiologi ved tørre øyne.

Utredning og behandling av tørre øyne i primær- og spesialisthelsetjenesten

I dette avsnittet skisserer vi hvordan tørre øyne kan håndteres i primær- og spesialisthelsetjenesten med utgangspunkt i internasjonale konsensusrapporter fra perioden 2007–17 ([10–12](#)), nordiske retningslinjer fra 2016 ([13](#)) og egne kliniske erfaringer.

Allmennleger

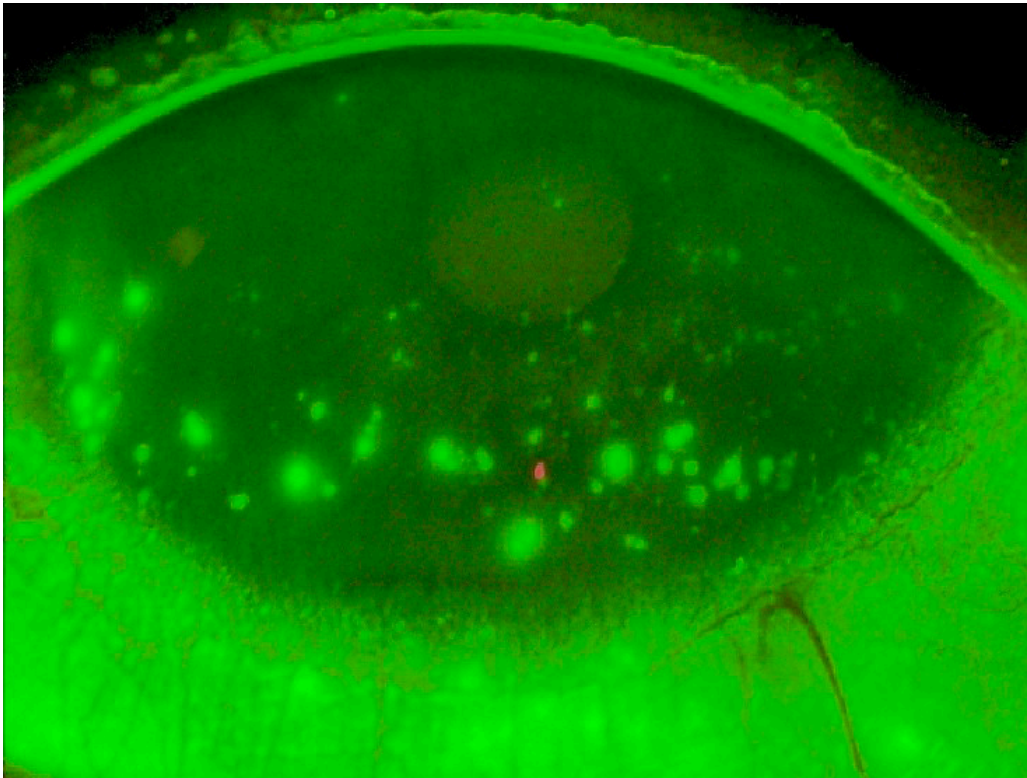
Allmennleger kan diagnostisere tørre øyne ved bruk av validerte spørreskjema som for eksempel Ocular Surface Disease Index (OSDI), som består av tolv spørsmål som kartlegger symptomer og situasjoner som kan utløse plagene ([1](#)). Schirmers test kan avdekke nedsatt tåreproduksjon, og utføres ved å plassere et filterpapir i laterale øyevinkel og deretter avlese antall millimeter fukting etter fem minutter. Schirmers test foretas uten bedøvelse av øyet og måler både basal og reflektorisk sekresjon fra tårekjertelen (normalt > 10 mm). Inflammasjon i hornhinnen eller bindehinnen kan føre til reflektorisk tåreproduksjon og gi forhøyede testverdier som kan feiltolkes som normale. I diagnostikken av tørre øyne, og spesielt Sjögrens syndrom, mener vi at det er viktig å ikke trekke noen konklusjon vedrørende Schirmers test og tåreproduksjonen før inflammasjonen er behandlet.

Pasientene må informeres om at de må bruke kunstig tårevæske og ikke vann/saltvann. Det er viktig å prøve ut kunstig tårevæske med ulik viskositet og finne frem til den typen man trives best med. Pasienten må videre informeres om at tilstanden er kronisk og at det tar tid før man merker effekt av den kunstige tårevæsken. Det er også anbefalt en innendørs luftfuktighet på 20–

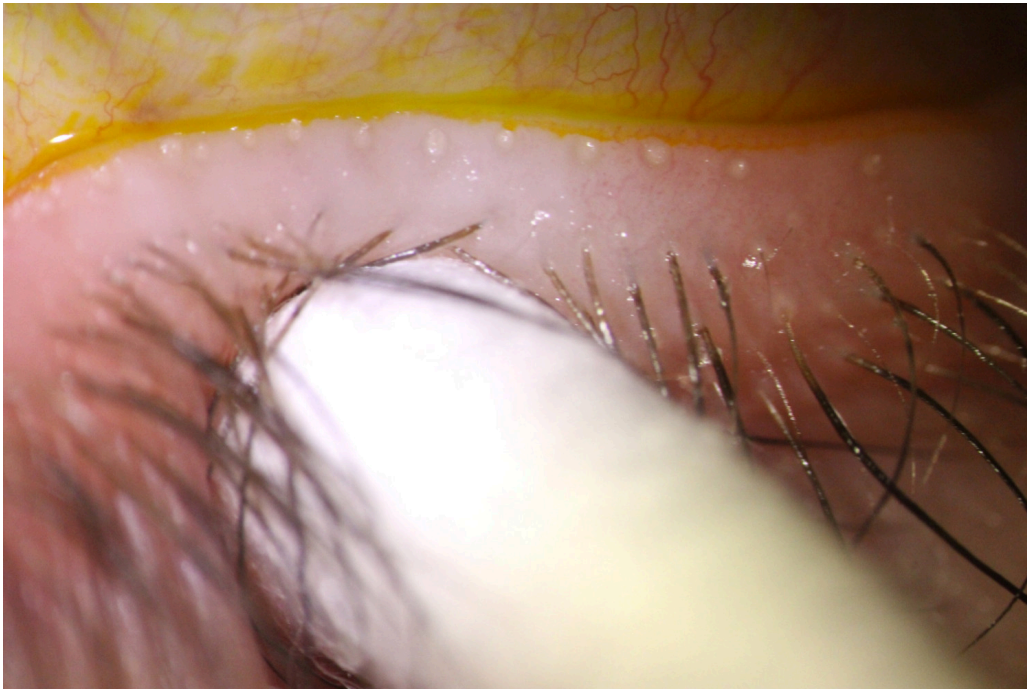
40 % og inntak av essensielle fettsyrer. Allmennleger bør også vurdere dosereduksjon/-bytte/-eliminering av antihistaminer, betablokkere og isotretinoin, som kan gi tørre øyne. Dersom pasienten har vedvarende plager til tross for generelle råd og bruk av kunstig tårevæske, må pasienten henvises til øyelege for videre utredning.

Optikere

Optikere kan påvise tørre øyne med validerte spørreskjema og tradisjonelle tester som *fluorescein break-up time* (FBUT), vitalfarging med fluorescein og Schirmers test samt vurdering av meibumkvalitet og tømmingsgrad. *Fluorescein break-up time* benyttes for å studere tårefilmens stabilitet og predikerer tørre øyne dersom det påvises oppbrudd i tårefilmen innen ti sekunder etter siste blunk. Vitalfarging med fluorescein og inspeksjon i spaltelampe med blått lys og eventuelt gulfilter kan også avdekke inflammasjon ved tørre øyne ved at det påvises punktat fargeopptak («staining») av fluorescein i hornhinnen/bindehinnen (figur 2). Vurdering av meibumkvalitet og tømmingsgrad utføres ved å studere kvaliteten og mengden av fettstoffer fra de meibomske kjertlene for å avdekke meibomsk kjerteldysfunksjon (figur 3).



Figur 2 Farging med fluorescein, belysning med blått lys og gulfilter avdekker punktat fargeopptak («staining») av fluorescein i hornhinnen, som indikerer celledød som følge av inflammasjon. Foto: Tørreøyneklubben

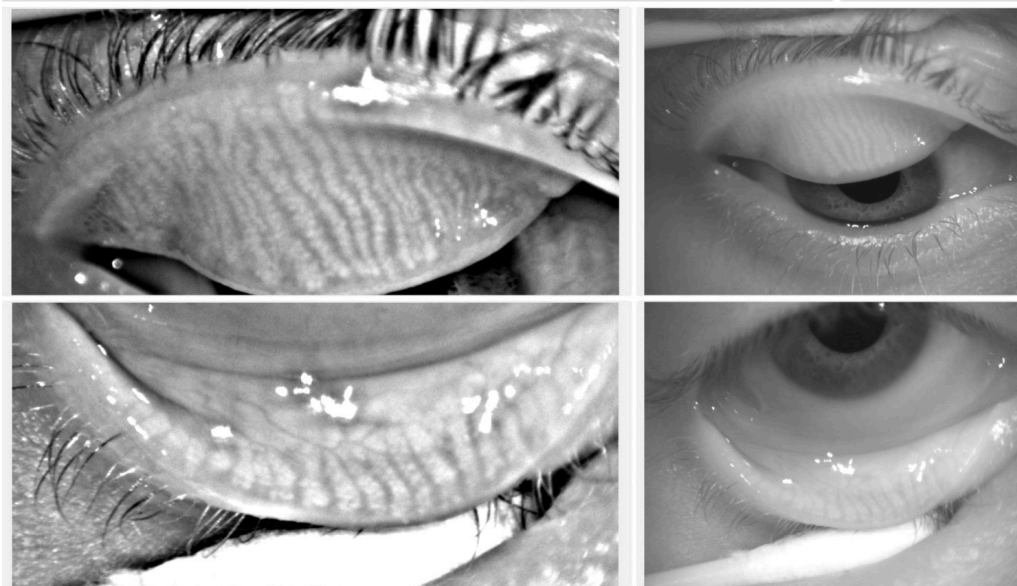


Figur 3 Vurdering av meibumkvalitet og tømingsgrad kan avdekke meibomsk kjerteldysfunksjon og utføres ved å utøve et lett trykk mot midtre tredjedel av nedre øyelokk med en finger eller vattpinne. Bildet viser en pasient med obstruktiv meibomsk kjerteldysfunksjon med betydelig tilstopping av kjertlene. Foto: Tørreøyneklubben

Behandling i optikerpraksis er begrenset til de letteste gradene av tørre øyne og bør inkludere generelle råd, bruk av reseptfri kunstig tårevæske og øyelokksbehandling av meibomsk kjerteldysfunksjon med varmemasker og øyelokksmassasje. Øyelokksbehandling utføres for å få øyelokkene til å utskille fettstoffer med normal kvalitet i normal mengde. For å få fettstoffene i øyelokkene til å smelte, må øyelokkene tilføres varme ved hjelp av varmeputer/fuktkammerbriller. For å klemme ut fettstoffer som har smeltet under oppvarmingen, må øyelokkene masseres. Ved moderate og alvorlige grader av tørre øyne med tegn til korneal/konjunktival inflammasjon må pasienten henvises til øyeleger for antiinflammatorisk behandling.

Praktiserende øyeleger

Praktiserende øyeleger kan påvise tørre øyne med de samme metodene som optikere, som beskrevet ovenfor. Utredningen kan eventuelt suppleres med osmolaritetstesting av tårefilmen og meibografi (figur 4). Osmolaritetstesting gir informasjon om konsentrasjonen av løste ioner og molekyler i tårefilmen, som er forhøyet ved tørre øyne (normalt < 316 mosmol/l). Meibografi fremstiller de meibomske kjertlene ved hjelp av infrarød fotografering og gir informasjon om kjertlenes morfologi og graden av kjertelatrofi ved meibomsk kjerteldysfunksjon (14).



Figur 4 Meibografi fremstiller de meibomske kjertlene ved hjelp av infrarød fotografering. Bildene viser normal kjertelmorfologi uten atrofi. Foto: Tørreøyeklinikken

Tårepunktsplugger kan begrense avløpet av tårevæske fra øyekroken til nesen, slik at øyet holdes fuktig av egen og kunstig tårevæske. Ved korneal/konjunktival inflammasjon er det indikasjon for antiinflammatorisk behandling som inkluderer bruk av kortikosteroider og ciklosporin. Kortikosteroider brukes vanligvis i akutfasen eller ved forverring av tilstanden og skal kun brukes i begrensede tidsrom pga. risiko for trykkstigning og utvikling av grå stær. Ciklosporin er indisert ved moderat til alvorlig tørre øyne og kan brukes over mange år (15). Pasienter med svært alvorlig tørre øyne og ledsagende inflammasjon eller feilstilte øyelokk (ektropion/entropion) henvises til øyeavdeling for supplerende behandling og ev. kirurgi.

Øyeleger på sykehusavdeling

Behandling på sykehusavdeling bør forbeholdes de alvorlige gradene av tørre øyne, som for eksempel pasienter med Sjögrens syndrom eller transplantatmot-vert-sykdom (*graft versus host disease*, GVHD). Øyeavdelinger kan tilby behandling med autologt serum-øyedråper, tåreplugger og kirurgisk behandling av bl.a. feilstilte øyelokk for å redusere fordampningen fra øyet, transplantasjon av amnionhinner ved sekundære hornhinnesar og tarsorafii for å forsnevre øyespalten.

LITTERATUR

1. 2007 Report of the International Dry Eye WorkShop (DEWS). *Ocul Surf* 2007; 5: 65–204.
2. Nichols KK, Foulks GN, Bron AJ et al. The international workshop on meibomian gland dysfunction: executive summary. *Invest Ophthalmol Vis Sci* 2011; 52: 1922–9. [PubMed][CrossRef]
3. Craig JP, Nelson JD, Azar DT et al. TFOS DEWS II Report Executive Summary. *Ocul Surf* 2017; 15: 802–12. [PubMed][CrossRef]

4. Rhee MK, Mah FS. Inflammation in dry eye disease: How do we break the cycle? *Ophthalmology* 2017; 124: S14–9. [PubMed][CrossRef]
5. Sjogren H. Zur Kenntnis der Keratoconjunctivitis Sicca. *Acta Ophthalmol* 1938; 16: 70–9.
6. Craig JP, Nelson JD, Azar DT et al. TFOS DEWS II Report Epidemiology Summary. *Ocul Surf* 2017; 15: 802–12. [CrossRef]
7. Buchholz P, Steeds CS, Stern LS et al. Utility assessment to measure the impact of dry eye disease. *Ocul Surf* 2006; 4: 155–61. [PubMed][CrossRef]
8. Miljanović B, Dana R, Sullivan DA et al. Impact of dry eye syndrome on vision-related quality of life. *Am J Ophthalmol* 2007; 143: 409–15. [PubMed][CrossRef]
9. Bron AJ, de Paiva CS, Chauhan SK et al. TFOS DEWS II pathophysiology report. *Ocul Surf* 2017; 15: 438–510. [PubMed][CrossRef]
10. Jones L, Downie LE, Korb D et al. TFOS DEWS II Management and Therapy Report. *Ocul Surf* 2017; 15: 575–628. [PubMed][CrossRef]
11. Management and therapy of dry eye disease: report of the Management and Therapy Subcommittee of the International Dry Eye Workshop (2007). *Ocul Surf* 2007; 5: 163–78. [PubMed][CrossRef]
12. Geerling G, Tauber J, Baudouin C et al. The international workshop on meibomian gland dysfunction: report of the subcommittee on management and treatment of meibomian gland dysfunction. *Invest Ophthalmol Vis Sci* 2011; 52: 2050–64. [PubMed][CrossRef]
13. Heegaard S, Loumann Knudsen L, van Setten G et al. Nordic Guidelines 2016. Dry Eye Disease. København: Dansk Oftalmologisk Selskab, 2016.
14. Adil MY, Xiao J, Olafsson J et al. Meibomian gland morphology is a sensitive early indicator of meibomian gland dysfunction. *Am J Ophthalmol* 2019; 200: 16–25. [PubMed][CrossRef]
15. Leonardi A, Messmer EM, Labetoulle M et al. Efficacy and safety of 0.1% ciclosporin A cationic emulsion in dry eye disease: a pooled analysis of two double-masked, randomised, vehicle-controlled phase III clinical studies. *Br J Ophthalmol* 2019; 103: 125–31. [PubMed][CrossRef]

Publisert: 8. august 2019. Tidsskr Nor Legeforen. DOI: 10.4045/tidsskr.18.0752

Mottatt 26.9.2018, første revisjon innsendt 15.1.2019, godkjent 6.5.2019.

© Tidsskrift for Den norske legeforening 2026. Lastet ned fra tidsskriftet.no 2. juli 2026.