
Stikkskade ved vaksinerings av laks

KORT KASUISTIKK

ODDFRID AAS

oddfrid.aas@stolav.no

Arbeidsmedisinsk avdeling

St. Olavs hospital

Oddfrid Aas er spesialist i arbeidsmedisin og overlege.

Forfatter har fylt ut ICMJE-skjemaet og oppgir ingen interessekonflikter.

GJERMUND RØ

Seksjon for hånd og artroskopisk kirurgi

Ortopedisk avdeling

St. Olavs hospital

Gjermund Rø er spesialist i ortopedi og overlege.

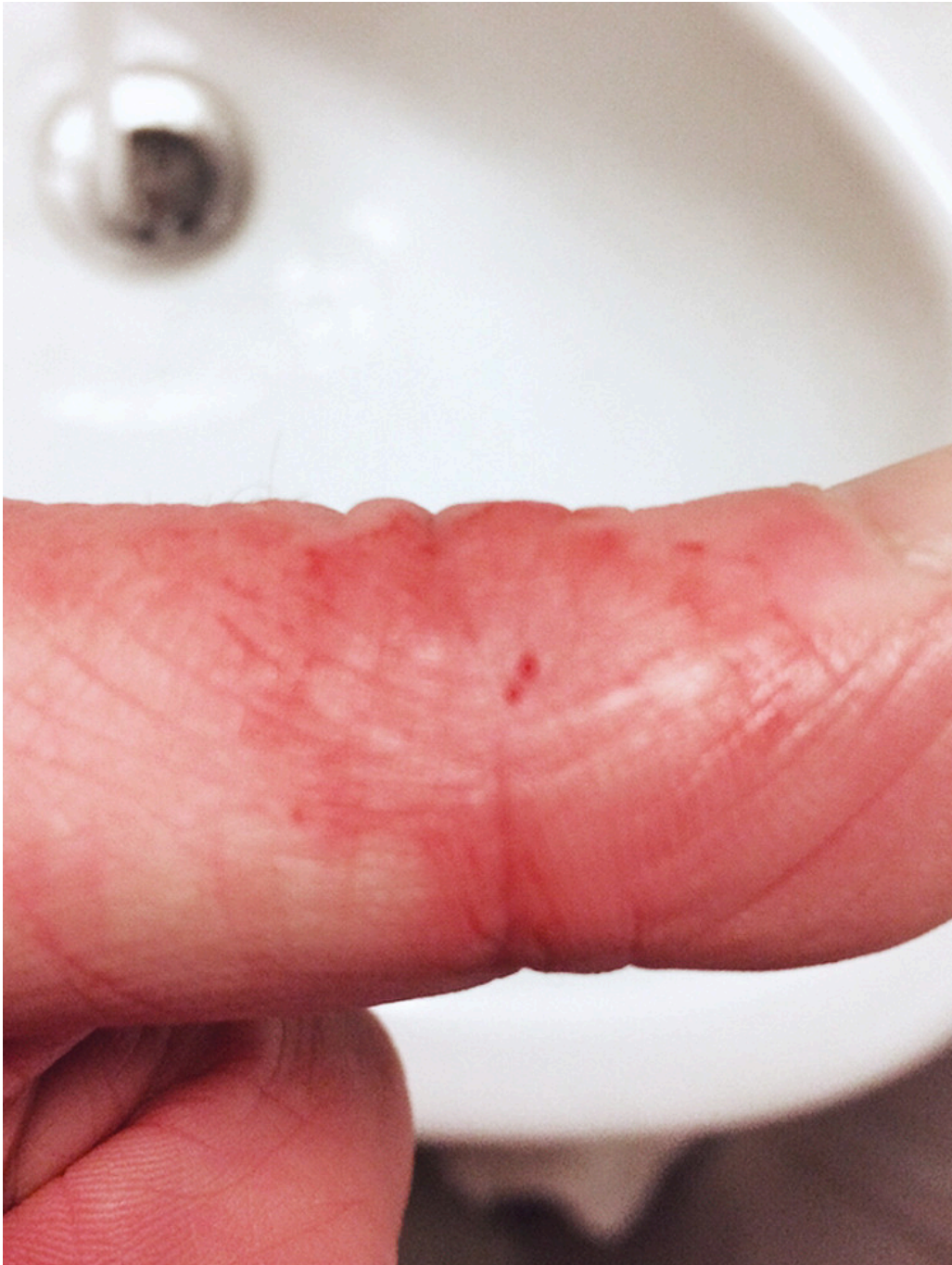Forfatter har fylt ut ICMJE-skjemaet og oppgir ingen interessekonflikter.

En fiskevaksinatør injiserte ved et uhell en vaksinedose i venstre tommel. Etter at akuttsymptomene var borte, fikk han vedvarende smerter og nedsatt funksjon i hånden. Det er viktig at leger kjenner til hvordan slike skader skal behandles, slik at man unngår alvorlige komplikasjoner.

En mann i 40-årene ble vurdert ved en arbeidsmedisinsk poliklinikk på grunn av smerter og nedsatt funksjon i venstre arm. Plagene hadde oppstått etter at han tre måneder tidligere hadde et arbeidsuhell i forbindelse med manuell vaksinerings av fisk. Han brukte sprøyte med beskyttelsesbøyle, men sprøyten glapp likevel og traff tommelen. Hele innholdet på 0,05 ml laksevaksine ble injisert. Pasienten mener kanylen gikk inn i interfalangealledet.

Uhellet skjedde tidlig om morgenen. I henhold til bedriftens prosedyrer ved selvstikk tok han Naproxen umiddelbart etterpå. Han ringte en lokal lege, men vedkommende anså ikke at det var behov for tiltak. Utover kvelden hovnet fingeren opp, den ble rød og betent (figur 1). Etter hvert fikk han en rød stripe oppover armen og hevelse i armhulen. Han følte seg uvel utover kvelden og natten. Tre dager etter uhellet, da pasienten var kommet til hjemstedet, kontaktet han sin fastlege. Fastlegen mistenkte at

det kunne være erysipelas og forskrev antibiotika og sykmeldte ham. De synlige reaksjonene forsvant i løpet av ca. 14 dager. Imidlertid fikk han langvarige plager med smerter og nedsatt kraft i hånden og periodevis nummenhet i fingrene. Han var sykmeldt i lang tid.



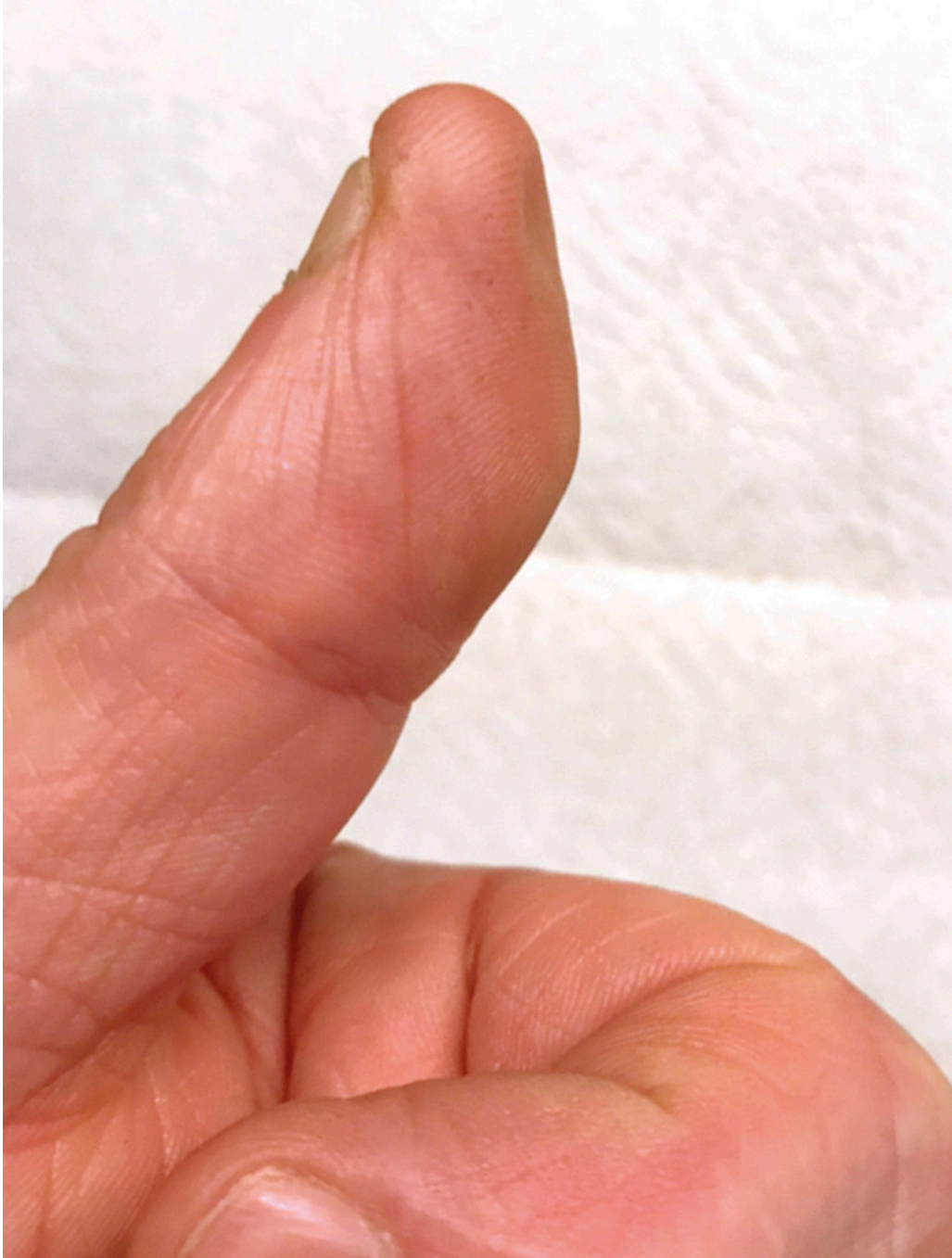Figur 1 Reaksjon rundt stikkstedet etter et arbeidsuhell under vaksinerings av fisk.

Ved den første undersøkelsen ved poliklinikken var det normale funn ved inspeksjon av hendene samt normal og sidelik bevegelse i tommel- og håndledd. Det var god og sidelik muskelfylde i underarmene og normal sensibilitet i begge hender. Både Tinels tegn og Phalens test på venstre hånd var imidlertid positive. Dette ga mistanke om karpaltunnelsyndrom. Ved hånddynamometri fant man sterkt nedsatt kraft på venstre side sammenlignet med høyre.

Han ble henvisning til nevrografi og til ortopedisk vurdering. Ved nevrografi ble det ikke funnet holdepunkter for verken karpaltunnelsyndrom eller affeksjon av ulnarisnerven. Ved den ortopediske undersøkelsen var det ingen objektive funn som kunne forklare

plagene. Ortopeden anbefalte antiflogistika med tanke på eventuelt ødem omkring nervene. Pasienten fikk også en håndleddsskinne til bruk om natten og støttebandasje som han brukte på dagtid. Av fysioterapeut fikk han råd om øvelser.

Han ble gradvis bedre i tiden som fulgte. Om lag et halvt år etter uhellet begynte han i jobb igjen, men utførte da bare automatisk vaksineringsarbeid. Ved ny undersøkelse etter ca. ni måneder fant man god bevegelighet i håndledd og fingerledd og ingen tegn til hevelser. Kraften i håndtrykket var noe bedret. Ytterligere en måned senere tok han på ny kontakt fordi venstre tommel hadde endret seg. Det viste seg at pulpa på fingertuppen hadde atrofiert (figur 2).




Figur 2 Atrofiert pulpa ca. ti måneder etter stikkskade i tommelen under vaksineringsarbeid.

Ved siste undersøkelse, mer enn ett år etter uhellet, var han i full jobb. Han sier dette i stor grad skyldes god støtte og tilrettelegging fra arbeidsgiver. Han hadde fortsatt ikke gjenfunnet normal kraft i venstre hånd, og han rapporterte om nedsatt følelse i

tommelen. Dette medførte at han hadde begrensninger i hvilke arbeidsoppgaver han kunne utføre. Han foretar fortsatt ikke manuell vaksinerings av fisk.

Diskusjon

Norsk oppdrettsnæring har i løpet av de siste 40 årene blitt en av de viktigste næringene i landet. Dette innebærer også noen utfordringer. En av de store utfordringene er fiskesykdommer. For å forebygge slike sykdommer foregår det omfattende vaksinerings av laks og annen oppdrettsfisk. Mye av vaksinerings foregår i dag automatisk ved hjelp av vaksinasjonsmaskiner, men fortsatt vaksineres en stor andel av fisken manuelt. Ved manuell vaksinerings tas én og én fisk i hånden, og vaksinen injiseres i buken på fisken (figur 3). Vaksinerings foregår i stort tempo. En operatør kan vaksinere opp imot 25 000 fisk i løpet av en dag. Vanlig dose er 0,05–0,1 ml. Sprøytene som brukes er utstyrt med en beskyttelsesbøyle for å redusere faren for selvstikk, og det brukes hansker for å få et godt grep. Vaksinerne er basert på mineralolje, tilsatt formalininaktiverte bakterier og/eller virale antigener.



Figur 3 Manuell vaksinerings av laks. Foto: Pharmaq

Oljer som benyttes i fiskevaksiner, er sterkt vevstoksiske, og injeksjon kan medføre toksisk ødem med nekrose og i verste fall tap av hele eller deler av fingeren (1, 2). Det er derfor viktig at alle tilfeller av slike selvstikk raskt blir vurdert av lege. Ved stikk der hele eller det meste av dosen er blitt injisert i hånd eller finger, må pasienten tilses av kirurg så snart som mulig med tanke på incisjon og skylning. Dersom det bare er et risp med nålen, kan man avvente annen behandling enn smertestillende og betennelsesdempende midler, men pasienten må få beskjed om å kontakte lege igjen dersom det oppstår kvalme, slapphet eller feber (1, 2). Selvstikk medfører vanligvis ikke infeksjon, og antibiotika er derfor sjelden indisert (1, 3).

I den aktuelle kasuistikken var det ikke tegn til nekrose i akuttfasen, men den senere atrofieringen av pulpa tyder på vevsskade. Vi har ingen sikker forklaring på hvorfor pasienten fikk et så langvarig smerteforløp, men det er mulig at ødem rundt nervene kan ha vært medvirkende. Den nedsatte kraften i håndtrykket kan skyldes smertene.

Det er viktig at både aktørene i bransjen og leger som møter personer som har vært utsatt for selvstikk, kjenner til anbefalingene rundt slike uhell. Slik kan vi sørge for at den som er skadet raskt kommer til behandling og at behandlingen blir riktig gjennomført.

Pasienten har samtykket til at kasuistikken og bildene blir publisert.

LITTERATUR

1. Leira HL. Selvstikk ved laksevaksinering – informasjon til vaksineoperatører og til lege. Trondheim: St. Olavs hospital, 2012.
2. Norsk Elektronisk Legehåndbok. Prosedyre for vaksinatør og lege ved selvinjeksjon av fiskevaksine.
<https://arbeidsmedisin.legehandboka.no/handboken/kliniske-kapitler/vedlegg/gruppe-6---andre/selvinjeksjon-av-fiskevaksine/> (23.1.2019).
3. Leira HL, Baalsrud KJ. Operator safety during injection vaccination of fish. Dev Biol Stand 1997; 90: 383–7. [PubMed]

Publisert: 5. april 2019. Tidsskr Nor Legeforen. DOI: 10.4045/tidsskr.18.0653

Mottatt 22.8.2019, første revisjon innsendt 11.1.2019, godkjent 23.1.2019.

© Tidsskrift for Den norske legeforening 2026. Lastet ned fra tidsskriftet.no 10. juli 2026.