

---

# En tenåring med akutt bilateralt synstap

---

NOE Å LÆRE AV

EVA MELING ØDEGAARD

evamel@ous-hf.no

Seksjon for medisinsk oftalmologi

Øyeavdelingen

Oslo universitetssykehus

Hun har hatt ansvar for utredning og behandling av pasienten og har bidratt i alle ledd i utformingen av manuskriptet.

Eva Meling Ødegaard er spesialist i øyesykdommer, overlege og seksjonsleder.

Forfatter har fylt ut ICMJE-skjemaet og oppgir ingen interessekonflikter.

ØYSTEIN KALSNES JØRSTAD

Seksjon for medisinsk oftalmologi

Øyeavdelingen

Oslo universitetssykehus

og

Universitetet i Oslo

Han har bidratt med idé til artikkelen, igangsatt skriveprosessen og har bidratt i alle ledd i utformingen av manuskriptet.

Øystein Kalsnes Jørstad er spesialist i øyesykdommer, overlege og ph.d.-kandidat.

Forfatter har fylt ut ICMJE-skjemaet og oppgir ingen interessekonflikter.

EMILIA KERTY

Nevrologisk avdeling

Oslo universitetssykehus

og

Universitetet i Oslo

Hun har hatt ansvar for utredning og behandling av pasienten og har bidratt i alle ledd i utformingen av manuskriptet.

Emilia Kerty er spesialist i øyesykdommer og i nevrologi. Hun er overlege og professor.

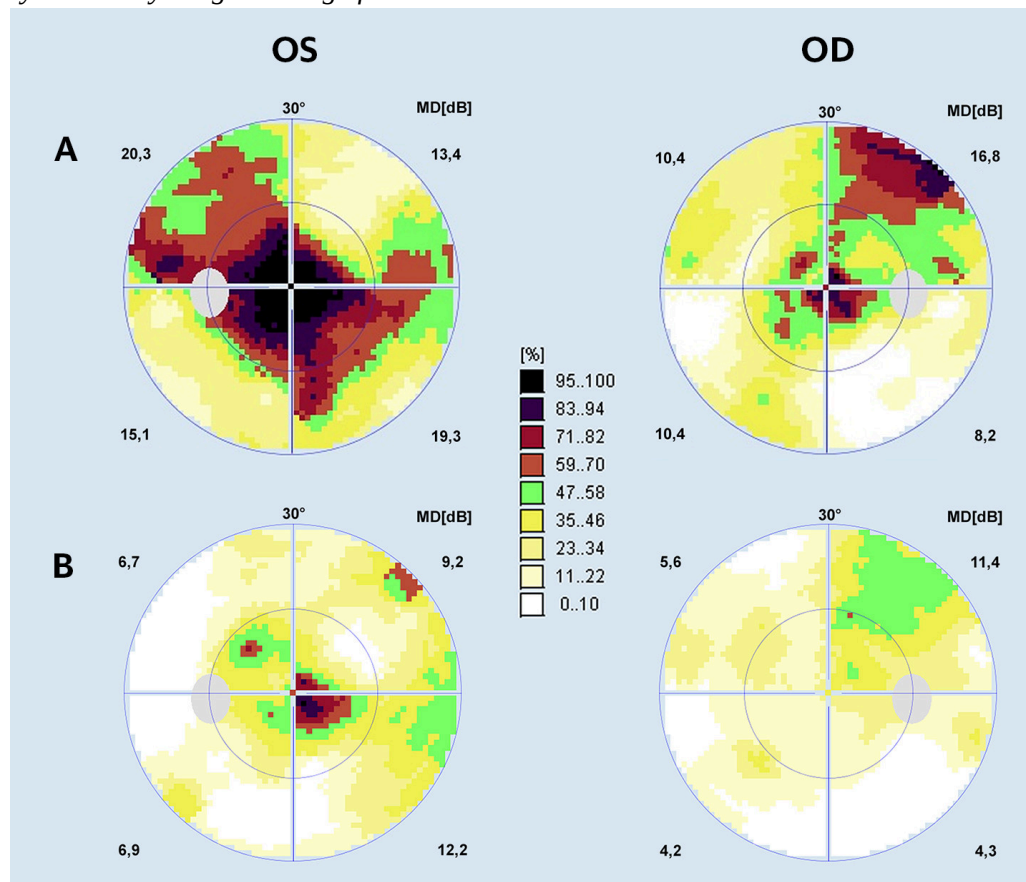
Forfatter har fylt ut ICMJE-skjemaet og oppgir følgende interessekonflikter:  
Hun har mottatt foredragshonorar fra Santhera, som produserer idebenon.

## En gutt i tenårene mistet plutselig synet. Den tverrfaglige utredningen sto lenge fast, men etter hvert styrket responsen på en ny behandling mistanken om en spesifikk diagnose. Funnene på prøver for tilstanden var imidlertid negative.

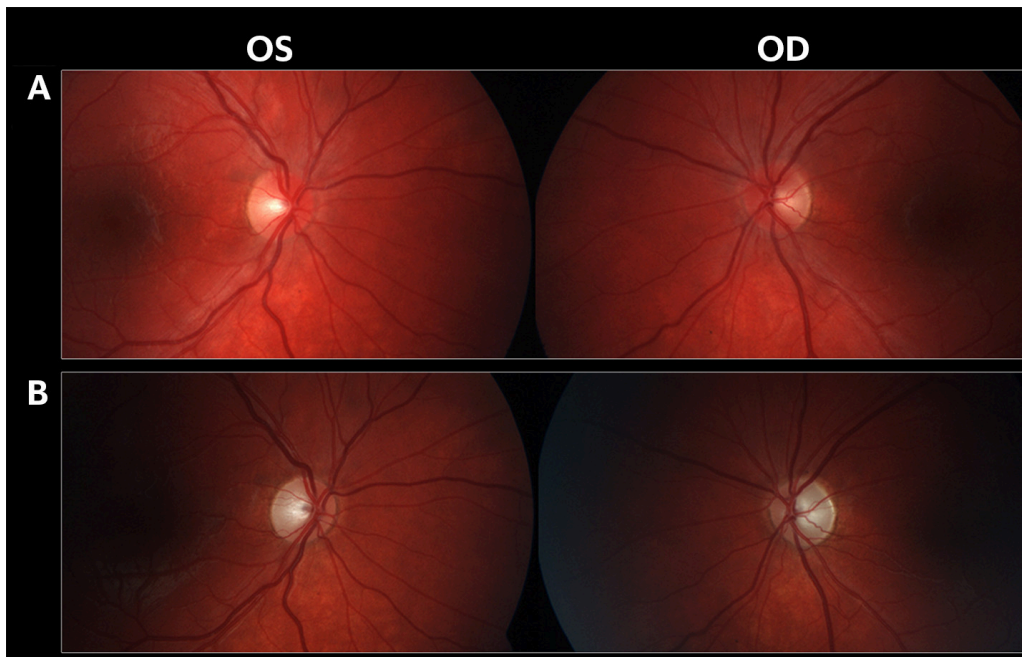
En forkortet versjon av kasuistikken er omtalt i et internasjonalt tidsskrift og gjengis etter tillatelse fra dets redaktør (1).

En gutt i tenårene ble innlagt på sykehus grunnet akutt, betydelig redusert syn på begge øynene. Synsnedsettelsen var smertefri og rammet øynene med to ukers mellomrom. Det var ingen kjente øyesykdommer i familien. Av tidligere sykdommer hadde han mild, anstrengelsesutløst astma og brukte ved behov salbutamolinhulator. Han brukte ikke tobakk eller alkohol. Et halvt år tidligere var han behandlet for mykoplasma-lungebetennelse. Henholdsvis seks og tre måneder tidligere gjennomgikk pasienten artroskopisk meniskkirurgi i narkose. Etter siste operasjon hadde han merket en forbigående synsreduksjon.

Ved innleggelse var visus 0,1 på høyre øye og 0,2 på venstre. Vurdert med Ishiharas fargeplansjer var fargesynet betydelig svekket. Terskelperimetri viste sentrale synsfeltutfall (fig 1a). Pupillerefleksene ble vurdert som normale. Ved oftalmoskopi var papillene lett hyperemiske, med fine telangiektasier på papillekanten (fig 2a). MR av orbita og caput inkomstdagen viste gadoliniumkontrastopptak i begge synsnerver og i synsnervkryssningen. Øvrige funn var normale.



**Figur 1** Terskelperimetri av sentrale 30 graders synsfelt på høyre (OD) og venstre (OS) øye i akutt fase (a) og etter behandling med idebenon (b). Fargeskalaen indikerer prosentvis grad av synsreduksjon. Undersøkelsen i akutt fase viser dype, sentrale synsfeltutfall, mest uttalt for venstre øye. Etter behandling med idebenon er det bedring av synsfeltutfallene.



**Figur 2** Fundusfoto av høyre (OD) og venstre (OS) papill i akutt (A) og kronisk fase (B). I akutt fase er papillene lett hyperemiske, mens fine telangiektasier er vanskelige å se på disse bildene. I kronisk fase er papillene bleke som tegn på utvikling av optikusatrofi.

Akutt synsnedsettelse hos en ung person er ofte forårsaket av synsnervebetennelse. Dette er gjerne en ensidig, demyeliniserende tilstand sterkt assosiert med multipel sklerose (2). Synsnervebetennelse er en klinisk diagnose. Ved en «klassisk» synsnervebetennelse er synsnedsettelsen ledsaget av smerter som forverres ved øyebevegelser. Typisk er det også at fargesynet er mer svekket enn visus, og at det er funn av en relativ, afferent pupilledefekt så lenge synsnervebetennelsen er ensidig (Marcus Gunns pupill). Oftalmoskopi kan vise helt normale forhold eller et papilleødem dersom distale del av synsnerven er affisert. Tilstanden bedres gjerne spontant, men bedringen kan fremskyndes ved behandling med høydose kortikosteroider.

*Utredningen ble supplert med MR av medulla dagen etter innkomst. Denne viste normale funn. Spinalpunksjon utført ved innkomst viste lett økt antall leukocytter til  $9 \cdot 10^9/l$  (normalt  $< 5 \cdot 10^9$ ). Spinalvæsken hadde normal mengde protein og også normale funn ved isoelektrisk fokusering. Samlet ga spinalvæskeanalyse dermed ikke holdepunkter for inflammatorisk årsak. Serum- og spinalvæskeanalyser for IgM- og IgG-antistoffer for Borrelia og totalantistoff for Treponema pallidum var negative. Visuelt fremkalte responser (VEP)-undersøkelse kunne ikke gjennomføres tilfredsstillende grunnet manglende fiksasjon. På klinisk mistanke om bilateral synsnervebetennelse på demyeliniserende grunnlag ble pasienten fra innleggelse og i tre påfølgende dager behandlet med metylprednisolon 1 g/døgn intravenøst. Behandlingen ga imidlertid ingen bedring av synet, slik vi ville forventet ved en «klassisk» synsnervebetennelse.*

Det var nå flere elementer, såkalte «røde flagg», i sykehistorien som ikke passet med en vanlig synsnervebetennelse (tab 1) (3). Både bilateral sykdom, fravær av smerter og manglende effekt av kortikosteroider avvek fra det «klassiske» bildet. Sjeldnere bakenforliggende årsaker til synsnervebetennelser er infeksjoner som syfilis, borreliose, toksoplasmose, katteklorfeber eller ulike virus. Spesielt hos barn ses også parainfeksiøse synsnervebetennelser. En synsnervebetennelse kan også være forårsaket av systemiske inflammatoriske sykdommer som systemisk lupus erythematosus, sarkoidose eller Sjögrens syndrom, eller være ledd i neuromyelitis optica-sykdomsspekteret (2). Spesielt hos eldre er iskemisk optikusnevropati også en viktig differensialdiagnose til synsnervebetennelse.

**Tabell 1**

Opplysninger som kan skille en «klassisk» idiopatisk, demyeliniserende synsnervebetennelse fra andre optikusnevropatier (3).

	«Klassisk» synsnervebetennelse	«Røde flagg»
Alder for sykdomsdebut	Ung voksen	Barn, voksne > 50 år
Debutforløp	Over timer til dager	Subakutt, snikende debut
Smerter	Smerter som forverres ved øyebevegelser	Fravær av smerter
Affeksjon	Ett øye	Begge øyne
Allmennsymptomer	Ingen	Sykdomsfølelse, feber, nevrologiske eller revmatologiske symptomer
Oftalmoskopiske funn	Normale funn, eventuelt lett til moderat papilleødem	Papilleødem i kombinasjon med blødninger, eksudater eller uveitt
Sykdomsforløp	Spontan bedring i løpet av noen uker, eventuelt fremskyndet ved kortikosteroidbehandling	Ingen bedring eller fortsatt progresjon i løpet av noen uker

Pasienten ble utskrevet etter seks dager uten verken bedring av synet eller sikker diagnose. De påfølgende månedene gjennomgikk pasienten ytterligere utredning. Spinalvæskeanalyse av herpes varicella-zoster og IgG-antistoffer for herpes simplex type 1 og 2 var negative. Revmatoid faktor (RF), antistoffer mot citrullinerte peptider (anti-CCP), antinøytrofile cytoplasmaantistoffer (ANCA), antinukleære antistoffer (ANA) og akvaporin 4-antistoffer (NMO-IgG) var negative i serum og ga dermed ikke holdepunkter for revmatoid artritt (RF, anti-CCP), småkarsvaskulitt (ANCA), lupus erythematosus (ANA) eller neuromyelitis optica (NMO-IgG) som bakenforliggende årsak. Angiotensinkonverterende enzym (ACE) var lett forhøyet i to av tre serumprøver, med verdier på henholdsvis 64, 71 og 76 U/l (normalt 18–65 U/l hos voksne; yngre har høyere ACE-verdier). Det var ellers ingen kliniske eller radiologiske holdepunkter for sarkoidose, som for øvrig normalt ville respondert på behandling med høydose kortikosteroider. Ved kontroll to måneder senere var visus 0,1 på høyre øye og

fingertelling 5 meter på venstre. Det var fremdeles betydelig redusert fargesyn og sentrale synsfeltutfall på begge øyne. Pupillerefleksene ble fortsatt vurdert som normale, til tross for den betydelige synsaffeksjonen (visuell-pupillær dissosiasjon). Sykehistorien kunne nå oppsummeres som en akutt, bilateral og smertefri optikusnevropati hos en ung mann. Det var ikke funnet holdepunkter for bakenforliggende demyeliniserende, strukturell, inflammatorisk eller infeksøs sykdom. Videre var det fravær av både spontan bedring og effekt av kortikosteroider. Samlet vekket dette mistanke om at pasienten kunne ha Lebers hereditære optikusnevropati (LHON).

Det ble rekvirert genetisk analyse av de tre vanligste sykdomsfremkallende LHON-mutasjonene: m.3460G>A, m.11778G>A og m.14484T>C. LHON-mutasjonene endrer kompleks I i mitokondrienes elektrontransportkjede, slik at ATP-produksjonen kan bli forstyrret. De tre genetiske prøvene var negative. Vi besluttet likevel å gjennomføre et behandlingsforsøk med idebenon, et organisk virkestoff som gjør det mulig for elektroner å omgå nettopp kompleks I i mitokondrienes elektrontransportkjede (4). Pasienten fikk idebenon 300 mg tre ganger daglig i tablettform. Behandlingen ble igangsatt ti måneder etter sykdomsdebut. Ved oppstart av idebenonbehandlingen var visus spontant noe bedret til 0,25 på høyre øye og fortsatt fingertelling 5 meter på venstre. Papillene var avbleket som tegn på utvikling av optikusatrofi (fig 2b). Etter to måneders idebenonbehandling hadde visus bedret seg til 0,4 på høyre øye og 0,3 på venstre, og etter åtte måneders behandling var visus bedret til 0,8 på begge øyne. I andre behandlingsår stabiliserte visus seg på 1,0 nølende på begge øyne. Det tilkom også en bedring av synsfeltet (fig 1b), og på Ishiharas fargeplansjer kunne han noe nølende gjenkjenne alle plansjene.

Genetisk analyse av de tre vanligste sykdomsfremkallende LHON-mutasjonene var altså negativ. Likevel responderte pasienten på idebenonbehandling. Et mindretall av LHON-pasientene har andre sykdomsfremkallende mitokondriemutasjoner. Til slutt ble derfor hele mitokondrie-DNA sekvensert ved Molekylærgenetisk Laboratorium på Rigshospitalet i København. Undersøkelsen påviste en homoplastisk mutasjon, m.10663T>C (pVal65Ala), og mitokondrial haplotype J. Mutasjonen er i kombinasjon med haplotype J kjent som en sjeldnere, sykdomsgivende LHON-mutasjon (5). LHON-diagnosen var til slutt dermed genetisk bekreftet.

---

## Diskusjon

Lebers hereditære optikusnevropati (LHON) er en mitokondriesykdom. Sykdommen forårsaker et akutt til subakutt tap av visus, fargesyn og sentrale synsfelt. Begge øyne rammes vanligvis i løpet av noen uker til måneder. Sykdommen debuterer gjerne i alderen 15–35 år, omtrent som ved synsnervebetennelser (6, 7). Mens synsnervebetennelser forekommer hyppigst blant kvinner (omtrent 75 %), rammer imidlertid Lebers hereditære optikusnevropati oftest menn (omtrent 80–90 %) (6, 7). Ved oftalmoskopi er papillen typisk hyperemisk, med fine telangiektasier, såkalt peripapillær mikrovaskulær angiopati (8). De patologiske karene gir ingen lekkasje ved fluoresceinangiografi, i motsetning til lekkasjen vi ser ved et papilleødem forårsaket av synsnervebetennelse. Oftalmoskopiske funn kan være til stede før synstapet og kan også ses hos familiemedlemmer uten symptomer (6). En tredel av LHON-pasientene har imidlertid oftalmoskopisk normale papiller når synstapet debuterer. Et annet

differensialdiagnostisk funn er visuell-pupillær dissosiasjon, som betegner bevart pupillerefleks til tross for betydelig synsaffeksjon (9). Synstapet er gjerne uttalt og permanent, men i noen tilfeller ses spontan bedring. Prognosen varierer for de tre vanligste punktmutasjonene; 14484-mutasjonen har best prognose, mens 11778-mutasjonen sjelden gir spontan synsbedring. Som mitokondriesykdom har Lebers hereditære optikusnevropati maternell arvegang, mens risikoen for å utvikle sykdom er av ukjent årsak kjønnsavhengig. Sykdommen rammer omkring 50 % av menn med gendefekt, mens risikoen for kvinner er omtrent 10 % (8). Tobakk og høyt alkoholforbruk er også kjente risikofaktorer for å utvikle sykdommen (10, 11).

I en randomisert, kontrollert studie (RHODOS-studien) ble det i 2011 konkludert med at idebenon muligens hadde en viss effekt på Lebers hereditære optikusnevropati sammenlignet med placebo, spesielt dersom man ekskluderte 14484-mutasjoner, som oftere bedres spontant (4). Studien inkluderte kun de tre vanligste punktmutasjonene. Gendefekten hos vår pasient er sjelden, og dette er første publiserte kasuistikk om idebenonbehandling av Lebers hereditære optikusnevropati forårsaket av denne mutasjonen. At pasientens synsbedring i vesentlig grad sammenfalt i tid med idebenonbehandling og at den langt overgikk graden av spontan bedring rapportert ved 10663-mutasjoner, tilsier en kausal sammenheng mellom idebenonbehandling og synsbedring hos vår pasient.

Fravær av de tre vanlige punktmutasjonene utelukker altså ikke Lebers hereditære optikusnevropati. Til tross for negative funn ved genetisk analyse valgte vi derfor å starte idebenonbehandling på klinisk mistanke. Da vi behandlet pasienten, var RHODOS-studien publisert, men idebenon ennå ikke et markedsført legemiddel. Behandlingen var dermed utprøvende, og vi skaffet idebenon fra USA, der det markedsføres som et antioksidierende kosttilskudd. Det er siden etablert konsensus for idebenonbehandling av Lebers hereditære optikusnevropati, og i 2015 fikk idebenon markedsføringstillatelse i Norge under navnet Raxone (Santhera Pharmaceuticals) (12).

Sykehistorien viser viktigheten av å skille mellom «klassiske» og atypiske synsnervebetennelser. Mens diagnosen «klassisk» synsnervebetennelse stilles klinisk, krever en atypisk synsnervebetennelse målrettet utredning med tanke på bakenforliggende årsak. For å stille diagnosen Lebers hereditære optikusnevropati kan sekvensering av hele mitokondrie-DNA av og til være nødvendig. Med idebenon som behandlingsmulighet har en bekreftet LHON-diagnose nå også behandlingsmessige konsekvenser.

---

*Pasienten har gitt sitt samtykke til at artikkelen blir publisert.*

---

## LITTERATUR

1. Jørstad ØK, Ødegaard EM, Heimdal KR et al. Leber hereditary optic neuropathy caused by a mitochondrial DNA 10663T>C point mutation and its response to idebenone treatment. *J Neuroophthalmol* 2018; 38: 129 - 31. [PubMed]
2. Hoorbakht H, Bagherkashi F. Optic neuritis, its differential diagnosis and management. *Open Ophthalmol J* 2012; 6: 65 - 72. [PubMed][CrossRef]
3. Vaphiades MS, Kline LB. Optic neuritis. I: Kline LB, Foroozan R, red. *Optic nerve disorders*. Second edition. Oxford: Oxford University Press, 2007: 65–84.

4. Klopstock T, Yu-Wai-Man P, Dimitriadis K et al. A randomized placebo-controlled trial of idebenone in Leber's hereditary optic neuropathy. *Brain* 2011; 134: 2677 - 86. [PubMed][CrossRef]
  5. Brown MD, Starikovskaya E, Derbeneva O et al. The role of mtDNA background in disease expression: a new primary LHON mutation associated with Western Eurasian haplogroup J. *Hum Genet* 2002; 110: 130 - 8. [PubMed][CrossRef]
  6. Al-Enezi M, Al-Saleh H, Nasser M. Mitochondrial disorders with significant ophthalmic manifestations. *Middle East Afr J Ophthalmol* 2008; 15: 81 - 6. [PubMed][CrossRef]
  7. Wilhelm H, Schabet M. The diagnosis and treatment of optic neuritis. *Dtsch Arztebl Int* 2015; 112: 616 - 25, quiz 626. [PubMed]
  8. Newman NJ. Hereditary optic neuropathies: from the mitochondria to the optic nerve. *Am J Ophthalmol* 2005; 140: 517 - 23. [PubMed][CrossRef]
  9. Moura AL, Nagy BV, La Morgia C et al. The pupil light reflex in Leber's hereditary optic neuropathy: evidence for preservation of melanopsin-expressing retinal ganglion cells. *Invest Ophthalmol Vis Sci* 2013; 54: 4471 - 7. [PubMed][CrossRef]
  10. Yu-Wai-Man P, Griffiths PG, Hudson G et al. Inherited mitochondrial optic neuropathies. *J Med Genet* 2009; 46: 145 - 58. [PubMed][CrossRef]
  11. Sadun AA, Carelli V, Salomao SR et al. Extensive investigation of a large Brazilian pedigree of 11778/haplogroup J Leber hereditary optic neuropathy. *Am J Ophthalmol* 2003; 136: 231 - 8. [PubMed][CrossRef]
  12. Carelli V, Carbonelli M, de Coo IF et al. International consensus statement on the clinical and therapeutic management of Leber hereditary optic neuropathy. *J Neuroophthalmol* 2017; 37: 371 - 81. [PubMed][CrossRef]
- 

Publisert: 10. august 2018. Tidsskr Nor Legeforen. DOI: 10.4045/tidsskr.17.0802

Mottatt 18.9.2017, første revisjon innsendt 14.2.2018, godkjent 24.4.2018.

© Tidsskrift for Den norske legeforening 2026. Lastet ned fra tidsskriftet.no 11. juli 2026.