
Nekrotisk galleblære

MEDISINEN I BILDER

MAGNUS HØLMO FASTING

magnus.fasting@gmail.com

Avdeling for gastro- og barnekirurgi

Oslo universitetssykehus

Magnus Hølmo Fasting (f. 1983) er ph.d. og lege i spesialisering i gastrokirurgi.

Forfatter har fylt ut ICMJE-skjemaet og oppgir ingen interessekonflikter.

VICTORIA SOLVEIG YOUNG

Enhet for onkologisk og abdominal radiologi

Klinikk for radiologi og nukleærmedisin

Oslo universitetssykehus

Victoria Solveig Young (f. 1965) er spesialist i radiologi og overlege.

Forfatter har fylt ut ICMJE-skjemaet og oppgir ingen interessekonflikter.

TOM GLOMSAKER

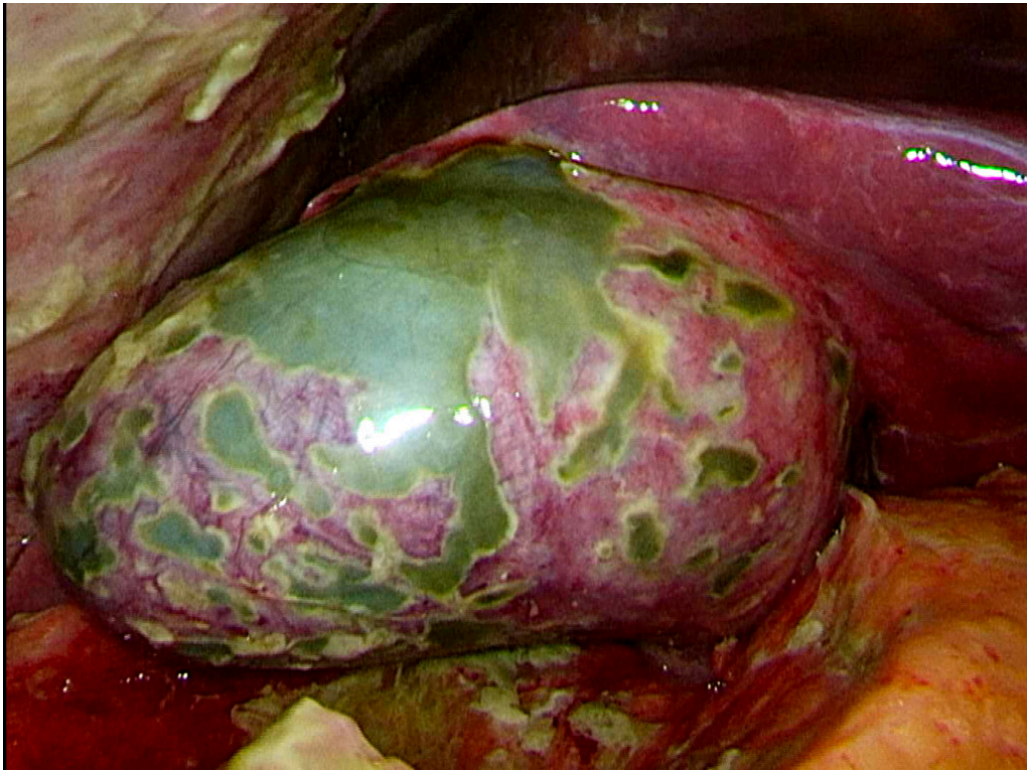
Avdeling for gastro- og barnekirurgi

Oslo universitetssykehus

Tom Glomsaker (f. 1960) er MHA, ph.d., FEBS (hon), spesialist i generell kirurgi og i gastroenterologisk kirurgi og er seksjonsleder.

Forfatter har fylt ut ICMJE-skjemaet og oppgir ingen interessekonflikter.

En mann i 40-årene ble lagt inn i gastrokirurgisk avdeling med to dagers sykehistorie med smerter under høyre kostalbue. Smertene hadde startet relativt akutt og debuterte en time etter et stort måltid. Ved klinisk undersøkelse var han trykkømt under høyre kostalbue. Ultralyd og CT av buken var uten aktuell patologi. Neste dag ble det gjort magnetisk resonanstomografisk kolangiopankreatikografi (MRCP) som viste noe væske omkring høyre leverlapp, rundt galleblæren og høyre colonfleksur, men ingen overbevisende kolecystittforandringer. Imidlertid hadde han stigende CRP til over 300 og økende smerter under høyre kostalbue. Det ble derfor gjort diagnostisk laparoskopi.



Bildet viser galleblæren slik den så ut ved laparoskopien. Den var svært inflammet og hadde konfluerende områder med nekrose. Galle hadde gjort det nekrotiske vevet grønnlig misfarget. Omkring galleblæren, både langs bukveggen og i tiliggende oment var det områder med fibrinavleiringer. Galleblæren ble operert ut. Inngrepet var ukomplisert, og pasienten ble skrevet ut andre postoperative dag. Histologisk undersøkelse av preparatet viste akutt ulceroflegmonøs betennelse med stedvis transmural nekrose.

Akutt kolecystitt skal mistenkes ved smerter og palpasjonsømheter i øvre høyre kvadrant av abdomen ledsaget av feber eller forhøyet CRP eller leukocytter. Diagnosen bekreftes vanligvis med bildediagnostikk (1). Imidlertid har ultralyd, MR og CT 80–90 % sensitivitet for deteksjon av akutt kolecystitt, noe som er viktig å ha med seg i vurderingen av disse pasientene (2).

Pasienten har gitt samtykke til at artikkelen med bilde blir publisert.

LITTERATUR

1. Ansaloni L, Pisano M, Coccolini F et al. 2016 WSES guidelines on acute calculous cholecystitis. *World J Emerg Surg* 2016; 11: 25. [PubMed][CrossRef]
2. Kiewiet JJ, Leeuwenburgh MM, Bipat S et al. A systematic review and meta-analysis of diagnostic performance of imaging in acute cholecystitis. *Radiology* 2012; 264: 708 - 20. [PubMed][CrossRef]

Publisert: 26. april 2018. Tidsskr Nor Legeforen. DOI: 10.4045/tidsskr.17.1003
Mottatt 15.11.2017, første revisjon innsendt 10.1.2018, godkjent 28.2.2018.
Opphavsrett: © Tidsskriftet 2026 Lastet ned fra tidsskriftet.no 7. juli 2026.