
Tungediagnostikk

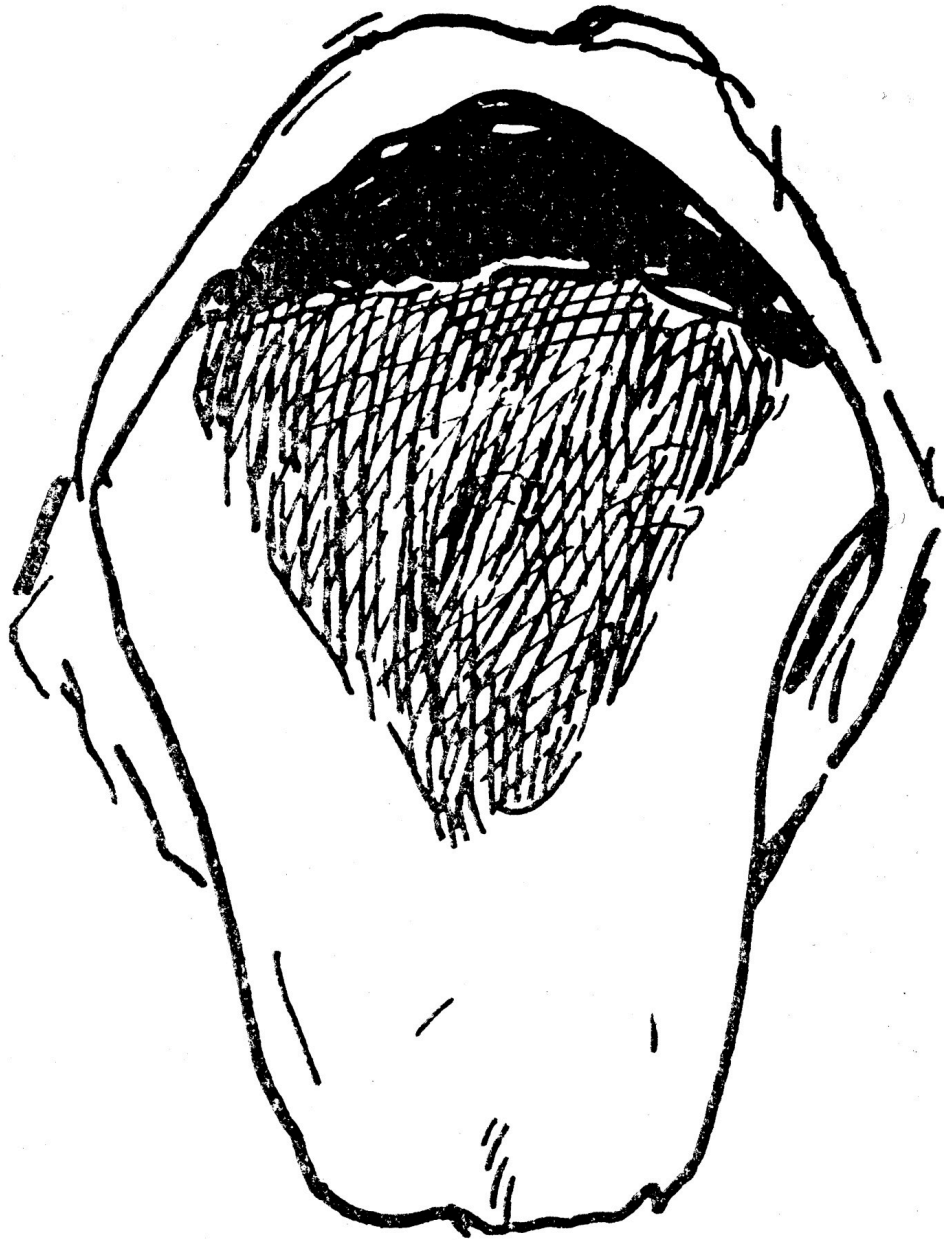
TIDLIGERE I TIDSSKRIFTET

ÅSLAUG FLO

aaslaug.flo@tidsskriftet.no

Tidsskriftet

«Den tid er os vistnok fjern, da «der alte Heim» (de Heim'ske pillers ophavsmand, † 1834) red rundt i sin store Berlinerpraksis, derunder standset op utenfor 2den etage – husene var dengang ikke høiere –, lot pat. om mulig komme bort til vinduet, inspicerte den fremstrakte tunge, gav sine ordres og red videre. Men heller ikke nuomstunder vil lægen forsmåa at gjøre sig bekjendt med dette lille og let tilgjengelige omraade, hvorfra han kan hente nyttige vink om de mange patologiske tilstande, som deri gir sig tilkjende. Hverken tunge-diagnostikkens eller -pronostikkens værd maa dog overvurderes. Patognomoniske tegn er, som vi vet, temmelig sjeldne.» Slik avsluttes en gjennomgang av tungesyntomer i Tidsskriftet nr. 14/1923. Tungen kan være rød, grønn, gul, hvit – eller svart, som i kasuistikken under (Tidsskr Nor Lægeforen 1923; 43: 743 – 53). Og illustrasjonen er ikke helt ulik coveret på Stones-albumet «Sticky fingers».



Tungen ved patologiske tilstande.

Et par blad av forelæsningsne over intern medicin.

Av **S. Laache**, Kristiania.

Lingua nigra (nigrities linguae), der i form av «sort tunge med haar paa» hos læger og lægfolk længst tiltrak sig opmerksomheten. Den omtales saaledes allerede av Amatus Lucitanus i det 16de aarhundrede. I nyere tid er den vel først beskrevet av Rayet i hans «Traité des maladies de la peau» 1835, avbildet i det dertil hørende atlas, pl. 22 fig. 7 (Univ.-Bibl.). Den har indtil den siste tid været gjenstand for talrike, enkeltstaaende beskrivelser, hvorfor dens kasuistik er vokset op til en ganske anselig høide.

Hos os har den, saavidt vites, endnu ikke været omhandlet; min personlige erfaring indskrænker sig kun til ett kasus, som gjaldt en 68 aar gml. enke, som i 1913 søkte poliklinikken (under overlæge O. Hanssen's funktionstid) for diarré av nogen tids varighet. Tungeaffektionen, hvorom vedlagte skisse gir en forestilling, hadde hun tilfældig bemærket for 3 à 4 maaneder siden; den voldte hende intet besvær. Farven av det triangulære parti baktill viste en blaagraa nuance. Papiller («haar») kunde i samme ikke sees.

Farven er nemlig ikke altid, hvad man efter navnet skulde tro, helt sort (som «blæk» eller «skosvæerte» i flere tilfælder), men har undertiden et lysere, skiddengult (Sell, Hosp.tid. 1885 s. 87) eller grønlig skjær (Mourek, hvis tilfælde ogsaa udmerket sig ved det gode resultat av behandlingen, bestaaende i utspyling med 10 pct. alkoh. salicylopløsning s. o.; «Grüne Haarzunge». Arch. f. Derm. u. Syph. 1894. Bd. 29, s. 369). Ogsaa vanstofhyperoksyd har ry for at kunne ta farven bort. Man maa imidlertid erindre, at affektionen hos enkelte patienter svinder av sig selv, mens den hos andre kan være meget haardnakket, endog umulig, at raade bugt med. Dette hendte saaledes med en 80-aarig kone (Sell, Hosp.tid. 1879), hos hvem den vedvarte til hendes 90nde aar, da hun døde av pneumoni. Pigmenteringen findes især baktill, som spredte flekker hist og her, og kan ogsaa danne et mediant beliggende ellipsoid, ovalt eller triangulært felt (se vort kasus), men var hittill utbredt over det hele, hvilket straks maa vække mistanke om, at det med egtheten av samme ikke er saa ganske rigtig fat. (...)

Hos vor pat. skrev den sig formodentlig fra hendes syke tarmkanal. (...)

Prognostisk maa den, efter hvad man til dato vet, betegnes som en ret harmløs affære, som specielt ikke lar befrygte et senere utbrud av melanotisk karcinom og som, hvis den ikke skulde forbli uopdaget, væsentlig har en saa at si «kosmetisk» betydning. Naar vi har opholdt os saapas længe ved den som skeet, er det, fordi den ikke helt savner interesse og, som sagt, indtar en forholdsvis bred plass i litteraturen.

Publisert: 16. oktober 2017. Tidsskr Nor Legeforen. DOI: 10.4045/tidsskr.17.0785

© Tidsskrift for Den norske legeforening 2026. Lastet ned fra tidsskriftet.no 8. juli 2026.