
Ovarialkarsinom i tidlig stadium – diagnostikk og behandling

TEMA

VERA M. ABELER

Avdeling for patologi

CLAES G. TROPÉ

Avdeling for gynekologisk onkologi

Det Norske Radiumhospital

0310 Oslo

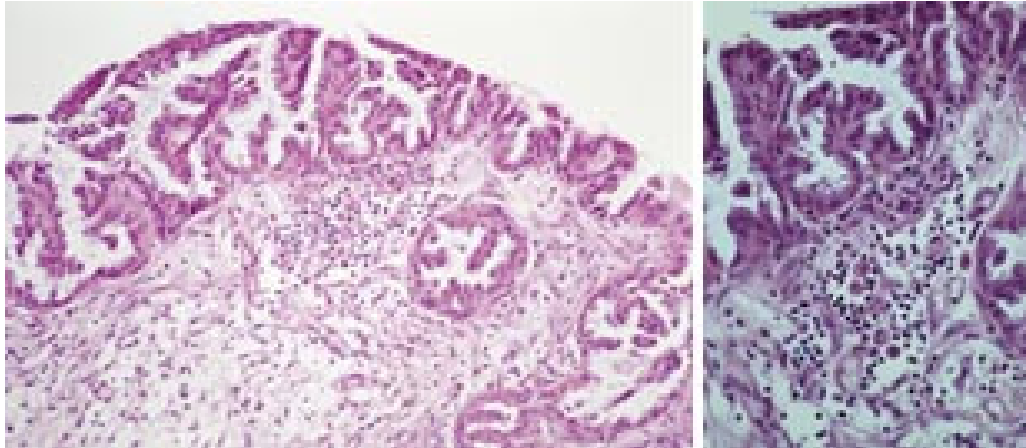
Pasienter med ovarial borderlinetumor eller fullt utviklet karsinom i stadium 1 har en meget god prognose. DNA-ploidi er den sterkeste prognostiske faktor både ved borderlinesvulster og ved karsinomer. Pasienter med diploide borderlinesvulster og høyt differensierte diploide karsinomer har en tilnærmet 100 % femårsoverlevelse. DNA-ploidianalyse med væskestrømscytometri og/eller bildeanalyse bør inkluderes i den diagnostiske utredning av pasienter med malign/semimalign ovarialtumor i tidlig stadium slik at pasientene kan tilbys den mest optimale og individuelle behandling.

Diagnostisk kan det være vanskelig å skille borderline ovarialtumorer fra benignt cystadenom og høyt differensiert karsinom. Å velge riktig behandling for den enkelte pasient er heller ikke helt enkelt. Tidligere tiders overbehandling av kvinner med kreft i stadium 1 med borderlinetumor eller karsinom inkluderte bruk av kombinasjonsterapi (kirurgi etterfulgt av strålebehandling og/eller kjemoterapi). I dag anvendes DNA-analyse til å avgjøre om det er nødvendig med kjemoterapi i tillegg til kirurgisk inngrep. På denne måten spares de fleste av kvinnene med denne sykdommen for de plager gjennomføringen av et kjemoterapiregime medfølger. Den følgende kasuistikk illustrerer dagens bruk av ploidiundersøkelse i valg av behandlingsopplegg for den enkelte pasient.


Pasienten. 37 år gammel kvinne, førstegangsgavid. Ultralydundersøkelse i 15–16 uke viste en venstresidig ovarialcyste med papillære ekskresenser på cystens innside. Venstre ovarium ble fjernet. Frysesnittdiagnose viste en serøs papillær cyste med atypi

(borderlinetumor). Bukskyllevæske viste acellulært materiale. Deretter ble resten av det venstre adneks, appendix og oment fjernet. Resten av buken ble nøye palpert uten at man fant patologiske forandringer. Pasienten var innstilt på å bevare graviditeten.

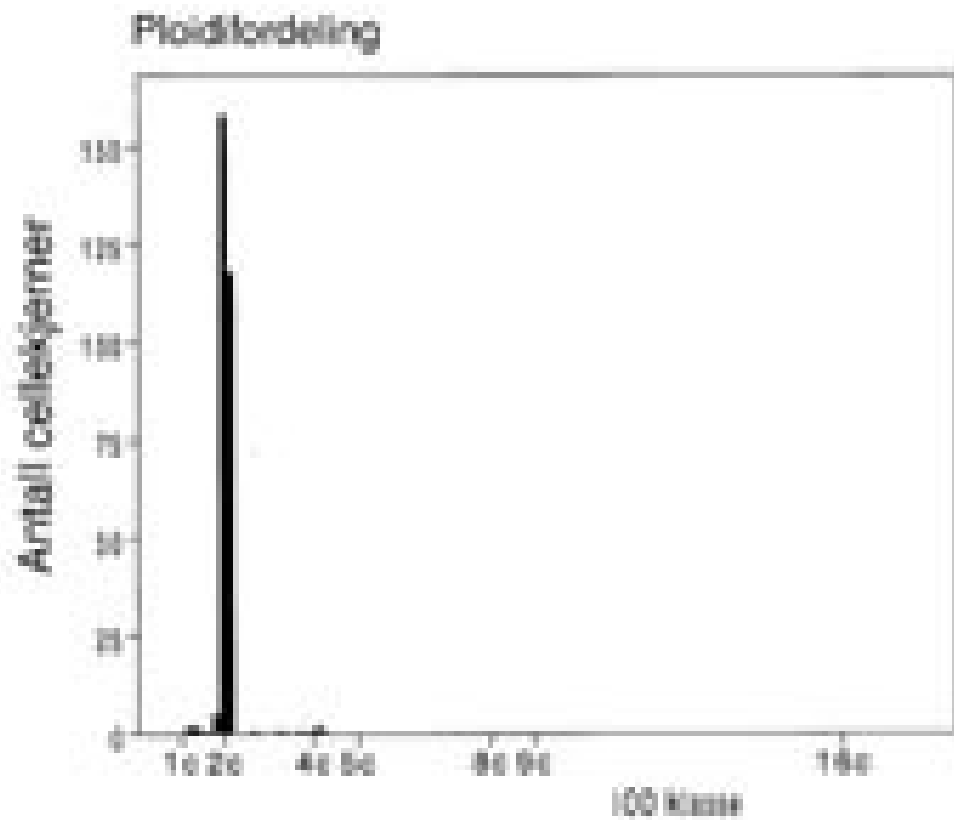
Makroskopisk undersøkelse viste en 10 cm stor cystisk omdannet ovarialtumor med glatt overflate og papillære ekskresenser på innsiden. Mikroskopisk undersøkelse av nye snitt fra tumor bekreftet frysensnittdiagnosen (fig 1a). Ved revurdering av materialet på DNR, gjort på nye snitt tatt dypere i vevsblokkene fremkom det små områder med karsinomutvikling (fig 1b) og diagnosen ble endret til høyt differensiert serøst papillært cystadenokarsinom. Av de mest cellerike tumorområdene ble det skåret snitt til ploidiundersøkelse som viste et diploid histogram både ved væskestrømscytometri og bildeanalyse (fig 2, 3).



Figur 1 a) Serøs papillær tumor av borderlinetype med lite område med karsinominfiltasjon i stroma. b) Større forstørrelse med infiltasjon av enkeltliggende karsinomceller omgitt av små lymfocytinfiltrater i stroma



Figur 2 Diploid histogram analysert med væskestrømscytometri



Figur 3 Diploid histogram analysert med høyoppløselig bildecytometri

Pasienten ble forløst ved sectio. Etter forløsningen ble det tatt multiple biopsier fra peritoneum. Det ble ikke funnet spredning fra ovarialkarsinom i noen av biopsiene. På bakgrunn av at pasienten hadde et diploid, høyt differensiert karsinom i stadium 1A har man valgt en konservativ linje uten ytterligere kirurgisk inngrep eller kjemoterapi, men med regelmessig klinisk kontroll. Eventuell radikaloperasjon vil bli vurdert på et senere tidspunkt når pasienten ikke lenger har ønske om ny graviditet.

Diskusjon

Maligne og borderlinemaligne epiteliale svulster utgått fra ovariene klassifiseres ifølge Verdens helseorganisasjon (WHO) og International Society of Gynecological Pathologists (ISGP) som serøse, mucinøse, endometrioid, klarcellede, overgangsepiteltype, plateepiteltype, blandet og udifferensierte(1). De serøse, mucinøse, endometrioid og blandede tumorer graderes som høyt, middels og lite differensierte (2). Udifferensierte karsinomer er per definisjon lite differensierte. Klarcellede karsinomer har et meget variert vekstmønster (papillært, tubulært, solid og cystisk) og graderes ikke. Den spesielt interesserte leser henvises til spesiallitteratur for hvilke kriterier som brukes for å diagnostisere de forskjellige histologiske typer, bestemme en tumors differensieringsgrad og skille mellom et karsinom og en borderlinetumor.

Ca. 450 nye tilfeller av ovarialcancer meldes hvert år til Kreftregisteret (3). Av disse er ca. 25 % i stadium 1, dvs. tumor lokalisert til ett eller begge ovarier. Prognosen for denne pasientgruppen er relativt god med en fem års rapportert overlevelse på 70 – 85 % (4 – 9). Ca. 15 % av tilfeller av ovarialcancer i stadium 1 er av borderlinetype (10, 11). Dette er svulster med en meget god prognose. Fem års sykdomsfri overlevelse er ca. 95 % (12). Til tross for den relativt gode prognose er disse pasientene i Norge inntil for få år siden tradisjonelt blitt radikalt kirurgisk operert med fjerning av uterus, begge ovarier, tuber og oment etterfulgt av enten stråle- eller cytostatikabehandling.

Fra 1982 – 88 inngikk 340 pasienter med ovarialkarsinom i stadium 1 – 3 i en randomisert studie der 32P inngikk i den ene armen og cisplatin i den andre (7). Alle pasientene var på forhånd radikalt operert. Det var ingen prognostisk forskjell i de to behandlingsgruppene, men det var langt flere pasienter med sene tarmkomplikasjoner i stråleterapiarmen. Femårs overlevelse hos pasienter i stadium 1 med høyt differensiert karsinomer og borderlinesvulster var 95 % i denne studien. Liknende god overlevelse er også påvist i andre undersøkelser uten at pasientene har fått noen form for tilleggsbehandling (4). Det er altså åpenbart at en rekke pasienter er blitt overbehandlet, mens andre har fått tumorresidiv til tross for aggressiv behandling.

Det ble derfor lett etter prognostiske faktorer hos 290 pasienter med ovarialkarsinom i stadium 1 som kunne identifisere dem med god, middels og dårlig prognose for å kunne tilby den enkelte pasient adekvat behandling (8). Multivariat analyse viste at tumors differensieringsgrad (i serøse, mucinøse og endometrioid svulster) er den viktigste prognostiske faktor etterfulgt av DNA-ploiditet og FIGO-substadium (International Federation of Gynecological Oncology (FIGO)). I gruppen med høyt differensiert, diploide svulster fikk ingen pasienter residiv, mens 41 % av pasientene

med lite differensiert, aneuploid tumor fikk residiv og 30 % av klarcellede svulster residiverte. Pasienter som tilhører førstnevnte gruppe får i dag ingen etterbehandling utover radikal kirurgi.

På ovennevnte materiale er det også gjort bildeanalyse av 246 svulster (13). Denne metoden predikerer sykdomsfri overlevelse bedre enn væskestrømscytometri og er den sterkeste prognostiske faktor i multivariat analyse, fulgt av differensieringsgrad og substadium. Basert på denne metoden kan pasientene deles inn i lav- og høyrisikogrupper med en estimert overlevelse på 93 % og 43 %. Som følge av vår erfaring i at bildeanalytisk undersøkelse fanger opp flere aneuploide svulster, har vi sluttet å gjøre væskestrømscytometri på gynekologiske svulster.

Fra 1992 til 1997 ble pasienter med ovarialkarsinom i stadium 1 med estimert høy og mellomstor risiko (aneuploide, middels og lite differensiert serøs papillære og klarcellet karsinom) i regi av Nordisk gynekologisk selskap randomisert prospektivt mellom adjuvant karboplatinkjemoterapi eller ingen adjuvant behandling for å finne ut om kjemoterapi gav signifikant bedre residivfri overlevelse (14). Det var ingen forskjell verken med hensyn til sykdomsfri eller korrigert overlevelse mellom behandlingsgruppene. DNA-ploiditet gav tilleggsinformasjon som prognostisk faktor. Dette er den eneste studien der man har undersøkt den prognostiske betydning av DNA-ploiditet ved ovarialkarsinom i stadium 1 prospektivt. Studien viste at både når det gjelder sykdomsfri og korrigert overlevelse var de eneste prognostiske faktorer FIGO-substadium, DNA-ploiditet og histologisk differensiering.

Som anført ovenfor er prognosen ved ovariale borderlinesvulster meget god, men også innen denne gruppen får enkelte pasienter residiv, ofte etter mange år (12). Kærn og medarbeidere publiserte i 1993 en undersøkelse av prognostiske faktorer hos 321 pasienter med borderlinesvulster (alle stadier) behandlet ved Det Norske Radiumhospital i tiden 1970 – 82 (15). DNA-ploiditet var den viktigste prognostiske faktor i multivariatanalyse. Nesten alle pasienter (98,3 %) med kreft i stadium 1A med diploid tumor overlevde, mens 53 % av pasientene i samme stadium, men med aneuploid tumor fikk tumorresidiv og døde. Postoperativ behandling syntes ikke å ha noen betydning for prognosen. Standardbehandling for diploide borderlinesvulster er i dag radikal kirurgi (fjerning av uterus, begge adnekser og oment). Hvis pasienten er ung og har ønske om å få barn, behandles hun så konservativt som mulig til ønskede graviditeter er fullført og eventuell radikal kirurgi blir deretter vurdert.

Konklusjon

I tillegg til vanlig histopatologisk typing og gradering bør alle maligne og borderlinemaligne ovarialsvulster i stadium 1 også undersøkes med hensyn til DNA-ploiditet for at den enkelte pasient kan tilbys den best mulige og mest skånsomme behandling.

LITTERATUR

1. Scully RE, Young RH, Clement PB. Tumors of the ovary, maldeveloped gonads, fallopian tube, and broad ligament. Atlas of tumor pathology, third series. Fascicle

23. Armed Forces Institute of Pathology, 1998.
2. Russell P, Farnsworth A. Surgical pathology of the ovaries. 2. utg. New York: Churchill Livingstone, 1997.
3. Forekomst av kreftsykdommer i Norges kommuner. Antall nye tilfeller 1982 – 1991. Oslo: Kreftregisteret, Institutt for epidemiologisk kreftforskning, 1993.
4. Dembo AJ, Davy M, Stenwig AE, Berle EJ, Bush RS, Kjørstad KE. Prognostic factors in patients with stage I epithelial ovarian cancer. *Obstet Gynecol* 1990; 75: 263 – 73.
5. Young RC, Walton LA, Ellenberg SS, Homesley HD, Wilbanks GD, Decker DG et al. Adjuvant therapy in stage I and stage II epithelial ovarian cancer. Results of two prospective randomized trials. *N Engl J Med* 1990; 322: 1021 – 7.
6. Finn CB, Luesley DM, Buxton EJ, Blackledge GR, Kelly K, Dunn JA et al. Is stage I epithelial ovarian cancer overtreated both surgically and systematically? Results of a five-year cancer registry review. *Br J Obstet Gynecol* 1992; 99: 54 – 8.
7. Vergote I, Vergote-De Vos L, Abeler VM, Aas M, Lindegaard MW, Kjørstad KE et al. Randomized trial comparing cisplatin with radioactive phosphorus or whole abdomen irradiation as adjuvant treatment in ovarian cancer. *Cancer* 1992; 69: 741 – 9.
8. Vergote IB, Kærn J, Abeler VM, Pettersen EO, De Vos LN, Tropé CG. Analysis of prognostic factors in stage I epithelial ovarian carcinoma: importance of degree of differentiation and deoxyribonucleic acid ploidy in predicting relapse. *Am J Obstet Gynecol* 1993; 169: 40 – 52.
9. Kreft i Norge 1996. Oslo: Kreftregisteret, Institutt for epidemiologisk kreftforskning, 1999: 33.
10. Bjørge T, Engeland A, Hansen S, Tropé CG. Prognosis of patients with ovarian cancer and borderline tumours diagnosed in Norway between 1954 and 1993. *Int J Cancer* 1998; 75: 663 – 70.
11. Bjørge T, Engeland A, Sundfør K, Tropé CG. Prognosis of 2800 patients with epithelial ovarian cancer diagnosed during 1975 – 94 and treated at the Norwegian Radium Hospital. *Acta Obstet Gynecol Scand* 1998; 77: 777 – 81.
12. Kærn J, Tropé CG, Abeler VM. A retrospective study of 370 borderline tumors of the ovary treated at the Norwegian Radium Hospital from 1970 to 1982. *Cancer* 1993; 71: 1810 – 20.
13. Kristensen GB, Kildal W, Abeler VM, Pettersen EO, Kærn J, Tropé CG et al. High resolution image analysis – a better method to predict prognosis in early ovarian cancer. Proceedings: Society of Gynecologic Oncologists. 31st annual meeting, February 2000. San Diego, CA: Society of Gynecologic Oncologists, 2000.
14. Tropé CG, Kærn J, Vergote IB, Hagen B, Rosenberg P, Bertelsen K et al. Randomized trial on adjuvant carboplatin versus no treatment in stage I high risk

ovarian cancer by the Nordic Ovarian Cancer Study Group (NOCOVA). *Ann Oncol* 2000; under trykking.

15. Kaern J, Tropé CG, Kristensen G, Abeler VM, Pettersen EO. DNA ploidy; the most important prognostic factor in patients with borderline tumors of the ovary. *Int J Gynecol Cancer* 1993; 3: 349 – 58.

Publisert: 20. februar 2000. Tidsskr Nor Legeforen.

© Tidsskrift for Den norske legeforening 2026. Lastet ned fra tidsskriftet.no 11. juli 2026.