

---

# Subluksasjon av radiushodet

---

## DIAGNOSTIKK OG BEHANDLING

KNUT STEEN

Kirurgisk institutt  
Haukeland Sykehus  
og  
Bergen Legevakt  
Vestre Strømkaien 19  
5838 Bergen

---

Det er vårt inntrykk at subluksasjon av radiushodet er en lite kjent skade, særlig blant allmennpraktikere. Relevant litteratur om denne skaden er derfor gjennomgått, og resultatet av denne gjennomgangen presenteres.

Subluksasjon av radiushodet er en vanlig skade hos mindre barn, med en årlig insidens på omtrent 1 % årlig for barn under fem år og med en topp rundt to års alder. Tilstanden forekommer hyppigere i venstre arm enn i høyre, og sees oftere hos jenter enn hos gutter.

Drag i armens lengdeakse som skadeårsak, pseudoparrese og fravær av lokalhevelse er typisk for denne tilstanden. Røntgenundersøkelse er enten negativ, eller forandringene er svært subtile. Reponering gjøres ved supinasjon av underarmen. Ved vellykket reponering vil barnet spontant begynne å bruke armen igjen, oftest innen 15 minutter. Ved typisk skadeanamnese og typiske kliniske funn kan reponeringsforsøk gjøres uten røntgenundersøkelse. Det er da viktig at man forsikrer seg om at barnet spontant og ubesværet begynner å bruke armen igjen.

---

Subluksasjon av radiushodet har vært kjent som klinisk tilstand i flere hundre år. Allerede i 1671 publiserte Fournier en beskrivelse av tilstanden, mens den første fullstendige engelskspråklige beskrivelsen ble offentliggjort av van Arsdale i *Annals of Surgery* i 1889. Tilstanden har gått under en rekke ulike navn, i tillegg til subluksasjon caput radii. Her kan nevnes pulled elbow, nursemaid's elbow, supermarked elbow, Goyrand's injury, Malgaigne's injury, internal derangement of the elbow, rotation syndrome, painful pronation med flere. I resten av denne artikkelen brukes subluksasjon av radiushodet.

Dette er en vanlig skade hos mindreårige barn (1). Ved Bergen Legevakter det vårt inntrykk at mange allmennleger har lite kjennskap til den tilstanden. Den er lett å kjenne igjen i typiske tilfeller, og behandlingene er enkle og effektive, slik at den under visse forutsetninger bør kunne utføres av allmennleger. Relevant litteratur om tilstanden er gjennomgått. Formålet med denne oversiktsartikkelen er å øke kunnskapsnivået om denneskaden og bidra til at pasienter med sublaksjon av radiushodet i større grad enn nå kan behandles i primærhelsetjenesten.

---

## Epidemiologi

Tilstanden sees hyppigst i aldersgruppen fra få måneder til fem seks år. Toppunktet er rundt to års alder (1-7), men enkelte tilfeller forekommer hos eldre barn også (2, 4). Sublaksjon av radiushodet hos voksne er beskrevet, men må regnes som en svært sjeldentilstand (8).

Hos mindreårige barn er dette en vanlig skade. I en undersøkelse fra Aberdeen ble det funnet en årlig insidens hos barn under fem år på 1,2 % per år, og de aller fleste tilfellene der ble behandlet ved legevakt, mens allmennleger behandlet ca. 5 % (1). Det er sannsynlig at de fleste av disse pasientene i vårt land behandles ved akuttmottak, kirurgiske poliklinikker eller større legevakter. Ved Bergen Legevakt behandles omtrent 150 pasienter med sublaksjon av radiushodet hvert år. Tilstanden er noe vanligere hos jenter enn hos gutter (3 : 2) (1-7), og venstre albue er noe hyppigere affisert enn høyre (3 : 2) (1, 2, 4-6). Nye tilfeller av sublaksjon av radiushodet er ganske vanlig hos disse pasientene. Materialer fra de senere år antyder 20-30 %, og ikke nødvendigvis i samme arm som ved forrige episode av slik sublaksjon (3, 4, 5, 9). Første episode av sublaksjon av radiushodet før fylte to år er den eneste identifiserte risikofaktor for nye episoder av sublaksjon senere (9).

---

## Skademekanisme

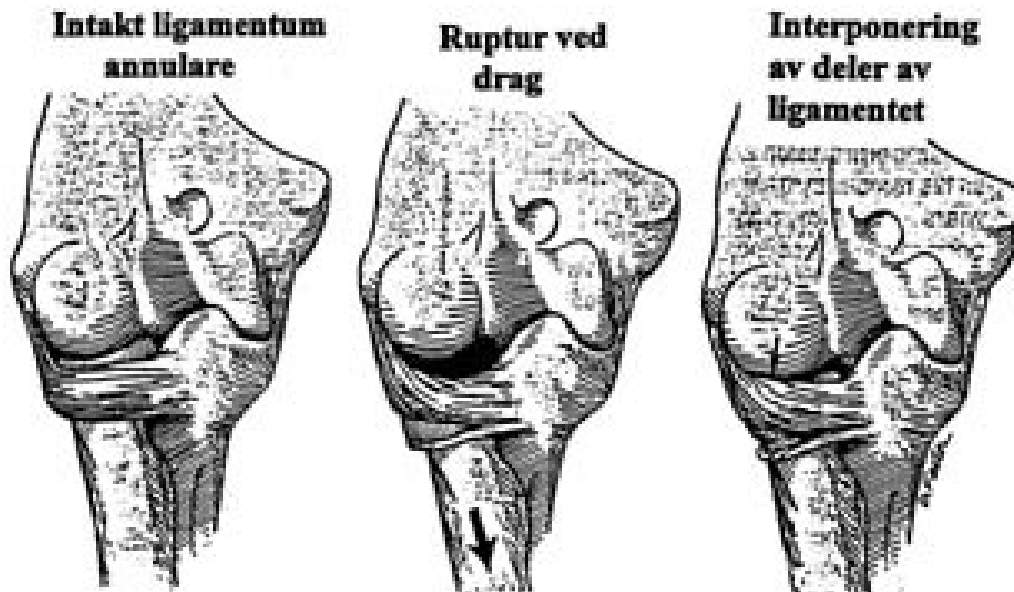
Den typiske skademekanisme er drag i lengdeaksen på armen mens dennes samtidig er pronert. Typisk skadeanamnese finnes hos mellom halvparten og to tredeler av pasientene med sublaksjon av radiushodet i noen undersøkelser (5, 10), mens i en annen undersøkelse hadde over 90 % av tilfellene typisk skademekanisme (4). At en del pasienter mangler typisk skademekanisme, kan skyldes reell atypisk skademekanisme, som for eksempel babyer som rulles over på siden i seng (11). Årsaken kan også være problemer med å få frem fullstendig anamnese hos mindreårige barn.

---

## Patologisk anatomi

Det er enighet om at sublaksjon av radiushodet skyldes at deler av ligamentum annulare glir over caput radii ved aksialt drag og legger seg ileddspalten mellom caput radii og capitulum humeri. Dette er også vist i studier på døde spedbarn (12, 13). To teorier har vært fremsatt om årsaken til at dette kan skje. En mye sitert teori fremholder at hos barn har caput radii omtrent samme diameter som collum radii, og ved aksialt

drag i armen kan caput radii dras ned i ligamentum annulare, slik at deler av ligamentet legger seg i leddspalten mellom caput radii og capitulum humeri (2, 6, 14). Målinger på døde spedbarn og fostre har imidlertid vist at caput radii har tydelig større diameter enn collum radii (15, 16). Salter & Zaltz viste i studier på døde spedbarn at ved aksialt drag på underarm i pronasjon oppstår det en transversell rift i distale del av ligamentum annulare, og først da vil deler av ligamentum annulare gli over caput radii og legge seg i leddspalten (16). Dette er vist i figur 1 (17).

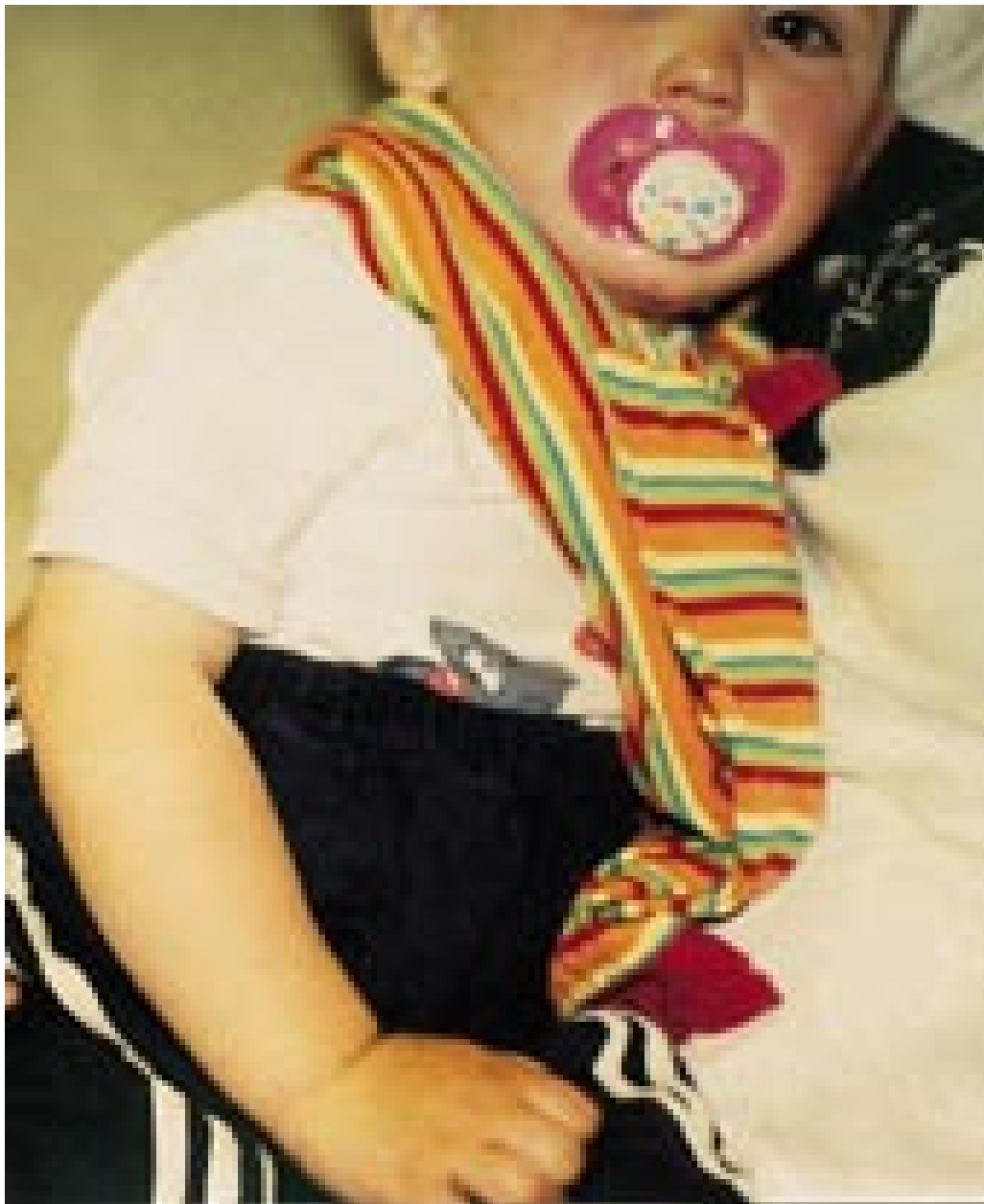


**Figur 1** Patologisk anatomi ved subluksasjon av radiushodet. Ligamentum annulare omslutter caput radii og fester radius til ulna. Ved aksialt drag i underarmen oppstår en longitudinell rift i distale del av ligamentum annulare, og deler av ligamentet legger seg i leddspalten mellom caput radii og capitulum humeri (17)

Årsaken til at det er mindre barn som hyppigst pådrar seg subluksasjon av radiushodet, tilskrives at distale del av ligamentet ved distal tilhefting til periost er tynt hos disse barna og derfor rupturerer lett (16). Det kan synes som denne siste forklaringen har fått større innpass de siste årene (1, 17). Denne forklaringen innebærer at subluksasjon av radiushodet hos voksne er teoretisk mulig. Dette er beskrevet i litteraturen, men må regnes som en svært sjelden tilstand (8). En annen konsekvens av denne forklaringen er at dersom rupturen omfatter mer enn halvparten av ligamentet, vil det interponerte ligamentet gli forbi ekvator på caput radii. Det vil da oppstå en knapphullsliknende defekt, og lukket reposisjon vil da ikke være mulig (16). Ikke-reponerbar subluksasjon av radiushodet må regnes som en svært sjelden tilstand, men er rapportert (18).

## Kliniske funn

Det typiske kliniske bildet er at barnet ikke vil bruke armen og holder den inntil kroppen med lett fleksjon i albuen og delvis pronert i underarmen. Så lenge barnet får ha armen i ro, er det oftest ubesværet. Bevegelse i albuen og særlig forsøk på supinasjon gir smerter (2, 3, 5, 7, 19). Hevelse over albuen er ikke typisk for tilstanden (2, 3, 5). Figur 2 viser tilstanden hos en 27 måneder gammel jente (eget materiale).



**Figur 2** 27 måneder gammel jente med høyresidig sublaksasjon av radiushodet. Armen er lett flektert i albuen og semipronert i underarmen. Bildet er publisert med tillatelse fra foresatt

I en amerikansk undersøkelse fra en barnelegevakt der man tok for seg overekstremitetsskader av ukjent årsak og pseudoparrese hos barn under seks år, var sublaksasjon av radiushodet hyppigste årsak (63 %), etterfulgt av frakturer (22 %) og bløtdelsskader (13 %). Regresjonsanalyse viste at sublaksasjon av radiushodet var korrelert med pseudoparrese, fravær av lokal hevelse og aksialt drag som skademekanisme, mens fraktur var korrelert med hevelse og punktømheter (20). Man bør være oppmerksom på at foreldrene ofte ikke er i stand til å lokalisere skaden til barnets albue (4).

---

## Bildedagnostikk

Røntgenforandringer ved sublaksasjon av radiushodet er enten ikke til stede eller av så subtil karakter at røntgenundersøkelse ikke er egnet til rutinediagnostikk av denne tilstanden (21-23). Hyppigst beskrevet er en forskyvning av akselen mellom radius og

capitulum humeri(21, 23). Ultralydundersøkelse ved sublaksasjon av radiushodet har vist lettøkt avstand mellom capitulum humeri og caput radii, sammenliknet med den friske siden. Forskjellen er på få millimeter, og ultralydundersøkelse er derfor egnet til diagnostikk av tilstanden (24).

---

## Behandling

Behandling av sublaksasjon av radiushodet er reponering. Supinasjon av underarmen synes å være den metoden som hyppigst anbefales (6, 25), eventuelt kombinert med tommel over caput radii (2, 7, 16, 17, 19, 26). Imidlertid foretrekker enkelte forfattere supinasjon etterfulgt av ekstensjon (14) eller supinasjon etterfulgt av fleksjon (10, 11), mens e...nforfatter anbefaler fleksjon, supinasjon og deretter ekstensjon (22). Andre metoder er også beskrevet (6, 14, 17). Quan & Marcuse sammenliknet supinasjon etterfulgt av fleksjon med supinasjon etterfulgt av ekstensjon uten å finne noen forskjell mellom de to gruppene med hensyn til vellykket reponering (4). I en annen undersøkelse fant Schunk noe hyppigere vellykket reponering med supinasjon fleksjon enn med supinasjon ekstensjon. Legene i denne undersøkelsen foretrakk selvsagt supinasjon fleksjon, slik at dette kan ha påvirket resultatet (5). De fleste forfattere synes å være enige om at supinasjon av underarmen er nødvendig for vellykket reponering av sublaksasjon av radiushodet, enten alene eller kombinert med andre manøvrer.

Ved Bergen Legevakt er standard metode for reponering supinasjon av pasientens underarm. Dette gjøres ved at legen supinerer pasientens underarm med sin ene hånd distalt på pasientens underarm mens pasientens albue hviler i legens andre hånd og legens tommel er plassert over caput radii. Reponering kan gjøres uten spesiell premedikasjon. Det kan være noesmertefullt for pasienten, men kan gjøres på få sekunder. Ved vellykket reponering høres eller kjennes ofte et lite klikk. Tilstedeværelse av dette klikket har en positiv prediktiv verdi på omtrent 90 % med hensyn til vellykket reponering, og fravær av klikk har en negativ prediktiv verdi på 70-80 % (4, 5). Er reponeringsmanøvrer ikke vellykket ved første forsøk, kan den gjentas en eller flere ganger ved at armen proneres for så på ny å supineres.

Ved vellykket reponering vil 60 % av pasientene spontant bruke armen innen fem minutter og nesten 90 % innen 15 minutter (5). Sen bruk av armen etter vellykket reponering er assosiert med alder under to år hos pasienten (5). Det synes ikke å være sammenheng med lang tid fra skade til reponering når det gjelder tid før spontan bruk av armen igjen etter vellykket reponering (5), mens det er uenighet om hvorvidt lang tid fra skade til reponering gjør reponeringen vanskeligere eller lettere. Resultatene fra relevante undersøkelser spriker her (4, 5).

Vellykket reponering av sublaksasjon av radiushodet blir på mange måter gullstandarden for korrekt diagnose. Spesifikke røntgenfunn vil ofte være fraværende, og heller ikke typisk anamnese vil man kunne få frem i alle tilfeller. Quan & Marcuse rapporterte at ca. 70 % av tilfellene med sublaksasjon av radiushodet lot seg reponere med ett forsøk. Med to forsøk var ca. 85 % vellykket reponert. Omtrent 10 % av barna ble sendt hjem etter reponeringsforsøk med persisterende pseudoparrese i armen. Halvparten av disse begynte spontant å bruke armen igjen, mens den andre halvparten ble vellykket reponert ved en senere konsultasjon (4). I Illingworths studie ble 96 av 100 tilfeller vellykket reponert ved førstekonsultasjon. To pasienter ble

vellykket reponert ved senere konsultasjoner, mens to ble spontant bra (3). Det er usikkert om pasientene som ble bra av seg selv i disse undersøkelsene, har hatt en bløtdelsskade med pseudopareser som er blitt spontant bedre, eller om det har dreid seg om sublaksjon av radiushodet som har spontanreponert.

Lykkes man ikke med reponering av sublaksjon av radiushodet ved førstekonsultasjon og andre patologiske forhold med rimelighet er utelukket, kan det således være fornuftig å avvente tilstanden ett døgn tid før fornyetvurdering gjøres. I løpet av denne tiden vil en del av pasientene bli bra av seg selv, enten fordi tilstanden spontanreponeres eller fordi det har dreid seg om en bløtdelsskade som spontant bedres. Vurderes sublaksjon av radiushodet til å være den mest sannsynlige diagnosen ved fornyetkonsultasjon, bør nye reponeringsforsøk gjøres. I ekstremt sjeldne tilfeller kan det være umulig å reponere tilstanden ublodig, og operativ behandling kan da være nødvendig (18). Noen spesiell etterbehandling eller oppfølging etter vellykket reponering er ikke påkrevd, men foreldrene bør unngå å drabarnet i armens lengdeakse etterpå.

---

## Konklusjon

Foreligger det typisk anamnese for sublaksjon av radiushodet (drag i armens lengdeakse) og i tillegg typiske kliniske funn (pseudoparese og fravær av hevelse over albuen) hos et barn under seks år, er det storsannsynlighet for at det dreier seg om pulled elbow (20). Reponeringsforsøk kan da gjøres uten forutgående røntgenundersøkelse. For å utelukke andre patologiske forhold som årsak til barnets pseudoparese må man forsikre seg om at barnet begynner å bruke armen spontant og ubesværet etter reponeringen. Dette vil oftest skje innen 15 minutter (5). Ved vellykket reponering (dvs. barnet bruker armen spontant og uten besvær) er det heller ikke indikasjon for røntgenundersøkelse etter reponeringen. Som standardmetode for reponering anbefales supinasjon av underarmen.

Følges disse retningslinjene, bør allmennleger kunne reponere sublaksjon av radiushodet uten røntgenundersøkelse. Ved pseudoparese utentypisk anamnese eller klassiske kliniske funn som referert ovenfor samt når reponeringen ikke er vellykket, bør henvisning til røntgenundersøkelse og annen linjetjenesten overveies.

---

Jeg takker Frank Van Betten, Christina Brudvik og Arve Strandenes for råd og kommentarer under utarbeidingen av manuskriptet.

---

---

## LITTERATUR

1. Jongschaap HCN, Youngson GG, Beattie TF. The epidemiology of radial head subluxation (pulled elbow) in the Aberdeen city area. Health Bulletin (Edinburgh) 1990; 48: 58-61.
2. Snellman O. Subluxation of the head of the radius in children. Acta Orthop Scand 1959; 28: 311-5.

3. Illingsworth CM. Pulled elbow: a study of 100 patients. *BMJ* 1975; 2:672 4.
4. Quan L, Marcuse EK. The epidemiology and treatment of radial headsubluxation. *Am J Dis Child* 1985; 139: 1194 7.
5. Schunk JE. Radial head subluxation: epidemiology and treatment of 87episodes. *Ann Emerg Med* 1990; 19: 1019 23.
6. Corrigan AB. The pulled elbow. *Med J Aust* 1965; 2: 187 9.
7. Griffin ME. Subluxation of the head of the radius in young children.*Pediatrics* 1955; 15: 103 6.
8. Adeniran A, Merriam WF. Pulled elbow in an adult patient. *J Bone JointSurg Br* 1994; 76: 848 9.
9. Teach SJ, Schutzman SA. Prospective study of recurrent radial headsubluxation. *Arch Pediatr Adolesc Med* 1996; 150: 164 6.
10. Sachetti A, Ramoska EE, Glasgow C. Nonclassical history in childrenwith radial head subluxations. *J Emerg Med* 1990; 8: 151 3.
11. Newman J. Nursemaid's elbow in infants six months and under. *JEmerg Med* 1985; 2: 403 4.
12. Stone CA. Subluxation of the head of the radius. Report of a case andanatomic experiments. *JAMA* 1916; 67: 28 9.
13. McRae R, Freeman PA. The lesion in pulled elbow. *J Bone Joint Surg Br*1965; 47: 808.
14. Magill HK, Aitken AP. Pulled elbow. *Surg Gynecol Obstet* 1954; 98: 753 6.
15. Ryan JR. The relationship of the radial head to radial neck diametersin fetuses and adults with reference to radial-head subluxation in children. *J Bone Joint Surg Am* 1969; 51: 781 3.
16. Salter RB, Zaltz C. Anatomic investigations of the mechanism of injury and pathologic anatomy of pulled elbow in young children. *ClinOrthoped* 1971; 77: 134 43.
17. Nichols HH. Nursemaid's elbow: reducing it to simple terms. *ContempPediatr* 1988; 5: 50 7.
18. Triantafyllou SJ, Wilson SC, Rychak JS. Irreducible pulled elbow ina child. A case report. *Clin Orthoped* 1992; 284: 153 5.
19. Hart GM, Minot ND. Subluxation of the head of the radius in youngchildren *JAMA* 1959; 169: 1734 6.
20. Schutzman SA, Teach S. Upper extremity impairment in youngchildren. *Ann Emerg Med* 1995; 26: 474 9.
21. Snyder HS. Radiographic changes with radial head subluxation inchildren. *J Emerg Med* 1990; 8: 265 9.
22. Bretland PM: Pulled elbow in childhood. *Br J Radiol* 1994; 67: 1176 85.

23. Frumkin K. Nursemaid's elbow. A radiographic demonstration. *Ann EmergMed* 1985; 14: 690-3.
  24. Kosuwon W, Mahaisavariya B, Saengnipanthkul S, Laupattarakasem W, Jirawipoolwon P. Ultrasonography of pulled elbow. *J Bone Joint Surg Br* 1993;75: 421-2.
  25. Broadhurst BW. The pulled elbow. *BMJ* 1959; 1: 1018-9.
  26. Sweenam R. Pulled elbow. *Practitioner* 1959; 182: 487-9.
- 

Publisert: 30. april 2000. *Tidsskr Nor Legeforen*.

© Tidsskrift for Den norske legeforening 2026. Lastet ned fra [tidsskriftet.no](http://tidsskriftet.no) 11. juli 2026.