
Magnetisk resonanstomografi ved sinus tarsi-syndrom

AKTUELT PROBLEM

MORTEN G. STIRIS

Email: morten.stiris@ioks.uio.no

Radiologisk avdeling

Aker sykehus

0514 Oslo

Sinus tarsi er et konisk formet anatomisk rom i bakfoten. Det er avgrenset av os talus og os calcaneus, talonavikularleddet og subtalarleddet og henger sammen med tarsalkanalen medialt. Dette anatomiske rommet strekker seg fra posteromedialt til anterolateralt, med den største delen av den koniske toppen beliggende lateralt, og skiller det bakre subtalarleddet fra talo-kalkaneo-navikularleddet (fremre subtalarleddet). Strukturer som befinner seg i sinus tarsi er fettvev, arterieanastomoser, leddrecesser baktil, nervefibrer og fem ligamenter. Disse ligamentene er laterale, intermediære og mediale røtter av extensor retinaculum inferior, ligamentum cervicale og ligamentum interosseum.

Sinus tarsi-syndrom er en klinisk tilstand karakterisert med laterale fotsmerter, lokal smerte ved palpasjon over sinus tarsi og av og til ankelinstabilitet. Magnetisk resonanstomografi (MR) brukes som bildediagnostisk undersøkelsesmetode i evalueringen av årsakene til pasientens plager.

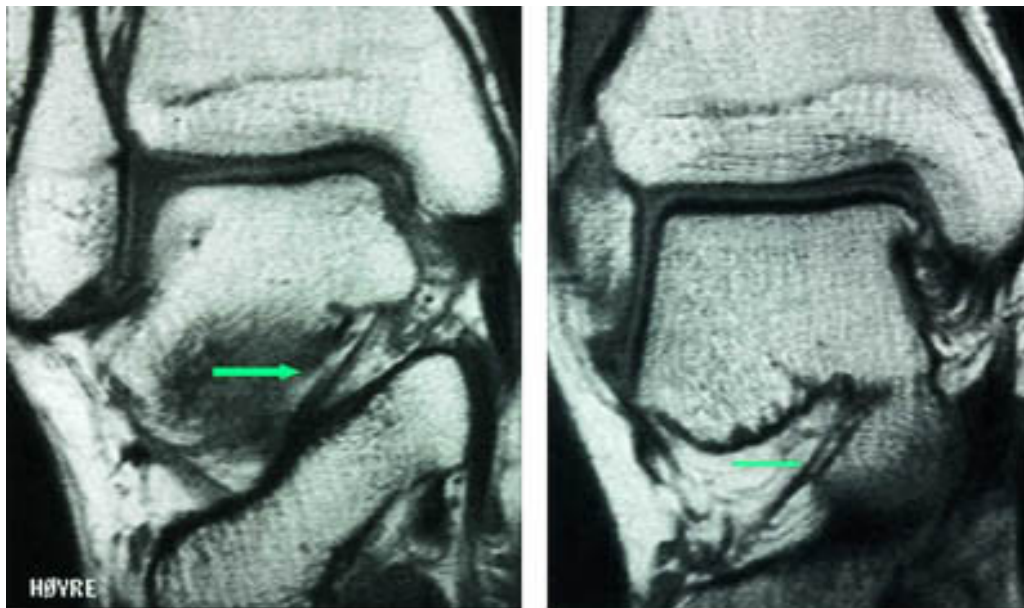
Sinus tarsi-syndrom ble først beskrevet av O'Connor i 1958 (1). Han beskrev vedvarende smerter i bakfoten blant pasienter som hadde hatt ankeldistorsjoner, spesielt supinasjonstraumer. Han fant posttraumatiske forandringer i sinus tarsi, som er en forlengelse lateralt av canalis tarsi. Subjektivt kjenner pasienten diffuse smerter langs lateralsiden av foten og har en følelse av ankel- instabilitet, spesielt ved gange på ujevnt underlag. Konvensjonell røntgenundersøkelse av ankel- og subtalarleddene, selv med stressopptak, vil som regel ikke vise patologiske forandringer. Subtalar artrografi er blitt rapportert å kunne påvise forandringer, men er invasiv (2). Magnetisk resonanstomografi er imidlertid i dag den primære bildediagnostiske modaliteten (3 –

7). I tillegg til å se på canalis tarsi med sinus tarsi vil vi også kunne evaluere ankelleddet med dets ligamenter, beinmarg i omliggende knokler og sener i området (8).

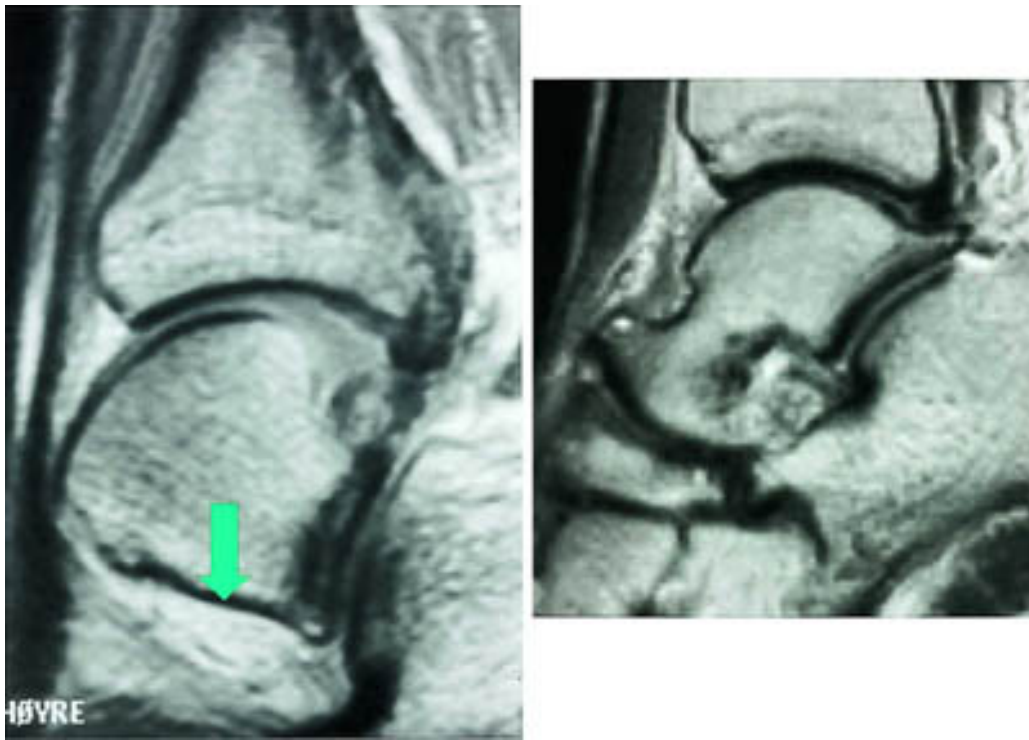MR-teknikk

MR-funn ved normal sinus tarsi og ved sinus tarsi-syndrom

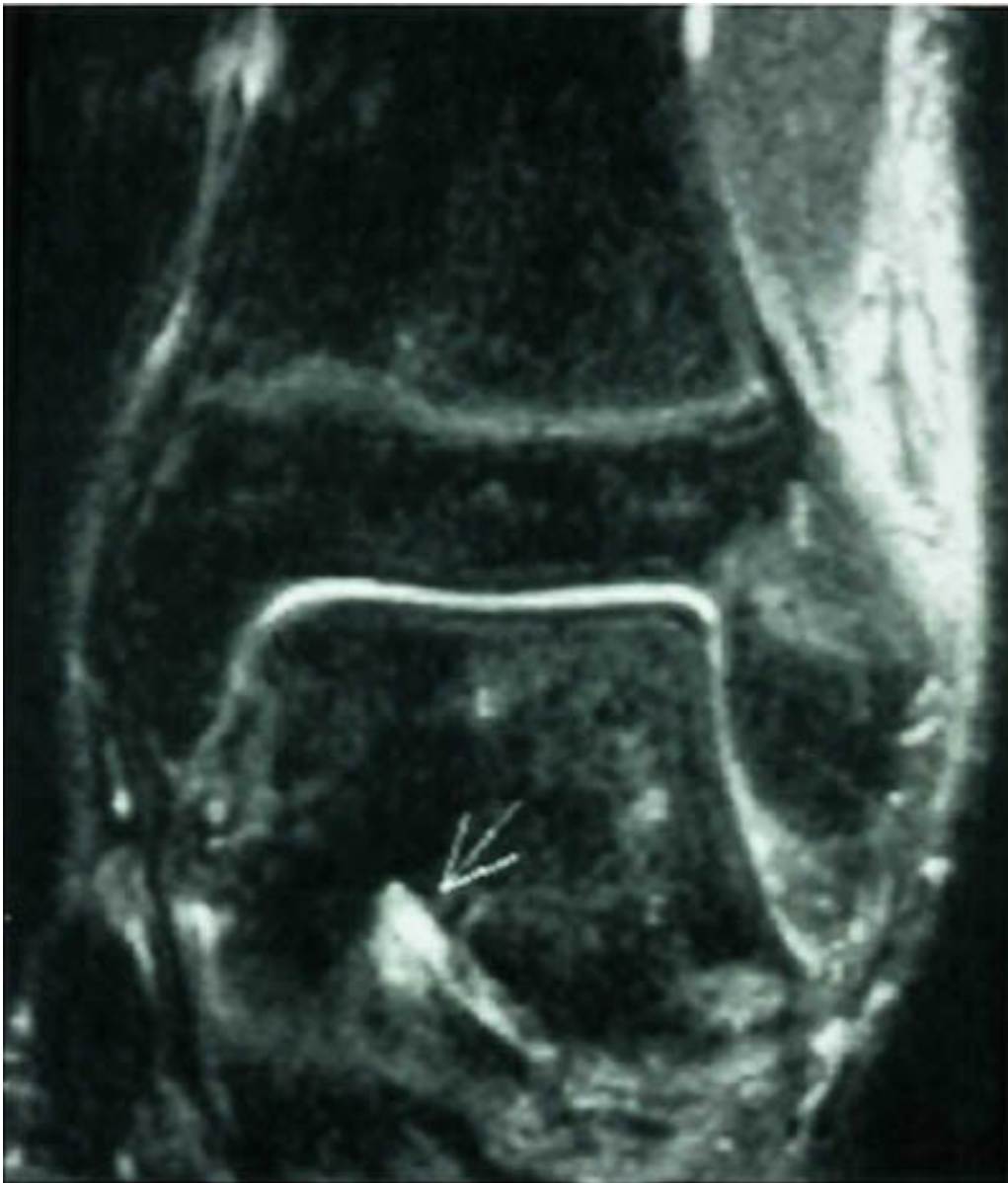Mesteparten av sinus tarsi er fylt med fett. Dette gir høysignal på T1-vektet sekvens og lavsignal på fettsuppresjonssekvenser. Blodkar og nervefibrer gir små punktformige lavsignaler medialt i fettvevet på T1-vektet sekvens. Ligamentene gir lavsignal på spinnekkosekvensene. Figur 1 viser en normal sinus tarsi. I koronalplanet sees ligamentum cervicale ventralt og ligamentum interosseus noe lenger dorsalt. Det mest fremtredende og hyppigste MR-funnet ved sinus tarsi-syndrom er lavsignalområder på T1-vektet sekvens og lav- eller høysignalområder på T2-vektet sekvens. Forandringene er forårsaket av fibrose (fig 2) med eller uten inflammasjon (fig 3). Av og til kan vi se små væskelokulamenter som representerer ganglioncyster (fig 4). Ligamentene kan være vanskelig å se, enten fordi det er mye inflammasjon eller fordi de er røket. Hos en del pasienter kan man finne ruptur av laterale ankelligamenter, spesielt ligamentum talofibulare anterior.



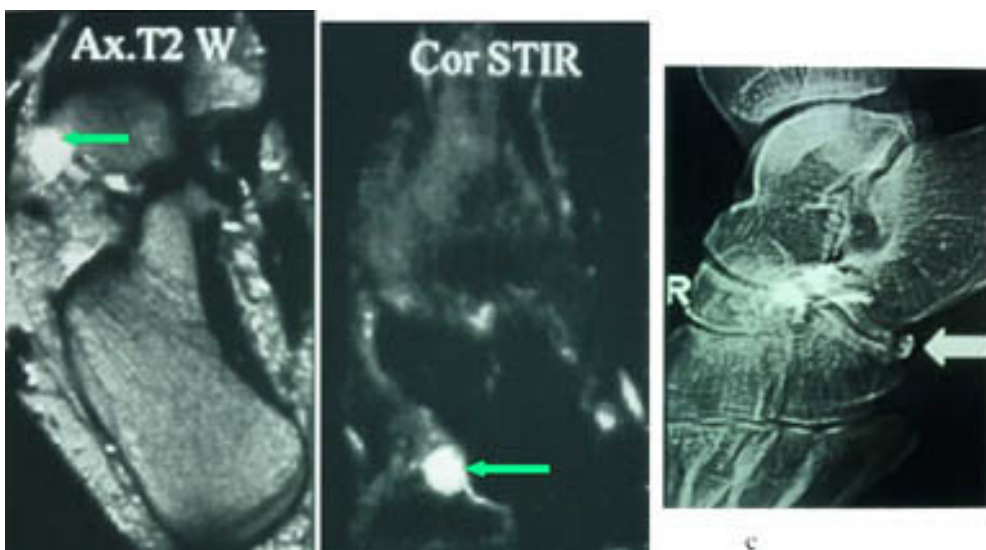
Figur 1 Koronalt T1-vektet snitt gjennom sinus tarsi viser a) ligamentum interosseus posterius for b) ligamentum cervicale



Figur 2 a) Sagittalt protonvektet bilde viser normalt fett i sinus tarsi, mens b) sagittalt T2-vektet sekvens viser nedsatt fettsignal, forenlig med fibrose



Figur 3 Koronalt T2-vektet «short tau inversion recovery»-sekvens (STIR) viser væskeansamling i sinus tarsi, forenlig med inflammasjon

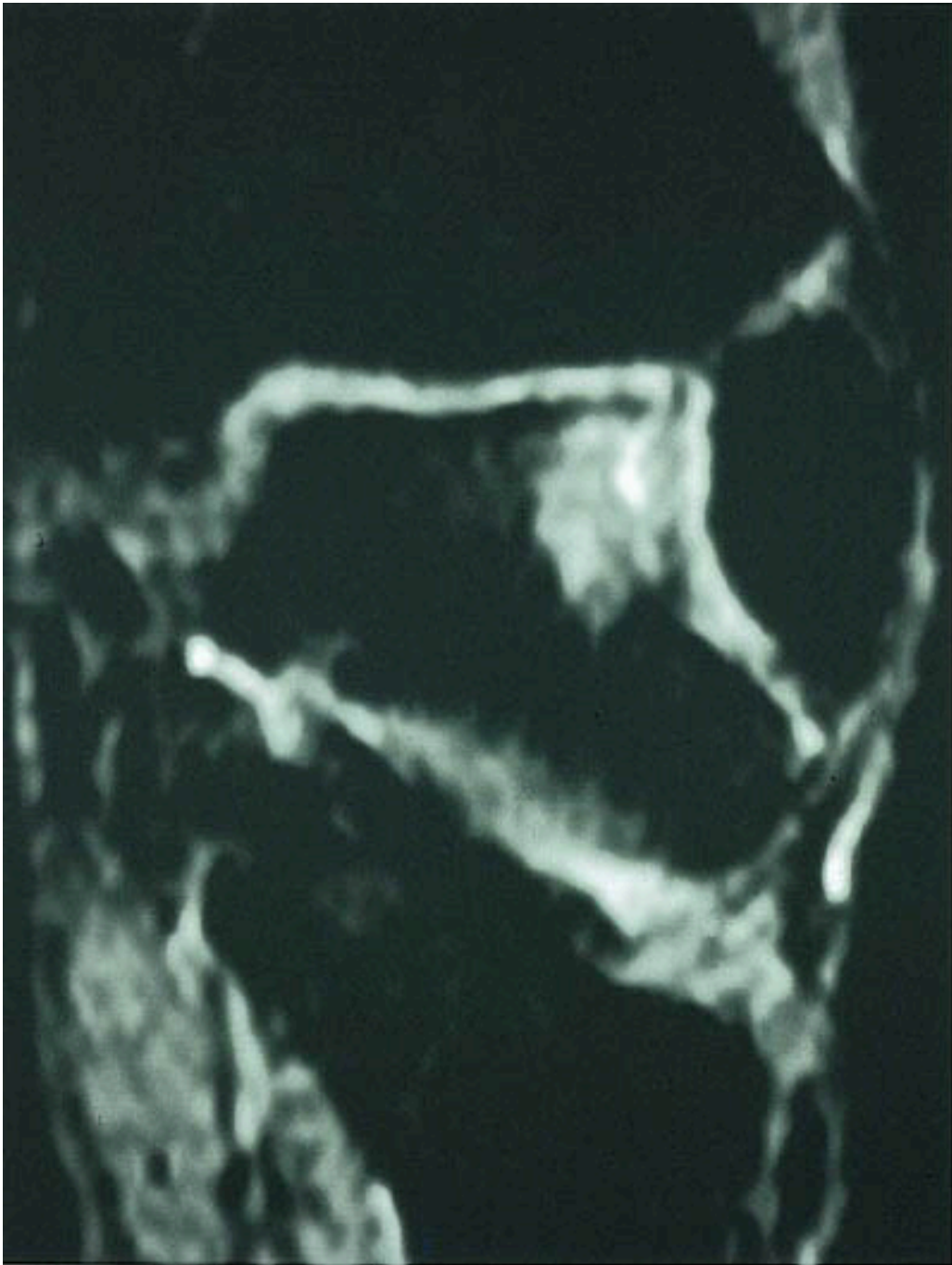


Diskusjon

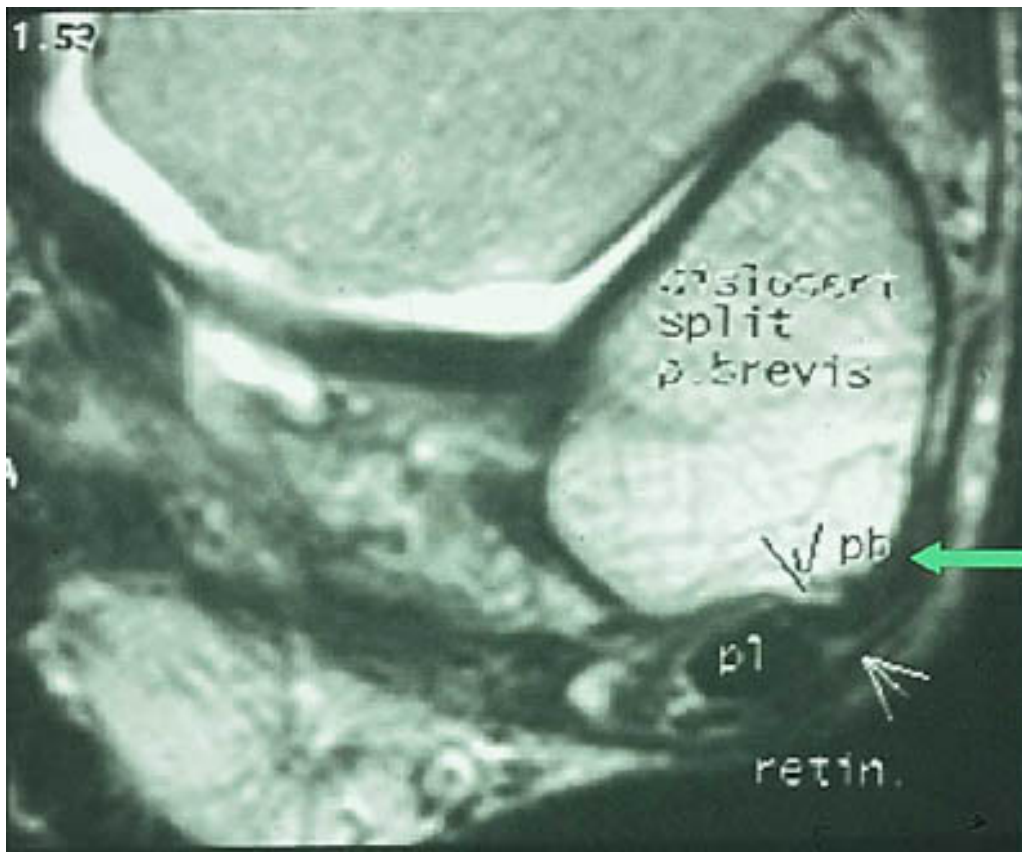
Sinus tarsi-syndrom er en klinisk tilstand med smerter i bakfoten som kan opptre etter overtråkk. De fleste pasienter er i 20 – 30-årene. Kliniske tegn er smerter lateralt i bakfoten. Disse smertene øker ved trykk over sinus tarsi, når pasienten står og ved forsert supinasjon og abduksjon av foten. Pasienten kan av og til føle en viss instabilitet. Dette kan opptre hvis ligamentene er revet over. Smertene forsvinner med injeksjon av lokalanestetikum i sinus tarsi. Dette bør gjøres under gjennomlysning, slik at man er sikker på å treffe sinus tarsi. Det er viktig at pasienten får optimal behandling. Man kan starte med lokal injeksjon av kortikosteroider. Denne behandlingen er enkel og kan være effektiv. En til tre injeksjoner kan gi smertefrihet og til og med ha en kurativ effekt (9). Hvis pasienten ikke blir bra, må det utføres et kirurgisk inngrep i form av synovektomi i sinus tarsi ev. subtalar artrodese (9).

Sinus tarsi-syndrom er i de fleste tilfeller en klinisk diagnose. Men av og til kan det være vanskelig å stille diagnosen klinisk. MR vil være til stor hjelp. Fibrose og/eller inflammasjoner gir karakteristiske MR-funn. Ligamentrupturer diagnostiseres ved manglende fremstilling, gjennomgående høysignal eller abnormt forløp. Ganglion utgående fra sinus tarsi kan også gi symptomer (10).

I tillegg til å kunne påvise patologiske forandringer i sinus tarsi kan vi påvise andre årsaker til smerter lateralt i bakfoten: Osteokondrale skader ved øvre laterale talushjørne, avaskulære nekroser og stressfrakturer i omliggende knokler samt patologi i omliggende ligamenter og sener (fig 5) og (fig 6).



Figur 5 Koronal STIR-sekvens viser osteokondral skade ved øvre laterale hjørne av os talus hos en pasient med mistenkt sinus tarsi-syndrom



Figur 6 Aksial T2-vektet sekvens viser posttraumatisk subluksasjon og avflatning av peroneus brevis-senen, mens peroneus longus-senen ligger an mot distale fibula. Retinakulum er intakt. Sinus tarsi er normal

Sinus tarsi-syndrom er en veldefinert klinisk tilstand med karakteristiske funn ved MR. Syndromet må mistenkes hos pasienter med vedvarende fotsmerter etter alvorlig overtråkk. Det er mulig at tilstanden til en viss grad underdiagnostiseres i Norge. MR vil være et godt diagnostisk hjelpemiddel.

LITTERATUR

1. O'Connor D. Sinus tarsi syndrome. A clinical entity. *J. Bone Joint Surg (Am)* 1958; 40: 720 – 6.
2. Sugimoto K, Samoto N, Takaoka T, Takakura Y, Tamai S. Subtalar arthrography in acute injuries of the calcaneofibular ligament. *J Bone Joint Surg (Br)* 1998; 80B: 785 – 90.
3. Meyer JM, Lagier R. Post-traumatic sinus tarsi syndrome: an anatomical and radiological study. *Acta Orthop Scand* 1977; 48: 121 – 8.
4. Beltram J. Sinus tarsi syndrome. *MRI Clinics of North America* 1994; 2: 59 – 61.
5. Klein MA, Spreitzer AM. MR imaging of the tarsal sinus and canal: normal anatomy, pathologic findings, and features of the sinus tarsi syndrome. *Radiology* 1993; 186: 233 – 40.
6. Breitenseher MJ, Haller J, Kukla C, Gaebler C, Kaider A, Flesischmann D et al. MRI of the sinus tarsi in acute ankle sprain injuries. *J Comput Assist Tomogr* 1997; 21: 274 – 9.

7. Mabit C, Boncoeur-Martel MA, Chaudruc JM, Vallcix D, Descottes B, Caix M. Anatomic and MRI study of the subtalar ligamentous support. *Surg Radiol Anat* 1997; 19: 111 – 7.
 8. Erickson SJ, Quinn SF, Kneeland JB, Smith JW, Johnson JE, Carrera GF et al. MR imaging of the tarsal tunnel and related spaces: normal and abnormal findings with anatomic correlation. *AJR Am J Roentgenol* 1990; 155: 323 – 8.
 9. Kjærsgaard-Andersen Å, Andersen K. Sinus tarsi syndrome: presentation of seven cases and review of the literature. *J Foot Surgery* 1989; 22: 3 – 6.
 10. Light M, Pupp G. Ganglions in the sinus tarsi. *J Foot Surgery* 1991; 30: 350 – 5.
-

Publisert: 20. mars 2000. Tidsskr Nor Legeforen.

© Tidsskrift for Den norske legeforening 2026. Lastet ned fra tidsskriftet.no 11. juli 2026.