
Punksjonscytologi

TEMA

AASMUND BERNER

BJØRN RISBERG

BODIL BJERKEHAGEN

Email: aasmund.berner@labmed.uio.no

Seksjon for cytologi

Avdeling for Patologi

Det Norske Radiumhospital

0310 Oslo

Dagens medisin er påvirket av politikernes krav til kostnadseffektiv diagnostikk og behandling samtidig som helsevesenets ressurser alltid vil være begrenset. Tidlig morfologisk diagnostikk kan forenkle den diagnostiske utredningen av bl.a. maligne svulster og bidra til at stadig flere pasienter kan helbredes.

Litteraturhenvisningene er basert på søk i databasene Medline og Cancerline samt på gjennomgang av relevant litteratur som er samlet gjennom mange år.

Punksjonscytologi med finnål er en etablert cytologisk metode som spesielt blir brukt til å diagnostisere primære og sekundære maligne sykdommer. Metoden oppfyller kravet til kostnadseffektiv diagnostikk og er uten risiko for alvorlige komplikasjoner. Punksjonscytologi er et viktig supplement til histologisk diagnostikk som i mange tilfeller kan overflødiggjøres. Cytologens samarbeid med kliniker og radiolog er viktig. Finnålsaspirasjon kan i mange tilfeller erstatte annen ressurskrevende diagnostikk.

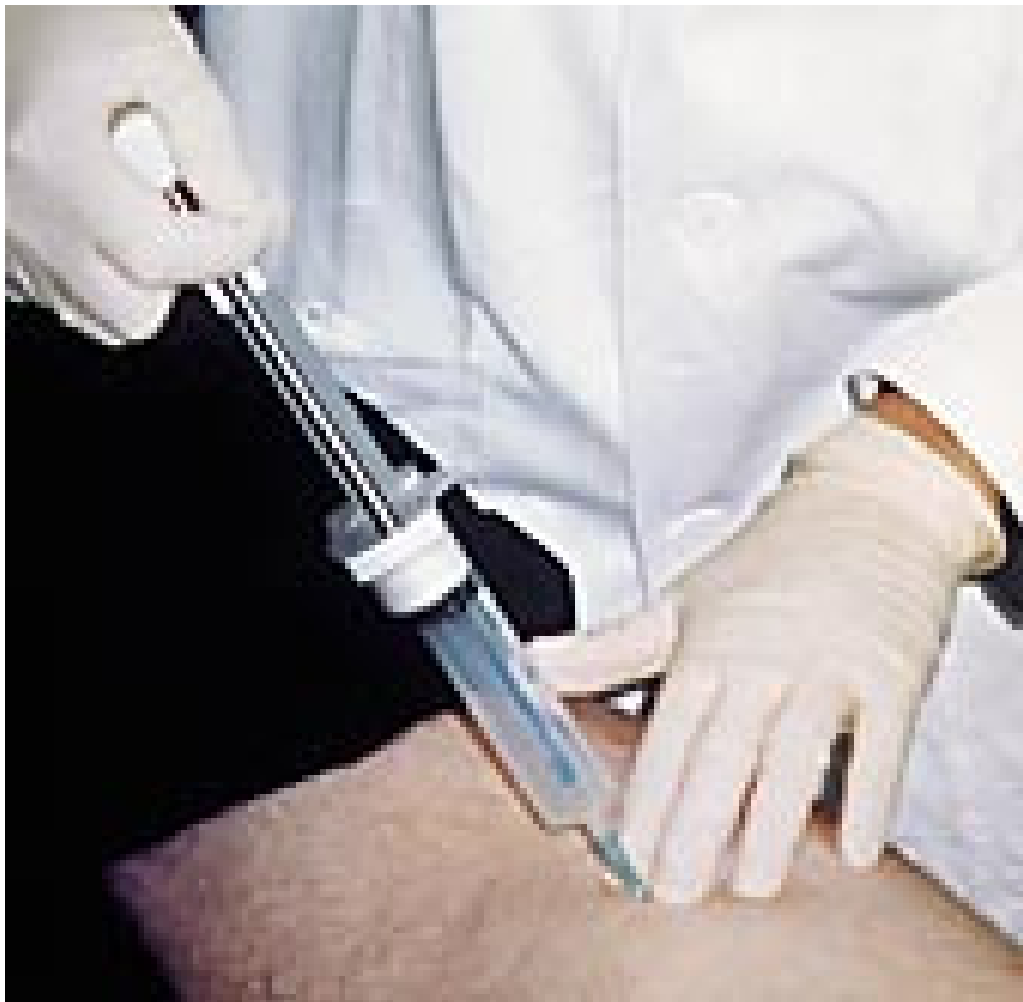Kombinert med nye molekylære og immuncytokjemiske teknikker kan den diagnostiske presisjon øke. Punksjonscytologi har et stort potensial til å frembringe ny kunnskap og forståelse om cellebiologiske mekanismer ved kreftsykdom og metoden tillater også monitorering av eventuell behandlingseffekt.

Finnålspunksjon eller finnålsaspirasjonscytologi er en enkel, rask og ikke minst billig undersøkelsesmetode som første gang ble beskrevet av Kun i 1847. Metoden atskiller seg fra histologisk undersøkelse ved at man med tynn nål suger ut levende celler og intercellularsubstans som strykes ut på objektglass, farges og vurderes morfologisk. Den tynne nålen gjør at man ikke får sammenhengende vevsstrukturer eller mikrobiopsier, med de begrensninger dette måtte medføre. Først tidlig i 1920-årene ble metoden videreutviklet av Martin & Ellis (1) ved Memorial Sloan Kettering Hospital i New York. Memorial-gruppen brukte finnålsmetoden både til utstryk og til celleblokker som en kombinert cytologisk-histologisk undersøkelse og oppnådde bemerkelsesverdig høy diagnostisk sikkerhet. Stewarts publikasjon fra 1933 om aspirasjonscytologi (2) er fortsatt ett av de største personlige materialer som er publisert. På Karolinska Sjukhuset utprøvde onkologen Sixten Franze...n metoden i begynnelsen av 1950-årene for å få en rask metode til å utrede palpable svulster på pasienter. Denne pasient-lege-orienterte undersøkelsesteknikk forløp uten vesentlige komplikasjoner og Franze...ns teknikk, som den senere ble kalt, ble snart akseptert som standardmetode.

Prøvetaking

Generelt

Finnålsaspirasjon er lett å utføre og det er liten risiko for alvorlige komplikasjoner (3 – 5). De største publiserte materialene er om svulster i prostata (5) og mamma (6), og både sensitivitet og spesifisitet er tilnærmet den samme ved finnålscytologi og grovnålsbiopsi (5, 7). Fordi tumorceller ofte ligger løst i bindevevet kan de lett suges ut når lesjonen punkteres med tynn nål (8). Utstyret er enkelt. Man fester en 10 eller 20 ml sprøyte på en aspirator med tynn nål, oftest 22 gg eller 23 gg. Grovere nåler enn 21 gg benyttes sjelden. Ved å trekke ut stempelet blir det undertrykk i sprøyten, og når man samtidig skyver nålen flere ganger gjennom lesjonen vil man suge ut en blanding av celler og vevsvæske fra stikkanalen (fig 1). En viktig detalj er at undertrykket i aspirator må oppheves før nålen trekkes ut for å hindre at aspiratet forsvinner i sprøyten. En annen metode som ble anbefalt av Zajdela og medarbeidere i 1987 (9) er å benytte en tynn nål uten tilkoblet aspirator. Ved Zajdelas metode er det kapillærkreftene i nålen som suger ut cellematerialet. Vi benytter Zajdelamethoden først og fremst på små lymfeknuter som er vanskelig å palpere og på thyroideatumorer som det ellers kan være vanskelig å få godt materiale fra.



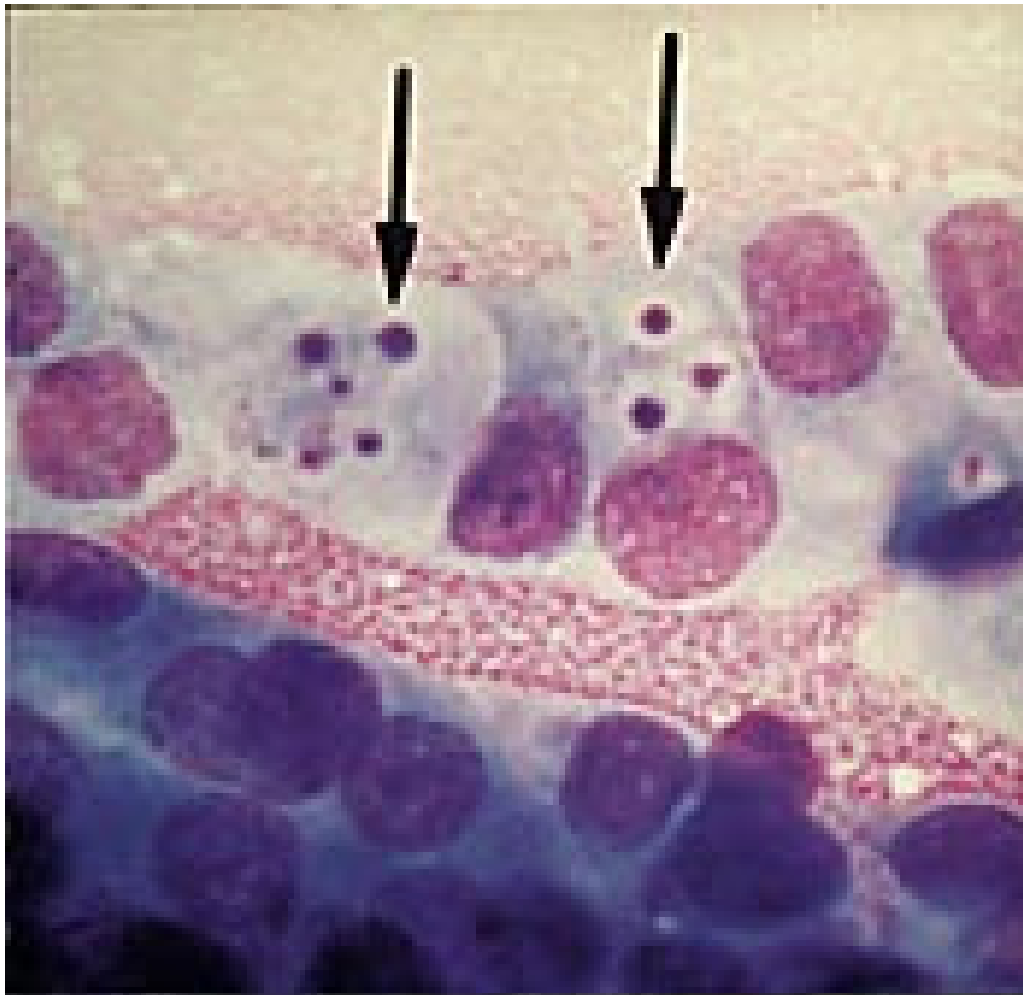
Figur 1 Finnålspunksjon av palpabel tumor på låret. Ved å trekke opp stempelet i aspirator samtidig som nålen føres frem og tilbake gjennom tumor suger man opp celled materiale

Utviklingen av stadig tynnere grovnåler har gjort at grovnålsbiopsi de senere årene delvis har erstattet finnålsaspirasjon, først og fremst ved diagnostisering av prostatakarsinom. Generelt har finnålsaspirasjon fått økt anvendelse ved utredning av palpable tumorer og forstørrede lymfeknuter. I en spørreundersøkelse, i regi av Patologforeningens kvalitetssikringsutvalg, til alle patologilaboratoriene i Norge i 1997 ble det oppgitt at finnålsaspirasjon fortrinnsvis ble brukt til utredning av lesjoner i mamma, spyttkjertler, thyreoidea, lever og ved lymfeknutesvulst. Metoden er velegnet for poliklinisk pasientutredning og det raske svaret kan redusere pasientens frykt og usikkerhet ved mistanke om alvorlig sykdom.

Preparathåndtering

Det er viktig at prøvematerialet deponeres som en dråpe på objektglasset før det forsiktig strykes ut. Teknikken er den samme som for blodutstryk. Maligne celler er ofte fragile og tåler ikke nevneverdig mekanisk påvirkning. Bruker man for mye kraft, vil cellene ødelegges slik at man ikke kan vurdere cellulære forandringer. Vi foretrekker luftfiksering og giemsa eller Diff-Quick hurtigfarging (fig 2) som rutinemetode, men metanol eller spritfiksering og papanicolaoufarging kan gi viktig tilleggsinformasjon, spesielt ved mistanke om plateepitelkarsinom. Oppblandet i RPMI-medium (Roswall Park Memorial Institute) med kalveserum (transportvæske) tåler materialet lagring i kjøleskap

i opptil to døgn før væskestrømscytometri. Men det kan også fryses ned for senere bruk ved forsiktig å tilsette DMSO (dimetylsulfoksid) som hindrer at cellene får frostskaade i form av krystallisering. For molekylærgenetiske undersøkelser bør materialet straks nedfryses slik at RNA ikke degraderes. Vi kan også fikserer aspiratet med fikseringsvæske for elektronmikroskopi.



Figur 2 Adenokarsinomceller fremstilt ved Diff-Quick-farging. Ved pilmerkene sees intracytoplasmatiske vakuoler som først og fremst finnes ved lobulært mamma-karsinom

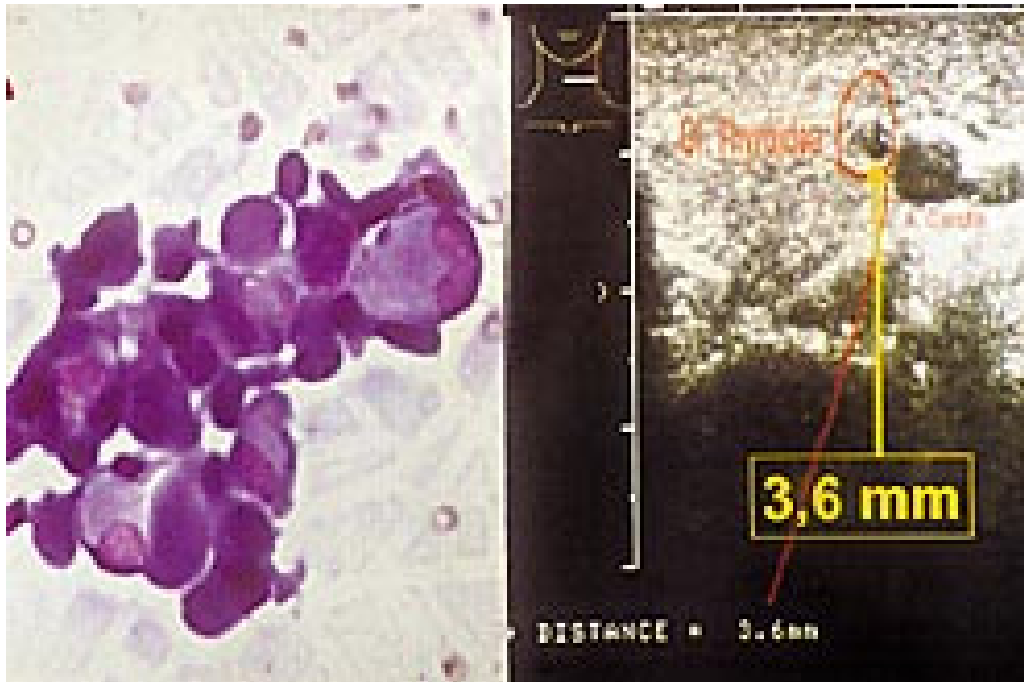
Palpable/ikke-palpable lesjoner

Det mest vanlige er å aspirere fra *palpable* lesjoner, og man benytter da oftest en 23 gg nål som forårsaker lite ubehag og minimal blødning (8). Grovere nåler enn 21 gg benyttes sjelden. Kommersielt er det et stort utvalg av nåler med forskjellig diameter, lengde og stivhet, og man kan også velge mellom nål med eller uten mandreng. Finnålsaspirasjon kan også være terapeutisk som når man tapper cyster i mamma. På *ikke-palpable lesjoner* gjøres finnålsaspirasjon ofte med veiledning av ultralyd (10, 11), røntgengjennomlysning eller CT, og da kan man benytte nåler som gir spesielt sterkt ultralyd eller røntgensignal.

Bilediagnostisk veiledning


Proseduren er nesten identisk for veiledning ved røntgengjennomlysning, CT, MR eller ultralyd. Spesielt ultralydteknikken (10,11) har de senere år gjennomgått en rivende utvikling, og utstyret er betydelig enklere og rimeligere i bruk enn CT og MR. Et nært samarbeid mellom cytolog og radiolog er en stor

fordel, først og fremst ved utredning av svulster i mamma, thyreoidea og bløtvev, foruten suspekterte metastaser i abdomen. Ved Det Norske Radiumhospitalet har vi ved ultralydveiledning diagnostisert svulster som ikke er større enn 3 mm (fig 3).



Figur 3 a) Diff-Quick-farget finnålsaspirat fra tumor på halsen. Mikroskopisk sees karsinomceller og kolloid forenlig med metastase fra papillært thyreoideakarsinom. b) Ultralydbilde av thyreoidea hvor det er avmerket (pil) en 3,6 mm stor hypoekkogen tumor. Både ultralydveiledet finnålsaspirasjonscytologi og biopsi bekreftet funn av papillært adenokarsinom

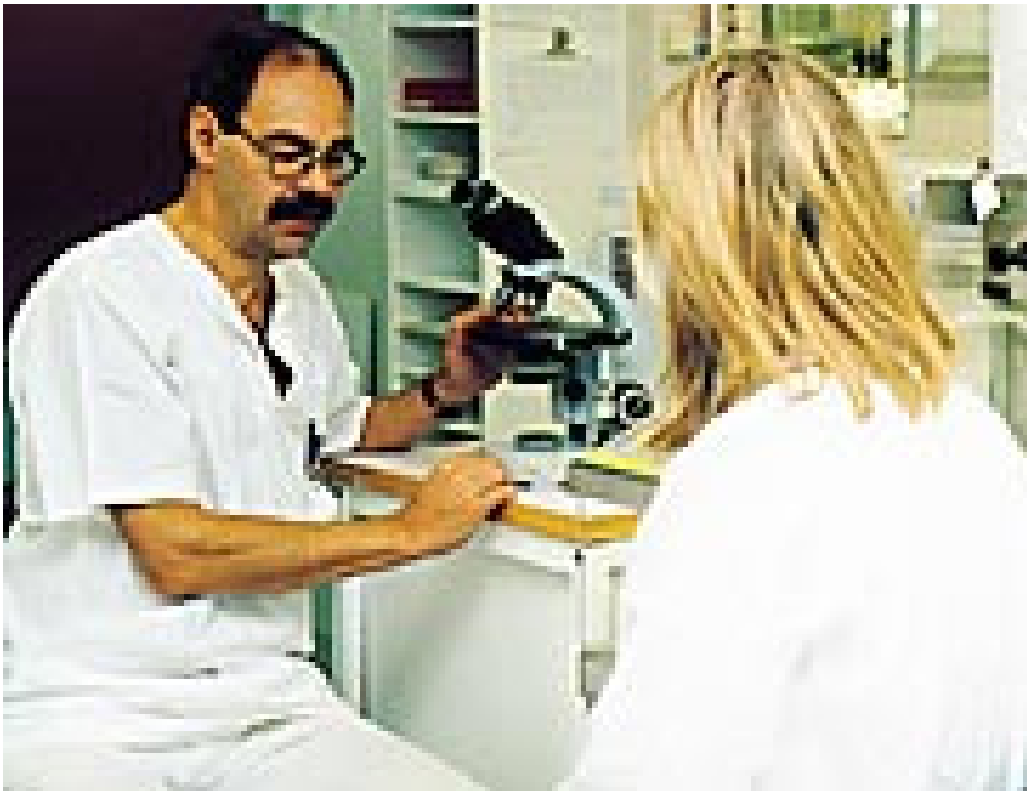Hvem skal ta prøven?



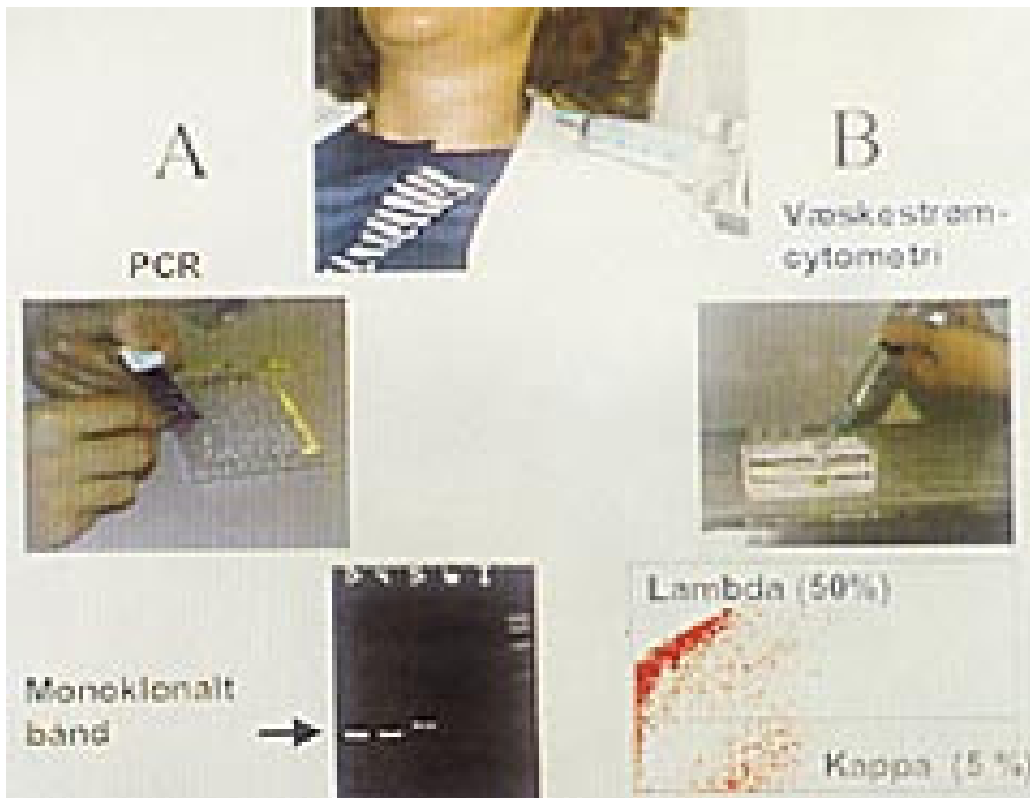
Figur 4 a) Bioingeniører i Arendal har preparert finnålsaspirat fra en klinisk usikker tumor. Preparatet er lagt under et lysmikroskop påmontert digitalt kamera og tilkoblet Patsight telepatologisystem. b) Mikroskopiske bilder av preparatet overføres elektronisk til cytolog ved Radiumhospitalet som også fjernstyrer mikroskopet i Arendal

En vesentlig fordel ved at cytologen selv tar prøven er at man samtidig gjør en enkel klinisk undersøkelse. Derved får man viktige kliniske opplysninger som ofte ikke blir oppgitt på remissen. Hurtigfarging med Diff-Quick tar bare 2 – 3 minutter slik at man kan gjøre en foreløpig morfologisk vurdering mens pasienten venter (fig 5), og om materialet ikke er godt nok, kan man ta en ny prøve, eventuelt med ultralydveiledning. Cytologen kan også sikre ekstrap materiale for nødvendige tilleggsundersøkelser (fig 6). Da skyller vi

aspiratet i RPMI-medium tilsatt kalveserum, og etter å ha vurdert utstryket morfologisk, kan vi bestemme hva vi skal undersøke på; om det skal gjøres immuncytokjemi, væskestrømscytometri, PCR-baserte undersøkelser eller oppbevare materialet nedfrost for senere bruk (13).



Figur 5 Vi ser legen ved mikroskopet mens en bioingeniør utfører Diff-Quick hurtigfarging av utstryket. Hele prosedyren tar bare noen få minutter



Figur 6 Utredning av pasient med palpabel kul på halsen. Foreløpig vurdering av Diff-Quick-farget utstryk har avdekket muligheten av malignt lymfom. A Deler av utstryket skrapes av objektglasset for PCR-basert påvisning av monoklonalitet for

immunglobulin. B Aspiratet kan også undersøkes med væskestrømscytometri for påvisning av monoklonal B-celle-populasjon, i dette tilfelle Ig lambda-positiv celleklon

Gruppen rundt Sixten Franzen (6) bestod primært av hematologer og onkologer. Patologene var ikke interessert i direkte pasientkontakt og var heller ikke vant med hematologens blodutstryksteknikk med giemsa-farging av luftfiksert materiale. Dette førte til at det var hematologer og onkologer som både utførte og besvarte punksjonene. I Norge og mange andre vestlige land har det vært stor mangel på patologer og det var naturlig at punksjonene ble utført av kliniker. Dette har medført at prøvens kvalitet og representativitet ikke kunne vurderes umiddelbart. I likhet med andre (12) er vår erfaring at bare halvparten av tilsendte finnålsaspirater er av tilfredsstillende kvalitet. Således er gjennomsnittlig halvparten av tilsendte prøver uegnet for diagnostikk. Det patologilaboratoriet som besvarer finnålsaspirater, må ha et tilstrekkelig stort prøvevolum for å oppnå god erfaring med metoden. I spørreundersøkelsen fra 1997 var det bare fire av 14 patologilaboratorier i Norge som besvarte flere enn 1 000 finnålsaspirater per år, og ved de samme laboratoriene var det cytolog som tok prøven. Spørreundersøkelsen avdekket at de fleste finnålspunksjonene ble utført av kliniker. Om ikke cytologen selv tar prøven, bør derfor undersøkelsen fortrinnsvis gjøres av kliniker som har punksjonserfaring, og helst bør det være et nært samarbeid mellom patolog og kliniker. Det var først i 1980-årene at cytologene ved Radiumhospitalet begynte å ta prøvene selv. Nå er vår erfaring at telemedisin er en utmerket måte til å vurdere kvaliteten på punksjonsmaterialet ved sykehus uten patologilaboratorium (fig 4).

Frykten for finnålsaspirasjon er overdreven

Det er forbausende få komplikasjoner relatert til finnålsaspirasjon (4). De vanligste er små hematomer og infarkter (3, 14), men også pneumothorax forekommer, spesielt når man stikker flere ganger (15 – 17). Fatal blødning er en sjelden gang rapportert, først og fremst ved punksjon av karsvulster i lever (4). Generelt er det liten blødningsrisiko om nålen perforerer arterier. Punkterer man svulster i perifere nerver, får pasienten samtidig sterke utstrålende smerter slik at det da kan være nødvendig å gi lokalbedøvelse. De utstrålende smertene har diagnostisk verdi fordi punktøren vil skjønne at tumor har relasjon til en perifer nerve.

Finnålsaspirasjon er en etablert metode med meget liten risiko for spredning av tumorceller i stikkanalen (4, 18). Ved Radiumhospitalet er det utført mange tusen undersøkelser med finnålsaspirasjon og vi har ennå ikke sett metastaser i stikkanalen. I en litteraturoversikt utført i 1991 fant Smith sju rapporterte metastaser etter 156 652 punksjoner, de fleste ved punksjon av pancreassvulster (4). Roussel og medarbeidere (19) viste i 1989 at risiko for metastasering økte med en faktor på 60 om nålens diameter økte med en faktor på 2. Mens vi ved Radiumhospitalet oftest bruker en 23 gg nål, ble en litt tykkere nål (22 gg) benyttet ved de fleste rapporterte metastasene (4, 18). Selv

om eksperimentelle undersøkelser har vist at tumorceller kan følge med i stikkanalen (20 – 25), er ikke dette ensbetydende med oppvekst av tumorceller slik at man får en klinisk spredning i stikkanalen.

Finnålsaspirasjon er til å stole på

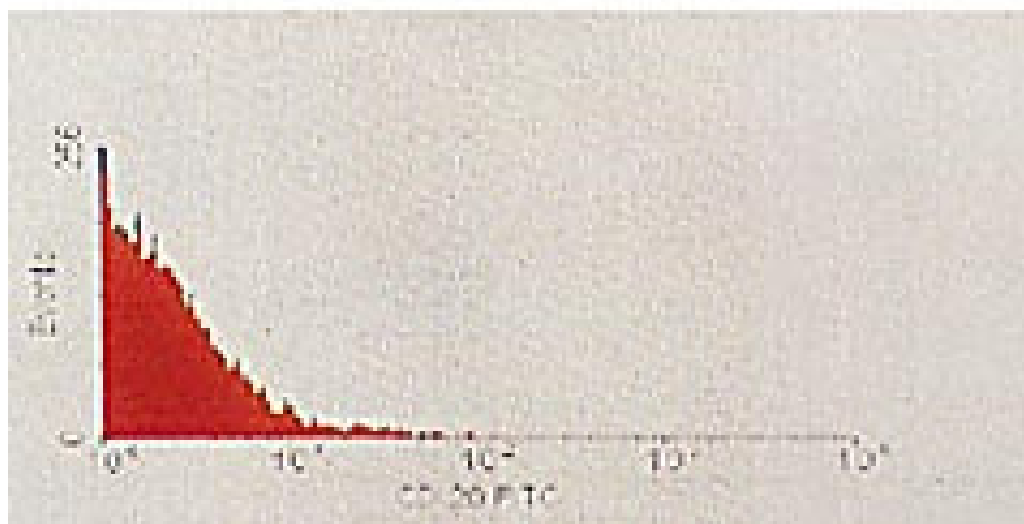
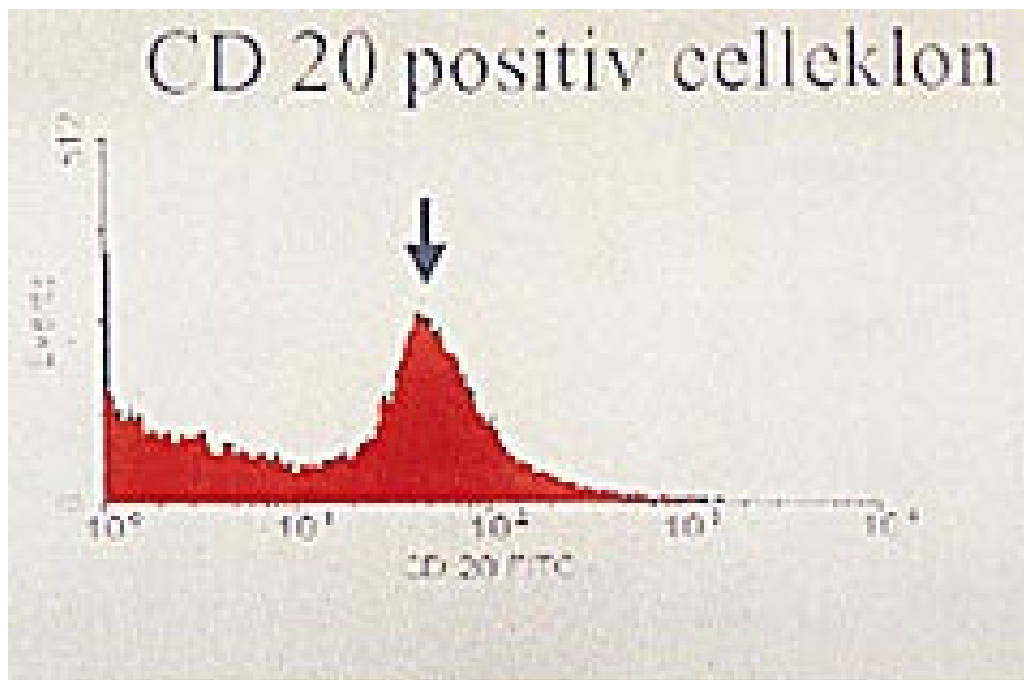
For rekvirenten som har ansvar for pasientbehandling er metodens sikkerhet ved diagnostisering av en infiltrerende tumor viktig. Mens histopatologen mikroskoperer vevsbiter hvor man kan se en infiltrerende vekst, baserer den cytologiske kreftdiagnosen seg på vurdering av enkeltceller og andre vevskomponenter. I Norge, som i de fleste vestlige land, benytter man internasjonalt aksepterte kriterier og klassifikasjonssystemer (26, 27), og den diagnostiske sikkerhet ved finnålsaspirasjon er i dag på høyde med histologisk diagnostikk ved de fleste tumorformer. Det er heller ikke uvanlig at finnålsaspiratet kan være mer representativt enn biopsimaterialet. Selv om sensitiviteten til finnålsaspiratet ved diagnostisering av mange kreftformer er større enn 90 % (5 – 7, 28, 29), er det f.eks. ved diagnostisering av mammasvulster ofte vanskelig å skille mellom carcinoma in situ og invasiv tumor (30). I slike tilfeller kan ofte materialets sammensetning fortelle oss om det er stor sannsynlighet for infiltrerende vekst (29). Dette har langt på vei opphevet behovet for en nøyaktig histopatologisk dokumentasjon av infiltrasjon ved mammakarsinon (31). I tvilstilfeller eller når cytologen har mistanke om malign tumor, vil man oftest tilråde histologisk undersøkelse.

Ved cytologisk diagnostikk er materialets sammensetning viktig. Intercellulære strukturer har ofte diagnostisk verdi. For eksempel vil lymfoglandulære legemer, som er cytoplasmatiske materiale fra lymfoide celler, fortelle oss at materialet stammer fra et lymfoid organ. Dette er viktig når vi skal vurdere om tumor er primær, lymfeknutemetastase eller et malignt lymfom. Selv om medisinen tilstreber å være en eksakt vitenskap, er det i cytologiterminologien en rekke upresise formuleringer som avspeiler likhet med forskjellige organiske strukturer og organismer, som for enkelte tumorformer har stor diagnostisk verdi (32). "Tigroid materiale" er karakteristisk for germinalcellesvulster, og finner cytologen dette i et aspirat fra en metastasesuspekt lymfeknute, vet man med stor sikkerhet at pasienten sannsynligvis har en malign germinalcelletumor. Hos disse pasientene er det ikke uvanlig at metastasen diagnostiseres før primærtumor. Av andre eksempler kan nevnes at "rumpetrollceller" henspiller på plateepitelkarsinomceller, mens "fugleøye" i en cellekjerne er forenlig med cytomegalovirusinfeksjon. Disse få eksemplene forteller litt om den store mengde informasjon som kan være til stede i et finnålsaspirat bare man er observant, noe som igjen er avhengig av erfaring.

Hvorfor blir ikke finnålsaspirasjon benyttet optimalt?

Spørsmålet er høyst relevant. Både publikum, politikere og fagfolk lar seg lett imponere av kostbare teknologiske løsninger, mens enkle metoder har lett for å bli betraktet som både gammeldagse og mindre pålitelige. Finnålsaspirasjon er en meget kostnadseffektiv undersøkelsesmetode, spesielt ved utredning av maligne sykdommer. Utgiftene til utstyr og forbruksmateriale er minimale (fig 1, 2) og de største begrensningene er klinikers ønske om cytologisk utredning og tilgangen på erfaren cytolog. Ved Radiumhospitalet har cytologene i mer enn ti år hatt sin egen punksjonspoliklinikk hvor både inneliggende og polikliniske pasienter utredes. Cytologen tar samtidig materiale for nødvendige tilleggssanalyser og det er ikke uvanlig at en endelig diagnose kan stilles allerede samme dag. Dessuten deltar cytologen i trippeldiagnostikk ved mammadiagnostisk laboratorium, samarbeider med radiologene om ultralydundersøkelser og gjør finnålsaspirasjon på sengeliggende pasienter på sykeposten. Ved mange kreftsentre er det vanlig at cytologen arbeider i team med radiolog, kirurg og onkolog. Ved Radiumhospitalet har vi meget god erfaring med kompetanseteam for sjeldne sarkomer og for brystkreft. Både pasientutredning og behandlingsstrategi koordineres, og liggetiden i sykehus blir vesentlig redusert. Samtidig reduseres risikoen for feilbehandling. Vi tror at det også er behov for tilsvarende utredningsteam for andre organrelaterte sykdommer.

Selv om de fleste cytologilaboratoriene i Norge hovedsakelig diagnostiserer kreft og forstadier til kreft, er det i dagens helsevesen nesten like viktig å si noe om prognose, spredningsrisiko og behandlingseffekt (fig 7). Dette krever spesialkompetanse som det bare er få laboratorier i Norge som har. Hos ca. halvparten av pasientene med kreft er fjerning av primærtumor ikke kurativ fordi tumor allerede på diagnosetidspunktet har metastasert. Til å vurdere tumors vekstpotensial og risiko for spredning kan man benytte etablerte teknikker som immuncytokjemi, elektronmikroskopi, væskestrømscytometri, PCR-baserte molekylærbiologiske genmetoder, cytogenetikk og in situ-hybridisering (8, 13, 33 – 35). Selv om mange av metodene også kan benyttes på formalinfiksert vev, er det en stor fordel å gjøre analysene på ferske celleprøver. Det er noe mer komplisert å gjøre PCR på formalinfikserte celleprøver. Cytogenetisk undersøkelse baserer seg på dyrking av tumorceller som stoppes i metafasen og kan bare gjøres på levende celleprøver. En rekke bløtvevssvulster uttrykker diagnostiske kromosomabberasjoner, og kromosomanalyse er nå mulig på aspirater om de inneholder tilstrekkelig antall levedyktige tumorceller. Fluorescens in situ-hybridisering (FISH) er også godt egnet på finnålsaspirater. Finnålsaspirasjon er derfor en enkel og velegnet metode til å diagnostisere og klassifisere svulster, og vår erfaring er at metoden er til stor hjelp ved behandling av en rekke forskjellige typer kreft.



Figur 7 Væskestrømscytometri av finnålsaspirat fra lavgradig malignt lymfom før og etter behandling. a) CD20-positiv cellepopulasjon før behandling. b) De CD20-positive cellene har forsvunnet etter behandling

Konklusjon

Den historiske oppsummering viser hvilken enorm betydning pionerene på Memorial Sloan Kettering Hospital og Karolinska Sjukhuset har hatt for utviklingen av finnålsaspirasjonscytologi som en egen disiplin innen klinisk cytologi. Dagens medisin er i høy grad påvirket av politikeres krav til kostnadseffektiv diagnostikk og behandling samtidig som helsevesenets ressurser alltid vil være begrenset. En tidlig morfologisk diagnose kan forenkle den diagnostiske utredning slik at mer ressurskrevende undersøkelser ikke alltid er påkrevet. Den raske utviklingen som nå skjer innen molekylærbiologi har dessuten frembrakt en rekke nye teknikker som har et enormt potensial til å frembringe ny kunnskap om cellebiologiske forhold ved kreft.

Finnålsaspirasjon oppfyller disse kravene. Vår erfaring er at riktig bruk av finnålsaspirasjon er et viktig supplement til ressurskrevende bildediagnostiske teknikker som MR og CT.

Tillatelse til å bruke bildene er innhentet.

LITTERATUR

1. Martin HE, Ellis EB. Biopsy by needle puncture and aspiration. *Ann Surg* 1930; 92: 169 – 81.
2. Stewart FW. The diagnosis of tumors by aspiration biopsy. *Am J Pathol* 1933; 9: 801 – 12.
3. Fornari F, Civardi G, Cavanna L. Complications of ultrasonically guided fine-needle abdominal biopsy: results of a multicenter Italian study and review of the literature. *Scand J Gastroenterol* 1989; 24: 949 – 55.
4. Smith E. Complications of percutaneous abdominal fine needle biopsy. *Radiology* 1991; 178: 253 – 8.
5. Andersson L, WHO collaborating centre for Urological Tumors, Karolinska Hospital. Fine needle aspiration biopsy for diagnosis and follow-up of prostate cancer. *Scand J Urol Nephrol Suppl* 1994; 162: 43 – 9.
6. Franzen S, Zajicek J. Aspiration biopsy in diagnosis of palpable lesions of the breast. Critical review of 3479 consecutive biopsies. *Acta Radiol (Ther) (Stockh)* 1968; 7: 241.
7. Eble JN, Angermeier PA. The roles of fine needle aspiration and needle core biopsies in the diagnosis of primary prostatic cancer. *Hum Pathol* 1992; 23: 249 – 57.
8. Ljung B-M, Chew K, Deng G, Matsumura K, Waldman F, Smith H. Fine needle aspiration techniques for the characterization of breast cancers. *Cancer* 1994; 74: 1000 – 5.
9. Zajdel A, Zillhardt P, Voillemot N. Cytological diagnosis by fine needle sampling without aspiration. *Cancer* 1987; 59: 1201 – 5.
10. Rubenchik I, Sneige N, Eideiken B, Samuels B, Fornage B. In search for specimen adequacy in fine-needle aspirates of nonpalpable breast lesions. *Am J Clin Pathol* 1997; 108: 13 – 8.
11. Klijanienko J, Cote J-F, Thibault F, Zafrani B, Meunier M, Clough K et al. Ultrasound-guided fine-needle aspiration cytology of nonpalpable breast lesions. *Cancer Cytopathol* 1998; 84: 36 – 41.

12. Carson HJ, Saint Martin GA, Castelli MJ, Gattuso P. Unsatisfactory aspirates from fine-needle aspiration biopsies: a review. *Diagn Cytopathol* 1995; 12: 280 – 4.
13. Elsheikh TM, Herzberg AJ, Silverman JF. Fine-needle aspiration cytology of metastatic malignancies involving unusual sites. *Am J Clin Pathol* 1997; 104 (suppl 1): 12 – 21.
14. Smith EH. The Hazards of fine-needle aspiration biopsy. *Ultrasound Med Biol* 1984; 10: 629 – 34.
15. Morkve O, Skaarland E, Myking A, Stangeland L, Gulsvik A. Transthoracic fine-needle aspiration guided by fluoroscopy: validity and complications with 19 operators. *Respiration* 1988; 53: 239 – 45.
16. Cristallini EG, Ascani S, Farabi R, Paganelli C, Peciarolo A, Bolis GB. Fine needle aspiration biopsy in the diagnosis of intrathoracic masses. *Acta Cytol* 1992; 36: 416 – 22.
17. Olszewski W. Aspiration biopsy of intrathoracic lesions. *Curr Diagnost Pathol* 1995; 2: 146 – 52.
18. Bergenfeldt M, Genell S, Lindholm K, Ekberg O, Aspelin P. Needle-tract seeding after percutaneous fine-needle biopsy of pancreatic carcinoma. *Acta Chir Scand* 1988; 154: 77 – 9.
19. Roussel F, Dalion J, Benozio M. The risk of tumoral seeding in needle biopsies. *Acta Cytol* 1989; 33: 936 – 9.
20. Mighell AJ, High AS. Histological identification of carcinoma in 21 gauge needle tracks after fine needle aspiration biopsy of head and neck carcinoma. *J Clin Pathol* 1998; 51: 241 – 3.
21. Ryd W, Hagmar B, Eriksson O. Local tumour seeding by fine needle aspiration biopsy; a semiquantitative study. *Acta Pathol Microbiol Immunol Scand Sect A* 1983; 91: 17 – 21.
22. Eriksson O, Hagmar B, Ryd W. Effects of fine-needle aspiration and other biopsy procedures on tumor dissemination in mice. *Cancer* 1984; 54: 73 – 8.
23. Liotta LA, Steeg PS, Stetler-Stevenson WG. Cancer metastasis and angiogenesis: an imbalance of positive and negative regulation. *Cell* 1991; 64: 327 – 36.
24. Tarin D, Price JE, Kettlewell MGW, Souter RG, Vass ACR, Crossley B. Mechanisms of human tumor metastasis studied in patients with peritoneovenous shunts. *Cancer Res* 1984; 44: 3584 – 92.
25. Berner A, Bryne M, Thrane PS. Spredning av kreftsvulster. *Tidsskr Nor Lægeforen* 1996; 116: 952 – 7.
26. Hunt CM, Wilson S, Pinder SE, Elston CW, Ellis IO. UK national audit of breast fine needle aspiration cytology in 1990 – 91: diagnostic criteria.

Cytopathology 1996; 7: 326 – 32.

27. Hunt CM, Wilson S, Pinder SE, Elston CW, Ellis IO. United Kingdom national audit of breast fine needle aspiration cytology in 1990 – 91 – organisation and level of activity. *Cytopathology* 1996; 7: 316 – 25.
28. Arisio R, Cuccorese C, Accinelli G, Mano MP, Bordon R, Fessia L. Role of fine-needle aspiration biopsy in breast lesions. Analysis of a series of 4,110 cases. *Diagn Cytopathol* 1998; 18: 462 – 7.
29. Bondeson L, Lindholm K. Prediction of invasiveness by aspiration cytology applied to nonpalpable breast carcinoma and tested in 300 cases. *Cytopathology* 1997; 17: 315 – 20.
30. Goldstein NS, Murphy T. Intraductal carcinoma associated with invasive carcinoma of the breast. A comparison of the two lesions with implications for intraductal carcinoma classification systems. *Am J Clin Pathol* 1996; 106: 312 – 8.
31. Norsk Bryst Cancer Gruppe (NBCG) Brystkreft: diagnostikk og behandling. En veiledning. 5. utg. Oslo: Den Norske Kreftforening, 1998.
32. Hoda SA, Shafiq-Hoda R. "Chewing gum" and "corn flakes": similies in cytopathology. *Diagn Cytopathol* 1994; 10: 397 – 8.
33. Dabbs DJ. The bridge uniting cytopathology and surgical pathology. Fine needle aspiration biopsy as the keystone. *Am J Clin Pathol* 1997; (suppl 1) 108: 6 – 11.
34. Nilsson G, Wang M, Wejde J, Kanter L, Karlen J, Tani E et al. Reverse transcriptase polymerase chain reaction on fine needle aspirates for rapid detection of translocations in synovial sarcoma. *Acta Cytol* 1998; 42: 1317 – 24.
35. Torlakovic E, Berner A, Risberg B. Detection of immunoglobulin heavy chain rearrangements by PCR analysis on lymph node imprints and fine needle aspirate smears. A comparison of five different imprint preparations. *Diagn Cytopathol* 1999; 20: 333 – 8.

Publisert: 30. januar 2000. Tidsskr Nor Legeforen.

© Tidsskrift for Den norske legeforening 2026. Lastet ned fra tidsskriftet.no 3. juli 2026.