

---

# Distraksjonsosteogenese – et nytt behandlingsprinsipp ved komplekse kraniofaciale synostoser

---

## DIAGNOSTIKK OG BEHANDLING

TORSTEIN R. MELING

Email: [torsteinrmeling@mailcity.com](mailto:torsteinrmeling@mailcity.com)

Rikshospitalet

0027 Oslo

STEIN TVETEN

PER SKJELBRED

Ullevål sykehus

0407 Oslo

BERNT J. DUE-TØNNESSEN

EIRIK HELSETH

Rikshospitalet

0027 Oslo

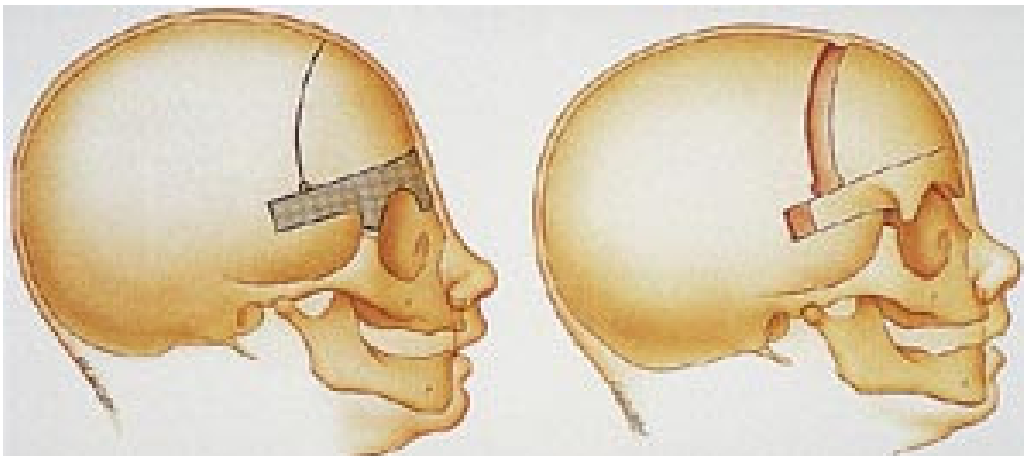
---

Kirurgisk behandling av syndromal kraniofacial synostose krever kombinerte nevrokirurgiske og kjevekirurgiske rekonstruksjoner av nevrokraniet og mellomansiktet. Pasientene må ofte opereres flere ganger før man oppnår et funksjonelt og kosmetisk godt resultat. Dette skyldes dels de begrensninger man har ved tradisjonell kirurgisk teknikk med hensyn til grad av ”akutt” avansement peroperativt. I løpet av de seneste årene har man imidlertid utviklet en metode kalt distraksjonsosteogenese, hvor skjelettelementene forflyttes gradvis og langsomt. Metoden er basert på at reparasjonscallus som dannes når et beinsegment deles i to, kan forlenges når den utsettes for traksjon. Følgelig kan man oppnå økt beindanning parallelt med traksjonens retning. Ved distraksjonsosteogenese oppnår man ofte større forflytninger i én operasjon og derved reduseres kanskje antall reoperasjoner. Metoden

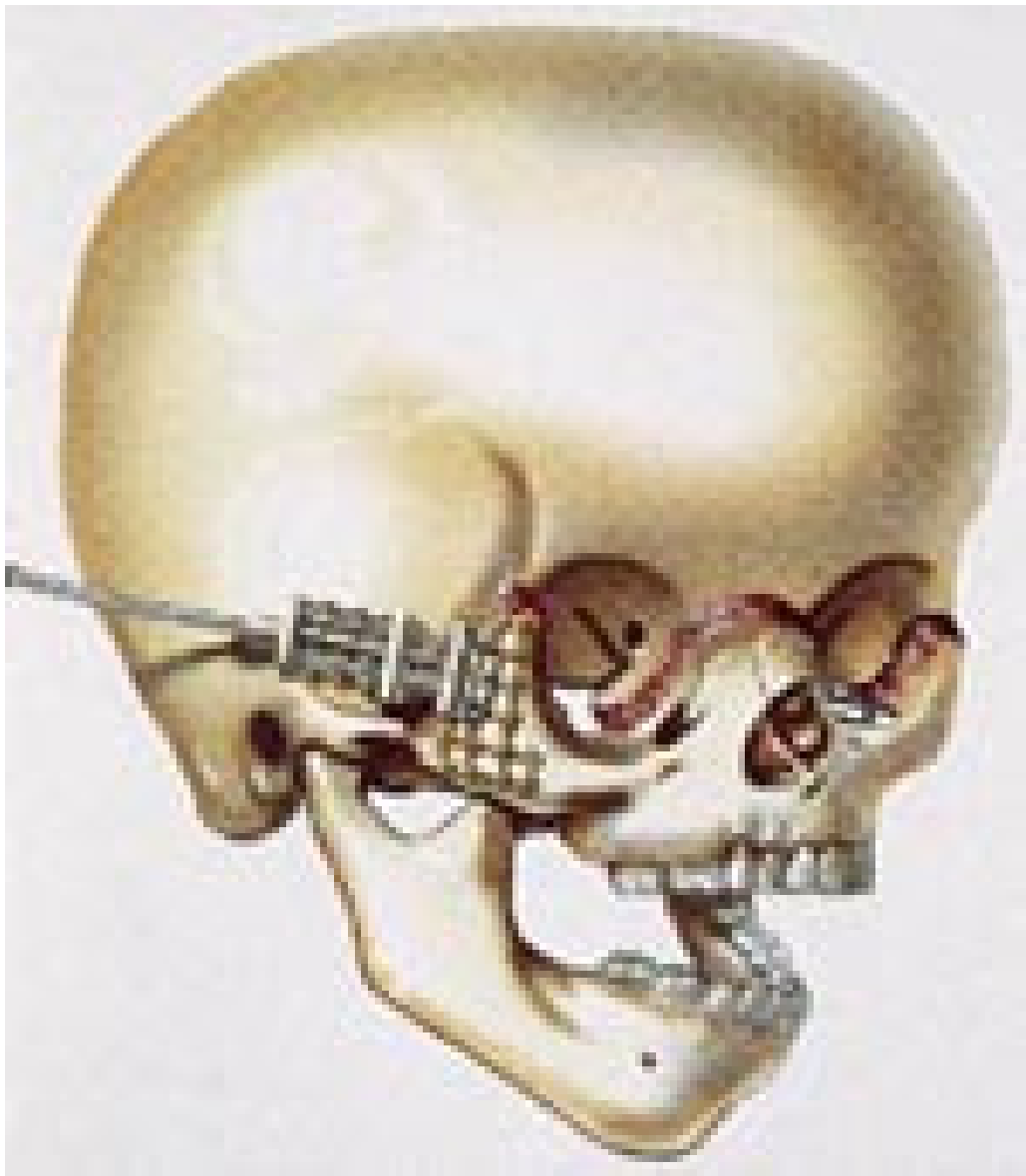synes å være en verdifull behandlingsmodalitet ved syndromal kraniofacial synostose, hvor større rekonstruktive avansement av panne, mellomansikt eller overkjeve ofte er påkrevd.

Kraniosynostose, dvs. prematur lukking av skallens sømmer, opptrer hos omkring 0,6 per 1 000 levendefødte (1). 90 % er enkle synostoser med for tidlig lukking av én eller flere suturer (1). Resten er del av komplekse kraniofaciale syndromer, som Crouzons, Aperts, Pfeiffers og Sæthre-Chatzens syndrom, hvor også mellomansiktets vekst er affisert (1).

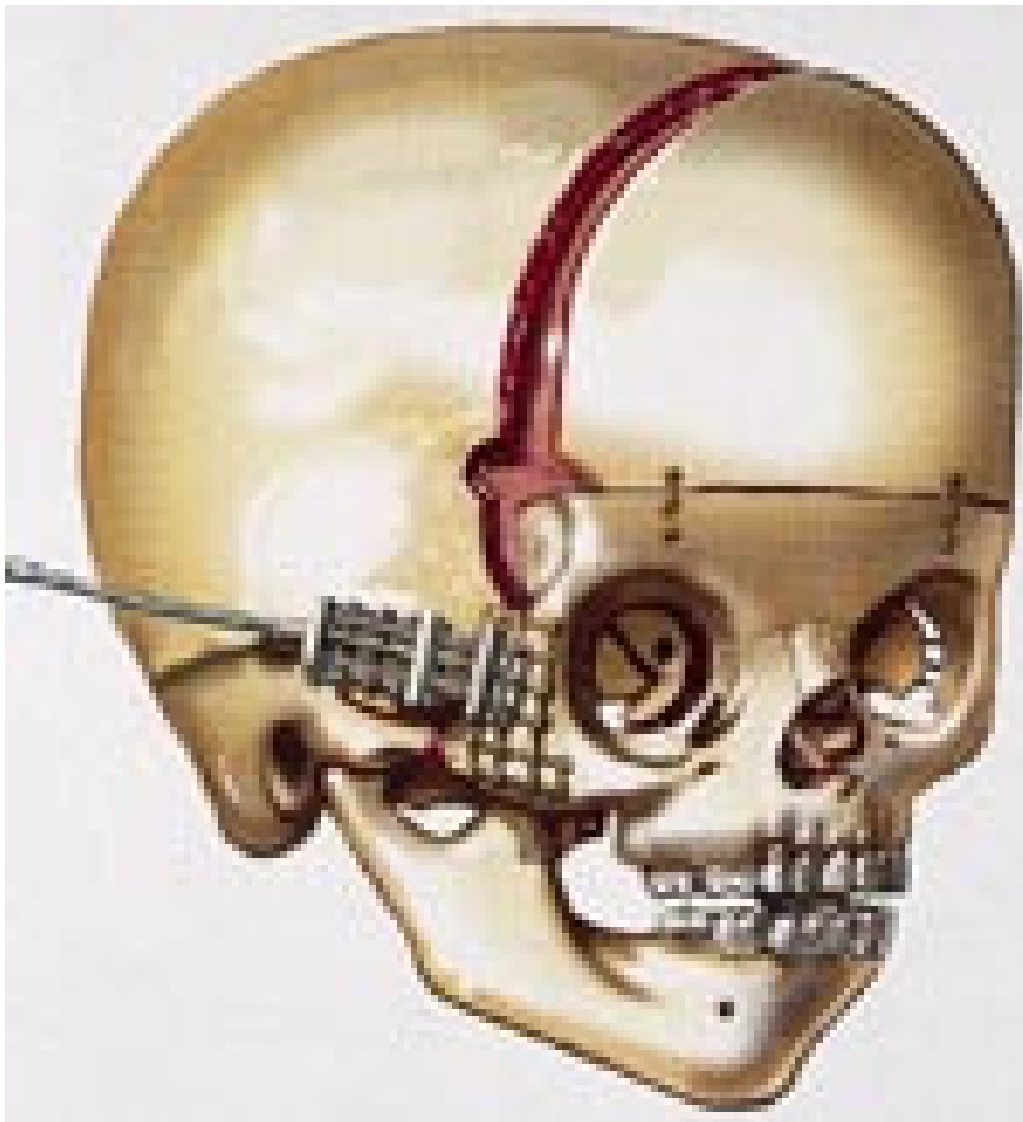
Behandlingen av slike tilstander sikter på å forbedre både form og funksjon, og krever avanserte og kombinerte nevrokirurgiske og kjevekirurgiske rekonstruksjoner. Tradisjonelt er pasientene blitt operert på nevrokraniet i fire til ni måneders alder med frontoorbitalt avansement, hvorved pannen og øvre deler av orbita remodelles (fig 1). Slik oppnås både en kosmetisk korreksjon og et økt intrakranielt volum. Operasjoner for korreksjon av mellomansiktet skjer ofte først ved fire til sju års alder. Mellomansiktet løsnes da fra kraniet via en såkalt Le Fort III-osteotomi (2, 3) , og føres fremover (fig 2). Slike operasjoner gir ofte et økt orbitavolum (2) , men ikke nok hos pasienter med uttalt exophthalmus. I slike tilfeller utfører man en såkalt monoblokkoperasjon (4) hvorved en Le Fort III-osteotomi kombineres med et frontoorbitalt inngrep, slik at mellomansikt og panne føres fremover sammen (fig 3).



**Figur 1** Illustrasjon av kraniet etter et frontoorbitalt avansement. Alle illustrasjonene fra brosjyre, MID System, Howmedica Leibinger GmbH & Co. KG, Tyskland



**Figur 2** Illustrasjon av kraniet etter en Le Fort III-osteotomi og påsetting av distraksjonsapparat



**Figur 3** Illustrasjon av kraniet etter en monoblokkoperasjon hvor panne og ansiktsskjelett løsnes. Distraksjonsapparat er påsatt

Imidlertid trenger mange pasienter gjentatte reoperasjoner etter panneremodellering og monoblokkoperasjoner, enten pga. økt intrakranielt trykk eller kosmetiske forhold (5 – 8). Dette skyldes delvis at omfanget av avansement man kan oppnå i én operasjon er begrenset, enten det gjelder frontoorbitalt inngrep, Le Fort III-osteotomi eller monoblokkavansement. For eksempel kan mellomansiktet fremføres 6 – 17 mm ved en Le Fort III-osteotomi (8, 9), mens orbitakantene og mellomansiktet i gjennomsnitt er retroponert omkring 24 mm ved syndromale former for kraniosynostose (10, 11). Følgelig kan man vanskelig oppnå full korreksjon ved én operasjon.

---

## Distraksjonsosteogenese

I løpet av de seneste årene er det utviklet en metode kalt distraksjonsosteogenese, hvorved avansement av panne, mellomansikt, overkjeve eller underkjeve utføres gradvis (11 – 21).

Metoden er basert på at det dannes nytt beinvev mellom to beinsegmenter som gradvis separeres. En normal tilhelingsprosess som initieres når et beinsegment deles i to, medfører dannelse av callus mellom beinsegmentene. Dersom slik reparasjonscallus


utsettes for traksjon, kan man oppnå økt beindanning parallelt med traksjonens retning og følgelig beinforlengelse (22). In vivo initierer traksjonen også tilpasningsreaksjoner i omkringliggende bløtvev, kalt distraksjonshistiogenese, som er beskrevet i hud, bindevev, nerver, blodårer, muskler, leddbånd, brusk og periost (23).

Fordelen med distraksjonsosteogenese fremfor konvensjonell teknikk er at en gradvis forflytning tøyler bløtdelsvevet langsomt, motstanden reduseres, og langt større skjelettforflytninger kan oppnås (10). Metoden er benyttet innen hode- og ansiktsskirurgi siden 1989, da McCarthy og medarbeidere (24) brukte distraksjonsosteogenese til forlengelse av underkjeven. Få år senere viste man i dyreeksperimentelle studier at metoden også kunne benyttes ved mellomansiktsdistraksjoner (25, 26), og i 1995 presenterte Cohen og medarbeidere (27) den første pasienten som ble operert med distraksjonsosteogenese i mellomansiktsnivå. I den senere tid har flere grupper rapportert gode resultater ved distraksjonsosteogenese ved frontorbitalt avansement (fig 1) (17, 19), Le Fort III (fig 2) (10, 11, 14, 16 – 18, 20, 28, 29) eller monoblokkoperasjoner (fig 3) (12 – 14) ved en rekke forskjellige tilstander.

---

## Distraksjonsapparat

Både intern (10 – 14, 18, 19, 28, 29) og ekstern (16, 17, 20) distraksjonsapparat benyttes. Ved intern distraksjon festes titanplater i beinfragmentene og formes etter ansiktsskjelettet. Deretter skrues titanplatene, og derved beinfragmentene, langsomt fra hverandre ved hjelp av en lavprofil distraksjonsskrue (fig 4). Skruerotasjon styres via en perkutan, fleksibel aktiveringskabel.



**Figur 4** Internt distraksjonsapparat, bestående av en lavprofil distraksjonsskrue og en fleksibel aktiveringskabel. Titanplater er festet til skruen

---

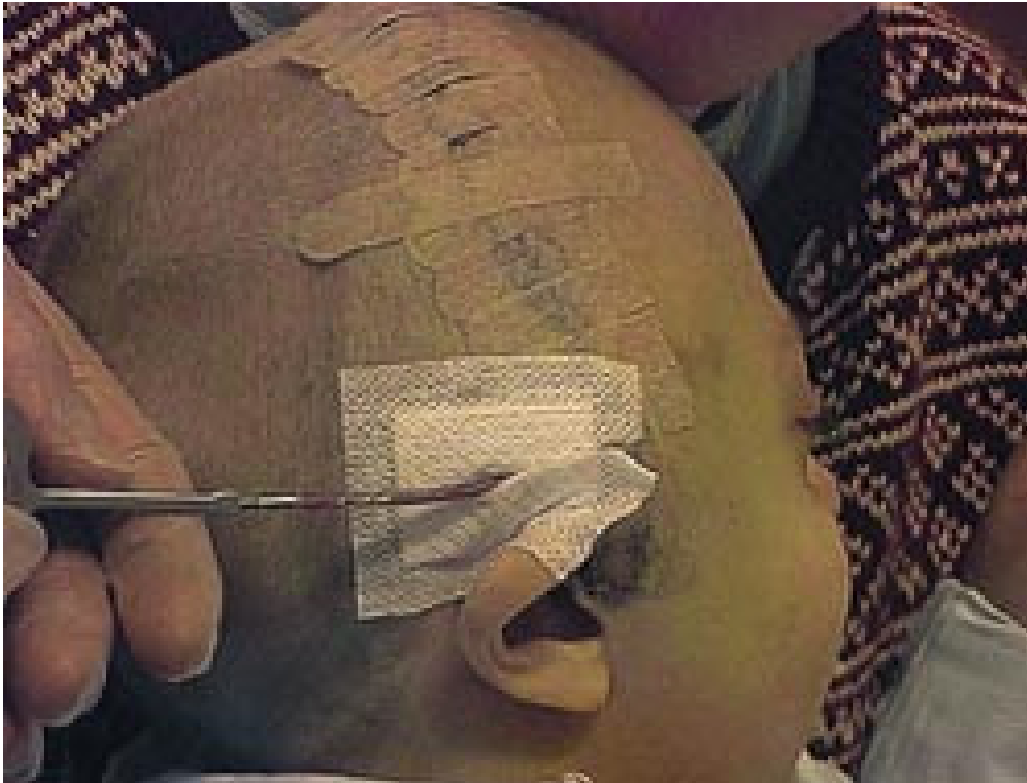## Operasjonsteknikk

Ved distraksjonsosteogenese i hode- og ansiktsområdet benytter man seg av konvensjonell osteotomiteknikk via en bikoronal hudincisjon. Ved et frontorbitalt avansement gjør man en bifrontal kraniotomi, tar ut os frontale og øvre orbitabånd som frie beinlapper, og avanserer disse i forhold til kraniet (fig 1) (30). Ved et Le Fort III- avansement (2, 3) løsnes ansiktsskjelettet fra kraniet (fig 2) via osteotomier frontonasalt i midtlinjen, gjennom orbitagulvet, laterale orbitavegg og sutura

frontozygomatica, samt en pterygomaksillær separasjon. Ved et monoblokkavansement (4, 31) kombineres en bifrontal kraniotomi med separasjon av orbitahuler og ansiktsskjelett fra kraniet (fig 3).

Distraksjonsapparatet festes posterior til os parietale og anterior til os frontale ved et frontoorbitalt avansement (fig 1), mens det ved Le Fort III- eller monoblokkdistraksjon festes posterior til temporalbeinet og anterior til laterale orbitakant samt processus zygomaticus (fig 2, 3).

Aktiveringskabelen føres subkutant posterior og gjennom huden bak og over øret (fig 5). Ved Le Fort III-avansement gjør man en intraoperativ fremføring på 3 – 6 mm, mens man ved frontoorbital- og monoblokkavansement er påpasselige med at all distraksjon skjer etter en konsolideringsfase.



**Figur 5** Aktiveringskabel til internt distraksjonsapparat føres ut bak øret. Distraksjonsapparatet aktiveres ved å rotere aktiveringskabelen

---

## Postoperativt forløp

Den femte postoperative dag starter distraksjonen med en hastighet på 0,5 mm to ganger daglig (14). I den umiddelbare postoperative fasen gjøres aktivering av kirurg, men pasientens foreldre gis opplæring slik at aktivering også kan foregå i pasientens hjem etter utskrivning. Aktiveringsvarighet bestemmes av distraksjonens ønskede omfang, som ofte er 20 – 25 mm.

Distraksjonen synes å medføre overraskende lite smerter for pasienten, og smertestillende medisiner gis i form av paracetamol. Videre er aktiveringskabelen i liten grad ubehagelig eller til hinder for daglig stell.

Før hjemreise gjøres en postoperativt røntgen caput og CT-kontroll med tredimensjonal rekonstruksjon. Pasienten fortsetter aktivering i eget hjem og kommer tilbake til fjerning av aktiveringskabelen etter fullført distraksjon. Imidlertid beholdes distraksjonsapparatet i aktivert tilstand under en konsolideringsfase på 2 – 3 måneder (14). Deretter fjernes all apparatur. Pasientene følges med radiologisk kontroll etter seks og 12 måneder.

---

## Diskusjon

Kirurgisk behandling av syndromal kraniosynostose er en stor utfordring, og pasientene må ofte opereres flere ganger før man oppnår et funksjonelt og kosmetisk godt resultat (6 – 8). Dette skyldes dels de begrensninger man har peroperativt ved tradisjonell kirurgisk teknikk med tanke på grad av avansement (10, 11). Ved distraksjonsosteogenese derimot, hvor man benytter seg av gradvis og langsom forflytning av skjelettelementene, kan man ofte oppnå større forflytninger i én operasjon og dermed kanskje redusere antall reoperasjoner.

En annen fordel ved distraksjonsosteogenese er at man oppnår en gradvis og langsom forflytning av skjelettelementene. Ved konvensjonell teknikk vil forflytningen skje ”akutt”, dvs. at hele avansementet skjer peroperativt. Ved monoblokkoperasjoner får man umiddelbart et større retrofrontalt hulrom (32), som fylles med blod. På grunn av potensielle åpninger nasofrontalt, innebærer et monoblokkavansement hos barn en ikke ubetydelig risiko for infeksjoner og epidural abscessutvikling (33 – 36). Mange sentre er derfor tilbakeholdne med denne type kirurgi (37). Ved bruk av distraksjonteknikk ved monoblokkavansement unngår man langt på vei et slikt retrofrontalt hulrom, ettersom distraksjonen starter femte postoperative dag og foregår med 1 mm per døgn. Dette håper man skal redusere forekomsten av alvorlige infeksjoner (20).

---

## Konklusjon

Distraksjonsosteogenese synes å være lovende ved syndromal kraniosynostose, bl.a. fordi man kan oppnå større forflytninger i én operasjon. Videre er distraksjonsapparatet meget anvendelig idet den kan benyttes ved rekonstruktive avansement både av panne, mellomansikt, overkjeve og underkjeve. Distraksjonen synes å medføre overraskende lite smerter for pasienten. Imidlertid er teknikken relativt ny, og flere ubesvarte spørsmål gjenstår. Hvorvidt teknikken vil medføre et redusert antall reoperasjoner eller færre alvorlige infeksjoner, vil fremtidige studier måtte besvare.

---

## LITTERATUR

1. Cohen MM. Perspectives on craniosynostosis. I: Cohen MM, red. Craniosynostosis: diagnosis, evaluation and management. New York: Raven, 1986: 21 – 57.

2. Gillies H, Harrison SH. Operative correction by osteotomy of recessed malar maxillary compound in a case of oxycephaly. *Br J Plast Surg* 1950; 3: 123 – 7.
3. Tessier P. The definite plastic surgical treatment of the severe facial deformity of craniofacial dysostosis. *Plast Reconstr Surg* 1971; 48: 419 – 42.
4. Ortiz-Monasterio F, Fuente del Campo A, Carillo A. Advancements of the orbits and midface in one piece, combined with frontal repositioning for the correction of Crouzon's deformity. *Plast Reconstr Surg* 1978; 61: 507 – 16.
5. Wall SA, Goldin JH, Hockley AD, Wake MJ, Poole MD, Briggs M. Fronto-orbital re-operation in craniosynostosis. *Br J Plast Surg* 1994; 47: 180 – 4.
6. Whitaker LA, Bartlett SP, Schut L, Bruce D. Craniosynostosis: an analysis of the timing, treatment, and complications in 164 consecutive patients. *Plast Reconstr Surg* 1987; 80: 195 – 212.
7. Williams JK, Cohen SR, Burstein FD, Hudgins R, Boydston W, Simms C. A longitudinal, statistical study of reoperation rates in craniosynostosis. *Plast Reconstr Surg* 1997; 100: 305 – 10.
8. McCarthy JG, Glasberg SB, Cutting CB, Epstein FJ, Grayson BH, Ruff G et al. Twenty-year experience with early surgery for craniosynostosis: II. The craniofacial synostosis syndromes and pansynostosis – results and unsolved problems. *Plast Reconstr Surg* 1995; 96: 284 – 95.
9. Osterhout DK, Vargervik K, Clark S. Stability of the maxilla after Le Fort III advancement in craniosynostosis syndromes. *Cleft Palate J* 1986; 23: 91 – 101.
10. Toth BA, Kim JW, Chin M, Cedars M. Distraction osteogenesis and its application to the midface and bony orbit in craniosynostosis syndromes. *Craniofac Surg* 1998; 9: 100 – 13.
11. Cedars MG, Linck DL, Chin M, Toth BA. Advancement of the midface using distraction techniques. *Plast Reconstr Surg* 1999; 103: 429 – 41.
12. Cohen SR, Boydston W, Hudgins R, Burstein FD. Monobloc and facial bipartition distraction with internal devices. *J Craniofac Surg* 1999; 10: 244 – 51.
13. Cohen SR, Boydston W, Burstein FD, Hudgins R. Monobloc distraction osteogenesis during infancy: report of a case and presentation of a new device. *Plast Reconstr Surg* 1998; 101: 1919 – 24.
14. Cohen SR. Craniofacial distraction with a modular internal distraction system: evolution of design and surgical techniques. *Plast Reconstr Surg* 1999; 103: 1592 – 607.
15. Figueroa AA, Polley JW, Ko EW. Maxillary distraction for the management of cleft maxillary hypoplasia with a rigid external distraction system. *Semin Orthod* 1999; 5: 46 – 51.
16. Klein C. Midfacial callus distraction in a patient with Crouzon syndrome. *Mund Kiefer Gesichtschir* 1998; 2 (suppl): 52 – 7.

17. Talisman R, Hemmy DC, Denny AD. Frontofacial osteotomies, advancement, and remodeling by distraction: an extended application of the technique. *J Craniofac Surg* 1997; 8: 308 – 17.
18. Alonso N, Munhoz AM, Fogaca W, Ferreira MC. Midfacial advancement by bone distraction for treatment of craniofacial deformities. *J Craniofac Surg* 1998; 9: 114 – 8.
19. Hirabayashi S, Sugawara Y, Sakurai A, Harii K, Park S. Frontoorbital advancement by gradual distraction. Technical note. *J Neurosurg* 1998; 89: 1058 – 61.
20. Britto JA, Evans RD, Hayward RD, Jones BM. Maxillary distraction osteogenesis in Pfeiffer's syndrome: urgent ocular protection by gradual midfacial skeletal advancement. *Br J Plast Surg* 1998; 51: 343 – 9.
21. Polley JW, Figueroa AA. Management of severe maxillary deficiency in childhood and adolescence through distraction osteogenesis with an external, adjustable, rigid distraction device. *J Craniofac Surg* 1997; 8: 181 – 5.
22. Ilizarov GA. The principles of the Ilizarov method. *Bull Hosp Joint Dis Orthop Inst* 1988; 48: 1 – 11.
23. Yasui N, Kojimoto H, Shimizu H, Shimomura Y. The effect of distraction upon bone, muscle, and periosteum. *Orthop Clin North Am* 1991; 22: 563 – 7.
24. McCarthy JG, Schreiber J, Karp N, Thorne CH, Grayson BH. Lengthening of the human mandible by gradual distraction. *Plast Reconstr Surg* 1992; 89: 1 – 8.
25. Remmler D, McCoy FJ, O'Neil D, Willoughby L, Patterson B, Gerald K et al. Osseous expansion of the cranial vault by craniotaxis. *Plast Reconstr Surg* 1992; 89: 787 – 97.
26. Rachmiel A, Potparic Z, Jackson IT, Sugihara T, Clayman L, Topf JS et al. Midface advancement by gradual distraction. *Br J Plast Surg* 1993; 46: 201 – 7.
27. Cohen SR, Rutrick R, Burstein FD. Distraction osteogenesis in the human craniofacial skeleton: a preliminary report. *J Craniofac Surg* 1995; 6: 368 – 74.
28. Chin M, Toth BA. Distraction osteogenesis on maxillofacial surgery using internal devices: a review of five cases. *J Oral Maxillofac Surg* 1996; 54: 45 – 53.
29. Chin M, Toth BA. Le Fort III advancement with gradual distraction using internal devices. *Plast Reconstr Surg* 1997; 100: 819 – 30.
30. Marchac D, Renier D. Cranio-facial surgery for cranio-synostosis. *Scand J Plast Reconstr Surg* 1981; 15: 235 – 43.
31. Posnick JC. Monobloc and facial bipartition osteotomies: a step-by-step description of the surgical technique. *J Craniofac Surg* 1996; 7: 229 – 50.
32. Posnick JC, al-Qattan MM, Armstrong D. Monobloc and facial bipartition osteotomies for reconstruction of craniofacial malformations: a study of extradural dead space and morbidity. *Plast Reconstr Surg* 1996; 97: 1118 – 28.

33. Fearon JA, Whitaker LA. Complications with facial advancement: a comparison between the Le Fort III and monobloc advancements. *Plast Reconstr Surg* 1993; 91: 990 – 5.
  34. Fearon JA, Yu J, Bartlett SP, Munro IR, Chir B, Whitaker L. Infections in craniofacial surgery: a combined report of 567 procedures from two centers. *Plast Reconstr Surg* 1997; 100: 862 – 8.
  35. Israele V, Siegel JD. Infectious complications of craniofacial surgery in children. *Rev Infect Dis* 1989; 11: 9 – 15.
  36. David DJ, Cooter RD. Craniofacial infection in 10 years of transcranial surgery. *Plast Reconstr Surg* 1987; 80: 213 – 25.
  37. Wolfe SA, Morrison G, Page LK, Berkowitz S. The monobloc frontofacial advancement: do the pluses outweigh the minuses? *Plast Reconstr Surg* 1993; 91: 977 – 87.
- 

Publisert: 30. oktober 2000. Tidsskr Nor Legeforen.

© Tidsskrift for Den norske legeforening 2026. Lastet ned fra tidsskriftet.no 7. juli 2026.